

## Suero autólogo al 50 % en las queratitis bacterianas

### 50 % autologous serum in bacterial keratitis

Dra. Arellys Ariocha Cambas Andreu,<sup>I</sup> Dra. Sol Inés Parapar Tena,<sup>I</sup> Dra. Osirys González Ramos,<sup>I</sup> Dr. Michel Guerra Almaguer,<sup>II</sup> Dra. Carmen de Prada Sánchez,<sup>I</sup> Lic. Katia Lora Domínguez<sup>II</sup>

<sup>I</sup> Hospital Universitario "Calixto García". La Habana, Cuba.

<sup>II</sup> Instituto Cubano de Oftalmología "Ramón Pando Ferrer". La Habana, Cuba.

---

#### RESUMEN

**Objetivo:** evaluar el comportamiento de las queratitis bacterianas con el tratamiento coadyuvante de suero autólogo tópico al 50 %.

**Métodos:** estudio comparativo, longitudinal y prospectivo. La muestra estuvo constituida por 60 pacientes, divididos de forma aleatoria en dos grupos: A) utilizó tratamiento antibiótico convencional y suero autólogo y B) utilizó solo tratamiento antibiótico convencional (cefazolina y amikacina). Los datos almacenados se procesaron utilizando el paquete estadístico SPSS 15. Las variables se expresaron según sus respectivas medidas de resumen y para la comparación de las terapias se aplicaron pruebas de hipótesis, con un nivel de confianza del 95 % y de error inferior al 0,05 %.

**Resultados:** predominaron en los aislamientos microbiológicos Staphylococcus y Pseudomonas; seguidas por los Streptococcus, gonococos y enterobacterias. En cuanto al tiempo de aparición de los signos que favorecen la cicatrización corneal y la respuesta terapéutica, encontramos que con la aplicación tópica del suero autólogo, en casi dos tercios de los pacientes, estos se manifestaron a partir de la segunda semana de tratamiento y se obtuvo una respuesta terapéutica favorable.

**Conclusiones:** El suero autólogo al 50 % resulta ser un complemento terapéutico efectivo en el manejo de las queratitis infecciosas de etiología bacteriana.

**Palabras clave:** suero autólogo, queratitis bacteriana, úlcera corneal.

## ABSTRACT

**Objective:** to evaluate the behavior of bacterial keratitis with the adjuvant 50% topical autologous serum treatment.

**Methods:** comparative, longitudinal and prospective study of 60 patients, randomly distributed into two groups. Group A used the conventional antibiotics treatment plus autologous serum and Group B used only conventional antibiotics treatment (cephazolin and amykacin). The collected data were processed by the statistical package SPSS15. The variables were expressed according to their respective summary measures and hypothesis tests were applied to compare the two therapies; a confidence level of 95 % and error level less than 0,05 % were used.

**Results:** in the microbiological isolates, Staphylococcus and Pseudomonas prevailed, followed by Streptococcus, gonococci and Enterobacteriaceae. Regarding the time of onset of the signs that favor corneal healing and the therapeutic response, it was found that with the topical application of the autologous serum, almost two thirds of the patients showed healing signs since the second week of treatment, revealing a favorable therapeutic response.

**Conclusions:** the 50 % autologous serum proves to be an effective therapeutic complement in the management of the infectious keratitis of bacterial etiology.

**Key words:** autologous serum, bacterial keratitis, corneal ulcer.

---

## INTRODUCCIÓN

En la queratitis infecciosa se produce una disrupción epitelial con infiltrado inflamatorio en el estroma subyacente, que en los casos graves se acompaña de necrosis del estroma e hipopión.<sup>1</sup> Los agentes causales de queratitis microbiana son, en su mayoría, de origen bacteriano (70-90 %), con predominio de los gérmenes Gram positivos, salvo en portadores de lentes de contacto donde suelen ser más frecuentes las bacterias Gram negativas.

Los efectos beneficiosos de la aplicación del suero autólogo en el tratamiento de pacientes con afecciones oftalmológicas se conocen desde 1984, cuando Fox y otros<sup>2</sup> describieron su uso en la queratoconjuntivitis seca, y posteriormente fueron extendiéndose sus aplicaciones en el manejo de defectos epiteliales persistentes,<sup>3,4</sup> queratopatía cálcica,<sup>5,6</sup> queratopatía neurotrófica,<sup>7</sup> erosiones corneales recurrentes<sup>8</sup> y aniridia.<sup>9</sup> Recientemente se evaluó el uso tópico y subconjuntival del suero autólogo al 20 % en el tratamiento de úlceras corneales,<sup>10</sup> dilución esta que suele ser la más empleada, por ser la que presenta menor viscosidad y disminuye considerablemente el número de extracciones de sangre;<sup>8,9</sup> pero cuando de infecciones corneales se trata, el factor tiempo juega un papel fundamental; es por eso que —apoyándonos en la alternativa aportada por otros autores,<sup>11,12</sup> quienes utilizan y reconocen que concentraciones superiores de suero autólogo al 50 % e incluso 100 % tendrían mayores efectos sobre la superficie ocular— se evaluó el comportamiento de las queratitis bacterianas con el tratamiento coadyuvante de suero autólogo al 50 %.

## MÉTODOS

Se realizó un estudio comparativo, prospectivo y longitudinal a 60 pacientes atendidos en el Servicio de Oftalmología, con el diagnóstico clínico y/o microbiológico de queratitis bacteriana; se conformaron dos grupos de tratamiento, con 30 pacientes cada uno, con asignación aleatoria, donde uno (A) recibió tratamiento convencional (cefazolina y amikacina) más colirio de suero autólogo al 50 %, que fue indicado cada 3 horas, alternando con los antibióticos tópicos fortificados por un período no menor de 30 días y con extracciones semanales para su preparación, garantizando el cumplimiento estricto en la preparación y manipulación, pues es un producto biológico, susceptible de contaminarse; y otro (B) recibió solo tratamiento antibiótico convencional. Esta asignación se realizó mediante un listado aleatorizado, confeccionado haciendo uso del programa computarizado Medstat, diseñado para este fin.

Las variables estudiadas fueron: género bacteriano (germen aislado microbiológicamente) y tiempo de aparición de los signos que favorecen la cicatrización corneal (período que demoren en presentarse los signos: vascularización corneal precoz, reducción del tamaño y profundidad de la lesión corneal, considerándose esta categoría según los siguientes criterios: inmediato: 1 y 15 días, mediato: 16 a 30 días y tardío: posterior a 30 días).

La última de las variables analizadas fue la respuesta terapéutica, en la que se consideró favorable según la mejoría subjetiva de la sintomatología y la observación objetiva de los signos de cicatrización corneal, y desfavorable si a pesar de la terapéutica persistían los síntomas y signos inflamatorios o si se presentaban complicaciones en el curso evolutivo de las úlceras corneales. Se realizó la toma de imágenes de la lesión con una periodicidad semanal y se determinó, mediante secuencias fotográficas, la evolución del tamaño y la profundidad, así como la presencia o avance de neovasos en el estroma corneal.

Fueron excluidos de la investigación pacientes que hubieran recibido tratamiento antibiótico tópico previo, portadores de queratitis micótica, virales o parasitarias, embarazo, puerperio, lactancia, enfermedades malignas o autoinmunes; pacientes con VIH, Hepatitis o Serología reactiva.

Los datos almacenados se procesaron utilizando el software estadístico SPSS 15 versión en español. Las variables se expresaron según sus respectivas medidas de resumen: cifras absolutas y relativas para las cualitativas y media, y desviación estándar e intervalos de confianza para las cuantitativas. Para la comparación de las terapias se aplicaron pruebas de hipótesis, con un nivel de significación del 95 %,  $\alpha = 0,05$ , donde se consideró la existencia de significación cuando la probabilidad asociada al estadígrafo de prueba era menor o igual que  $\alpha$ .

## RESULTADOS

En esta investigación se aislaron microbiológicamente un total de 10 géneros bacterianos, distribuidos porcentualmente en la tabla 1. Como se puede apreciar, existió un predominio de las bacterias Gram. positivas, particularmente del género *Staphylococcus* con un 45 %, seguidos en orden decreciente por el bacilo Gram. negativo *Pseudomonas* (33,3 %). El resto de los géneros bacterianos no sobrepasaron el 22 % del total de la muestra.

**Tabla 1.** Distribución de los pacientes con queratitis bacteriana según género bacteriano

Género bacteriano	No.	%
Estafilococos	27	45,0
Pseudomonas	20	33,3
Streptococos	2	3,3
Gonococo	2	3,3
Proteus	2	3,3
Klebsiella	2	3,3
Serratia	2	3,3
Citrobacter	1	1,7
Providencia	1	1,7
Acinetobacter	1	1,7
Total	60	100

El tiempo de aparición de los signos que favorecen la cicatrización corneal se ilustra en la tabla 2; esta variable delimita el tiempo en que comienzan a manifestarse los signos de cicatrización de la lesión corneal activa, definiéndose tres períodos fundamentales, inmediato, mediano y tardío.

**Tabla 2.** Tiempo de aparición de signos que favorecen la cicatrización según tipo de tratamiento

Tipo de tratamiento	Tiempo de aparición de signos que favorecen la cicatrización						p
	Inmediato		Mediano		Tardío		
	No.	%*	No.	%*	No.	%*	
Con suero autólogo	8	26,6	19	63,3	3	10,0	0,007****
Convencional	4	13,3	12	40,0	14	46,6	
Total	12	20,0	31	51,6	17	28,3	0,004***

\* % calculado en relación con el total por fila.

\*\* Asociado a  $\chi^2$ .

\*\*\* Asociado a test de probabilidades exactas de Fisher considerando las categorías de tiempo de aparición como inmediato, mediano y tardío.

Como puede apreciarse, al realizar la prueba de homogeneidad para determinar si existían diferencias significativas entre las terapias empleadas y el tiempo en que se inició la reducción del tamaño y la profundidad de la úlcera, así como la aparición de neovascularización corneal, concluimos que resultó significativa. Se obtuvo una

probabilidad de error  $p = 0,007$ , calculada con una confiabilidad del 95 %, pues en casi dos tercios de la muestra (63,3 %) del grupo que recibió, además del tratamiento convencional, la aplicación tópica del suero autólogo al 50 %, se hicieron manifiestos los signos de cicatrización a partir de la segunda semana de iniciada la terapéutica. Por su parte, en el grupo que solo recibió tratamiento convencional con antibióticos tópicos fortificados, los hallazgos de los signos de cicatrización corneal comenzaron a manifestarse en 14 pacientes del total de la muestra ( $n = 30$ ) más tardíamente, para un (46,6 %), elemento que influyó en el resultado final de ese grupo.

La respuesta terapéutica según tipo de tratamiento fue la última de las variables analizadas y los resultados se ilustran en la tabla 3, donde el análisis reveló diferencias estadísticamente significativas entre los dos grupos de tratamiento, a favor de la aplicación tópica del colirio de suero autólogo al 50 %, como alternativa de tratamiento coadyuvante en las infecciones bacterianas, pues en más de las tres cuartas partes de la muestra (86,6 %), se obtuvo una respuesta terapéutica favorable, justificado porque la mayoría de los pacientes refirieron una mejoría subjetiva de la sintomatología, y tolerancia a la aplicación tópica del suero autólogo. Objetivamente se apreció, mediante secuencias fotográficas, que se iniciaron más precozmente los cambios en el tamaño y la profundidad de las úlceras corneales (Fig. 1).

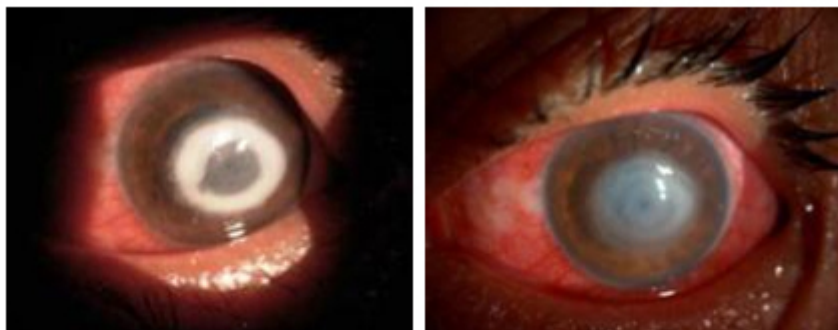
**Tabla 3.** Respuesta terapéutica según tipo de tratamiento

Grupo de tratamiento	Favorable		Desfavorable		P
	No.	%	No	%	
Con suero autólogo	26	86,6	4	13,3	0,001*
Convencional	10	33,3	20	66,6	

% con respecto a la cantidad de pacientes en cada grupo.

\* Asociada al test de probabilidades exactas de Fisher.

\*\* Asociada al test de  $\chi^2$ .

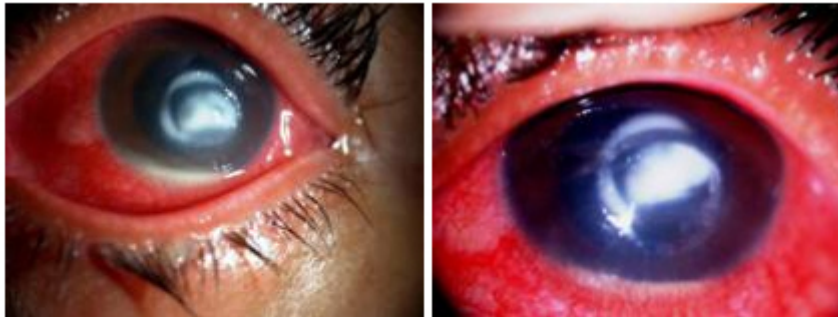

A: al diagnóstico.

B: 9 días después de haber comenzado el tratamiento.

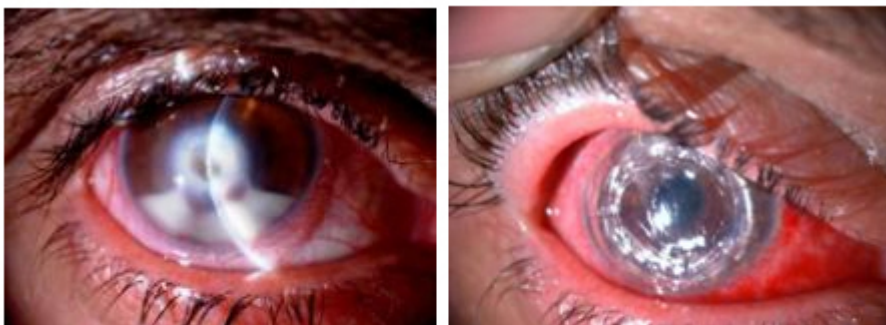**Fig 1.** Úlcera corneal por estafilococo áureo.

Por su parte, el grupo que recibió solo tratamiento convencional para el manejo terapéutico de las queratitis infecciosas, a pesar de evolucionar favorablemente un tercio de la muestra (33,3 %), al analizarlo comparativamente constatamos que en las dos terceras partes de los casos los síntomas y signos inflamatorios perduraron por un período de tiempo mayor, así como la aseptización del infiltrado estromal (Fig. 2); no obstante, esto no determinó que la evolución final de los casos tratados con una u otra terapia presentaran una evolución satisfactoria, exceptuando tres casos en los que se presentaron complicaciones que requirieron adicionar alternativas de tratamiento quirúrgico, como el recubrimiento con membrana amniótica en un paciente y la queratoplastia penetrante tectónica-terapéutica en dos casos (Fig. 3); y es este hallazgo en el procesamiento estadístico lo que marcó diferencias estadísticamente significativas entre los dos grupos de tratamiento  $p = 0,001$  asociada al test de de probabilidades exactas de Fisher.



A: al diagnóstico.  
B: 9 días después de haber comenzado el tratamiento.

**Fig. 2.** Úlcera corneal por estafilococo áureo.



A: dos semanas de evolución con tratamiento antibiótico tópico fortificado por estafilococo áureo (al diagnóstico).  
B: trasplante de córnea tectónico-terapéutico (a las 48 horas).

**Fig. 3.** Úlcera corneal perforada.

## DISCUSIÓN

La queratitis infecciosa es una de las principales causas adquiridas y prevenibles de ceguera monocular en los países en vías de desarrollo. La Organización Mundial de la Salud,<sup>13</sup> la reporta como la segunda causa de ceguera e impedimento visual severo después de la catarata; es una de las entidades de mayor prevalencia en los servicios de Oftalmología a nivel mundial y su importancia entre las enfermedades del segmento anterior no solo se debe a su alta frecuencia de presentación, sino además al impacto que puede tener sobre la agudeza visual y la integridad anatómica del globo ocular.<sup>13,14</sup>

Los agentes causales de queratitis microbiana son, en su mayoría, de origen bacteriano (70-90 %), con predominio de los gérmenes Gram. positivos, salvo en portadores de lentes de contacto, donde suelen ser más frecuentes las bacterias Gram negativas. Las infecciones polimicrobianas se reportan entre el 2 y el 20 %.<sup>14,15</sup> En relación con las bacterias aisladas, los resultados de este estudio concuerdan con los revisados en la literatura,<sup>13-16</sup> pues el creciente uso de las lentes de contacto ha aumentado la incidencia de pseudomonas y estafilococos como agentes patógenos mayormente implicados en el desarrollo de una queratitis infecciosa bacteriana, y esto es por la enorme capacidad de estas bacterias para adherirse al epitelio corneal, donde algunas glicoproteínas de superficie pueden actuar como receptores específicos, facilitar su adherencia y posterior replicación, invasión y destrucción estromal.<sup>16</sup>

Las restantes especies bacterianas encontradas en nuestra investigación, exceptuando los estreptococos y gonococos; se incluyen dentro del genérico grupo de las Enterobacterias, que son bacilos Gram. negativos con elevada capacidad infecciosa, en pacientes con manipulación inadecuada de las lentes de contacto, hábitos higiénico sanitarios deplorables y malas condiciones socioeconómicas.<sup>14-16</sup>

En las infecciones corneales, el factor tiempo juega un papel primordial para evitar o limitar la destrucción del tejido y mejorar los resultados finales y, siempre que se inicie precozmente esta respuesta cicatrizal y antiséptica en el tejido diana, estamos evitando complicaciones irreversibles en los pacientes.

La literatura avala la eficacia y seguridad del suero autólogo en múltiples enfermedades oculares,<sup>2-12,17</sup> y sus beneficios terapéuticos en las úlceras de la córnea se justifican por sus efectos antiapoptóticos y la capacidad de acelerar el tiempo de cicatrización mediado por los factores de crecimiento epitelial y transformante del crecimiento de los fibroblastos, que están directamente relacionados con los procesos de reparación tisular. Además, este producto biológico aporta inmunoglobulinas como la IgG, lisozima y factores del complemento que le confieren efecto bactericida y bacteriostático y un suplemento adicional de factor de crecimiento derivado de plaquetas, que acelera la mitosis, cicatrización e induce vascularización en la superficie corneal, lo cual se traduce en una mejoría significativa en la absorción de los medicamentos aplicados tópicamente, que potencia el efecto antibacteriano de los fármacos usualmente empleados en el tratamiento de las queratitis infecciosas.<sup>13-16</sup>

En esta investigación, los pacientes que recibieron terapéutica combinada (antibióticos fortificados tópicos y suero autólogo) fueron manejados sin necesidad de realizar un procedimiento quirúrgico de urgencia, lo que favoreció la evolución final y el pronóstico visual de los pacientes, y la aplicación tópica de este producto biológico influyó favorablemente en la respuesta terapéutica, pues provee al tejido corneal de un suplemento adicional de productos biológicos y autogénicos con capacidad inmunológica, antiinflamatoria y favorecedor del crecimiento y tropismo celular.<sup>3-8</sup>

El colirio de suero autólogo a concentraciones que varían desde el 20, 30, 50 y 100 % ha sido referido por muchos autores<sup>5,10-12</sup> como una nueva forma de terapia en el manejo de enfermedades de la superficie ocular, y los resultados publicados acerca de su utilización, coinciden con nuestro estudio en cuanto a indicaciones, tolerancia y respuesta terapéutica; así autores como *Poon* y otros, han sugerido que concentraciones mayores podrían ser más beneficiosas al aportar una mayor concentración de factores de crecimiento, y otros como *Noble, Parapar* y otros, utilizaron en su estudio colirio de suero autólogo a concentraciones del 100 % con buenos resultados en cuanto a efectividad y seguridad del colirio, a pesar de postularse en algunos trabajos que a mayor concentración del colirio se producirían también mayores molestias para el paciente por la viscosidad del preparado y las repetidas extracciones de sangre.<sup>11,12</sup>

En cuanto a las aplicaciones terapéuticas del suero autólogo para el manejo de úlceras corneales de diversas etiologías, la Dra. *Culebra*,<sup>10</sup> en su investigación reportó una mejoría significativa de las lesiones, con la administración subconjuntival del suero autólogo, y obtuvo una resolución definitiva de las úlceras en casi la totalidad de la muestra analizada, hallazgo que coincide con nuestro estudio.

Existen pocos trabajos que hacen referencia a este producto biológico, como una alternativa terapéutica en el manejo de las infecciones corneales; sin embargo, en esta investigación pudimos constatar que el suero autólogo al 50 % resulta ser un complemento terapéutico efectivo, en el manejo de las queratitis infecciosas de etiología bacteriana; aunque sería meritorio aumentar la muestra y extender su aplicación a queratitis infecciosas de otras etiologías.

## REFERENCIAS BIBLIOGRÁFICAS

1. Jones DB. Decision-making in the management of microbial keratitis. *Ophthalmology*. 1981;88(8):814-20.
2. Fox RI, Chan R, Michelson JB, Belmont JB, Michelson PE. Beneficial effect of artificial tears made with autologous serum in patients with keratoconjunctivitis sicca. *Arthritis Rheum*. 1984;27(4):459-61.
3. Tsubota K, Goto E, Shimmura S, Shimazaki J. Treatment of persistent corneal epithelial defect by autologous serum application. *Ophthalmology*. 1999;106(10):1984-9.
4. Chiang CC, Chen WL, Lin JM, Tsai YY. Allogeneic serum eye drops for the treatment of persistent corneal epithelial defect. *Eye*. 2009;23(2):290-3.
5. Solórzano Sánchez M, Pernas Pena A, Zabala Largo AI. Aplicaciones del suero autólogo en la consulta de oftalmología en el hospital de Donostia. *Enferm Glob*. 2008;13:1-10.
6. López García JS, García Lozano I, Rivas L, Martínez Garchitorena J. Aplicaciones del suero autólogo en oftalmología. *Arch Soc Esp Oftalmol*. 2007;82(1):9-20.
7. Matsumoto Y, Dogru M, Goto E, Ohashi Y, Kojima T, Ishida R, et al. Autologous serum application in the treatment of neurotrophic keratopathy. *Ophthalmology*. 2004;111(6):1115-20.



8. Lee GA, Chen SX. Autologous serum in the management of recalcitrant dry eye syndrome. Clin experiment Ophthalmol. 2008; 36(2): 119-22.
9. López García JS, Rivas L, García Lozano I, Murube J. Autologous serum eye drops in the treatment of aniridic keratopathy. Ophthalmology. 2008; 115(2): 262-7
10. Culebro Solano P. Evaluación de la acción tópica y subconjuntival del suero autólogo al 20 % en úlceras corneales: estudio prospectivo. ALACSA [Internet]. 2007 [citado 13 de febrero de 2013]. Disponible en: [http://www.alacsa.com/tc\\_suero.htm](http://www.alacsa.com/tc_suero.htm)
11. Jeng BH, Dupps WJ Jr. Autologous serum 50 % eyedrops in the treatment of persistent corneal epithelial defects. Cornea. 2009; 28(10): 1104-8.
12. Parapar SI, Gil N, Cambas A, Cueto D, Perez MJ. Aplicación de suero autólogo al 100 % en la escleromalacia perforante. Rev Mex Oftalmol. 2011; 85(2): 103-6.
13. Thomas PA, Geraldine P. Curr Opin Infect Dis. 2007; 20(2): 129-41.
14. Hernandez Camarena JC, Graue Hernandez EO, Chirinos Saldaña P. Queratitis infecciosas: tendencias microbiológicas y sensibilidad a antibióticos. Rev Mex Oftalmol. 2011; 86(4): 213-22.
15. Pérez Santoja JJ, Hervás Hernandis JM. Queratitis infecciosas. Fundamentos, técnicas diagnósticas y tratamiento. Ergon. 2006.
16. Green. Risk factors and causative organisms in microbial keratitis. Cornea. 2008; 27: 22-7.
17. Noble BA, Loh RS, MacLennan S, Pesudovs K. Comparison of autologous serum eye drops with conventional therapy in a randomised controlled crossover trial for ocular surface disease. Br J Ophthalmol. 2004; 88: 647-52.

Recibido: 26 de abril de 2013.

Aprobado: 29 de septiembre de 2013.

Dra. *Arellys Ariocho Cambas Andreu*. Hospital Universitario «Calixto García». Avenida Universidad esquina J, Plaza de la Revolución, La Habana, Cuba. Correo electrónico: [ariocha@infomed.sld.cu](mailto:ariocha@infomed.sld.cu)