

Implante intramedular expandible *SpineJack*® para el tratamiento de fracturas vertebrales por compresión

Spinejack® Expandable Intramedullary Implant for Treating Vertebral Compression Fractures

Pedro Cornejo-Castro¹ <https://orcid.org/0000-0002-2026-1588>

Patricio Montalvo-Ramos² <https://orcid.org/0000-0002-6199-6257>

Juan Jara-Santamaría² <https://orcid.org/0000-0001-9708-5407>

Natalí Flores-Santamaría² <https://orcid.org/0000-0003-1024-2428>

Patricio Yáñez-Moretta^{3*} <https://orcid.org/0000-0003-4436-7632>

*Autor para la correspondencia: apyanez@hotmail.com juantroy@hotmail.es

¹Universidad Central del Ecuador. Universidad San Francisco de Quito. Hospital del IESS “Carlos Andrade Marín”, Portoviejo y Ayacucho, Quito-Ecuador.

²Universidad San Francisco de Quito. Hospital del IESS Quito-Sur, Moraspungo, Edificio, Quito-Ecuador.

³Universidad Internacional del Ecuador. Escuelas de Gestión Ambiental y de Turismo, Quito-Ecuador.

RESUMEN

Introducción: Las fracturas vertebrales por compresión han sido tratadas usando cemento óseo en su interior, con técnicas como la cifoplastia y vertebroplastia. Sin embargo, son conocidos los potenciales efectos adversos, principalmente la fuga del cemento a los tejidos aledaños y, en la mayoría de los casos, la consiguiente afección a la altura vertebral. Es importante lograr una adecuada reducción de la fractura, ya que la esta influye directamente en la calidad de vida de los pacientes.

Objetivo: Describir la aplicación, por primera vez, del implante intramedular expandible *SpineJack*® como método para el tratamiento de fracturas vertebrales por compresión.

Presentación del caso: Se presenta una paciente de 65 años que sufrió un traumatismo en su columna lumbar a nivel de L1, con fractura tipo *burst*, a la que, en junio de 2016, se le realizó un acceso transpedicular percutáneo con guía fluoroscópica con el propósito de insertar el dispositivo *SpineJack*® en el cuerpo vertebral. Se utilizaron expansores del implante especialmente diseñados para este dispositivo, los cuales abrieron los extremos y desplegaron el componente central de titanio; esto facilitó la inyección de polimetilmetacrilato, el cual finalmente envolvió a los implantes, lo que garantizó la estabilización de la fractura.

Resultados: La tomografía de control permitió observar una adecuada reducción del declive central de la vértebra L1 de la paciente y una recuperación de la altura del cuerpo vertebral con valores similares a los reportados por otros investigadores que han trabajado con este método en otros países.

Conclusiones: La capacidad anátomo-funcional de la vértebra fracturada, así como la mejoría clínica de la paciente. y su calidad de vida fueron notables. No se observaron complicaciones. El seguimiento del empleo de este dispositivo en otros pacientes en Ecuador, permitirá profundizar en su evaluación.

Palabras clave: fracturas vertebrales; fracturas por compresión; *SpineJack*®; cemento; vértebras; Ecuador.

ABSTRACT

Introduction: Vertebral compression fractures have been treated using internal bone cement, using techniques such as kyphoplasty and vertebroplasty. However, the potential adverse effects are known, mainly the leakage of cement to the surrounding tissues and, in most cases, the consequent affection at the vertebral level. Achieving adequate reduction of the fracture is important since it directly influence on the quality of life of patients.

Objective: To describe the application, for the first time, of *SpineJack*® expandable intramedullary implant as a method for treating vertebral compression fractures.

Case report: We report a 65-year-old female patient who suffered trauma to her lumbar spine at L1 level, a burst-type fracture, who, in June 2016, underwent percutaneous transpedicular access with fluoroscopic guidance with the purpose

of inserting SpineJack® device into her vertebral body. Specially designed implant expanders were used for this device, which opened the ends and deployed the central titanium component. This facilitated the injection of polymethylmethacrylate that eventually enveloped the implants, ensuring stabilization of the fracture.

Results: The control tomography allowed to observe adequate reduction of the central decline of the L1 vertebra of this patient and the recovery of the vertebral body height with values similar to those reported by other researchers who have worked with this method in other countries.

Conclusions: The anatomy-functional capacity of the fractured vertebra, as well as the clinical improvement of this patient, and her quality of life were remarkable. No complications were observed. Following up the use of this device in other patients in Ecuador will allow to deepen its evaluation.

Keywords: vertebral fractures; compression fractures; SpineJack®; cement; vertebrae; Ecuador.

Recibido:6/2/2020

Aprobado:28/8/2020

Introducción

Las afecciones físicas que afectan la capacidad de movilidad de las personas siempre ha sido un tópico discutido por el colegiado médico durante los años, así es que han surgido varias opciones de tratamiento y seguimiento en pro de la conservación de la movilidad fisiológica de la columna.^(1,2)

Con los antecedentes antes expuestos, poco a poco se ha dejado atrás los procedimientos cruentos, instaurándose paulatinamente las técnicas mínimamente invasivas como la vertebro y cifoplastia.^(3,4) El mecanismo por el cual dichas técnicas cumplen (parcialmente) con el objetivo describe la inyección de cemento quirúrgico al interior de la vértebra lesionada.⁽⁵⁾ Como toda técnica, posee sus desventajas y complicaciones; la más grave, la fuga de cemento óseo a los tejidos vecinos (sobre todo la médula espinal); incluyen también la reducción

incompleta de la fractura y alteraciones de las propiedades mecánicas esponjosas de la vértebra.⁽⁵⁾

En la última década surgen nuevos métodos, el objetivo, disminuir los efectos adversos reportados con las técnicas tradicionales. *SpineJack*®, usado para las fracturas Magerl A1, A2 Y A3 de compresión; consiste en un implante intraóseo colocado dentro del cuerpo vertebral por debajo de la parte más caudal del colapso, el mismo genera una fuerza opuesta de 500 Newtons en el eje cráneo-caudal, preservando el trabeculado óseo, manteniendo de mejor manera la reducción conseguida antes y después de la colocación del cemento óseo PMMA (polimetilmetacrilato).^(6,7)

Existen estudios *in vitro* que demuestran una característica clave a la hora de decidir el uso de este dispositivo, la reducción de la aplicación del PMMA. Se ha podido constatar que *SpineJack*® reduce la aplicación del cemento óseo en 10 % del volumen del cuerpo vertebral, manteniendo una adecuada reducción de la fractura. Hecho que se traduce en una menor tasa de complicaciones relacionadas con la fuga del cemento.⁽⁷⁾

Otra ventaja importante que ha demostrado el “novel” *SpineJack*®, fue la mejor reducción y mantenimiento de la altura del cuerpo vertebral, al compararla con la cifoplastia estándar.⁽⁷⁾ La técnica estándar con balón muestra una desventaja clara al no contar con un soporte de carga dentro del cuerpo vertebral. En un estudio se demostró que con cifoplastia con balón la reducción de la altura vertebral fue de 0,14 mm, mientras que con *SpineJack*® se alcanzó los 3,4 mm en la parte anterior de la fractura, mostrando valores similares en el centro y parte posterior del cuerpo vertebral ($p < 0,05$).^(5,7)

Existen, adicionalmente, otras ventajas demostradas y publicadas en varias investigaciones en las que el Jack intravertebral superó a las técnicas estándar al someter a tests de fatiga a los segmentos afectados sin existir pérdida de la altura vertebral significativa.⁽⁵⁾ La cifoplastia convencional pierde hasta un 16 % de la

altura vertebral tras la intervención, comparada una pérdida de apenas el 1 % cuando se usa *SpineJack*®.⁽⁵⁾

Las opciones de tratamiento son muy variadas: desde medidas muy conservadoras como el uso de analgésicos y reposo absoluto hasta las vertebroplastias convencionales abiertas (casi en desuso). Se sabe que el dolor asociado a este tipo de fracturas, muchas veces suele ser incapacitante y se ha demostrado que técnicas mínimamente invasivas; como la vertebroplastia convencional o del tipo Jack, provee recuperación más rápida y mejor a corto y largo plazo.^(8,9,10)

El presente trabajo tiene como objetivo describir el uso de *SpineJack*® en el Hospital Carlos Andrade Marín de la ciudad de Quito, Ecuador durante el mes de junio de 2016.

Presentación del caso

Paciente de 65 años de edad con un antecedente de haber sufrido una caída, la cual le ocasionaría una fractura de columna lumbar de tipo *burst*, clasificada según la escala más usada, Magerl,^(6,11) y la cual también fue usada para el desarrollo técnico del dispositivo *SpineJack*®.⁽¹²⁾

Se debe mencionar igualmente que la utilización de imagenología apropiada, de acuerdo con lo recomendado por otros investigadores,^(13,14,15) fue fundamental en las fases de evaluación del tratamiento.

Se indicó una tomografía simple axial de columna vertebral, con posterior reconstrucción multiplanar MPR y VR 3D, en el cual se diagnosticó un fractura tipo *burst*, incompleta Magerl A3.1, con disminución significativa de la altura del cuerpo vertebral de L1 (Fig. 1A y B).

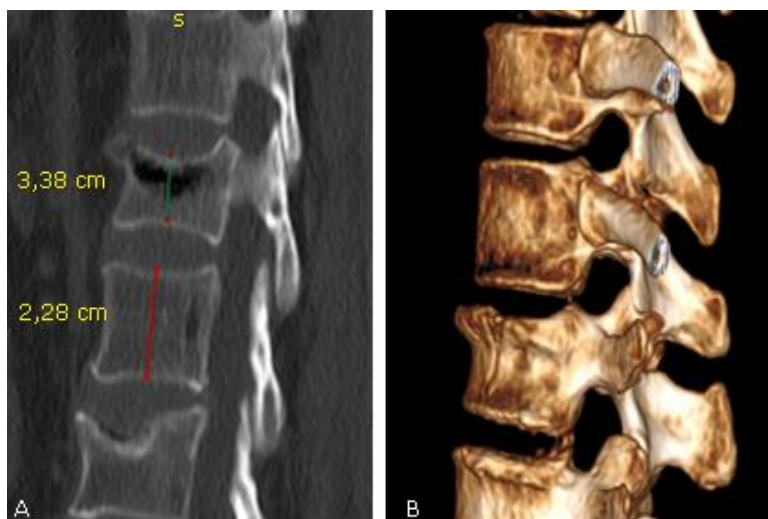


Fig. 1 - A. Fractura de L1 tipo *burst* Magerl tipo A3.1, control prequirúrgico. **B.** Reconstrucción en 3D.

Para poder realizar la colocación de *SpineJack*® se necesita que el pedículo vertebral al menos posea un diámetro de 5 mm, luego se procede a colocar al paciente en la posición decúbito prono con el objetivo de disminuir la tracción y la carga sobre la columna vertebral. En fracturas lumbares se recomienda la posición hiperlordótica, luego se decide la mejor anestesia de acuerdo al paciente.

Se realizó un acceso guiado por fluoroscopia transpedicular por la parte más caudal de la fractura, por la cual ingresó el *SpineJack*®. El mecanismo funciona igual que una “gata” (usada para cambiar neumáticos) hecha de una aleación especial de titanio Ti6Al4V de 5 mm, con una longitud total de la placa de 20 mm y con una expansión cráneo-caudal máxima de 17 mm.⁽¹²⁾

A través de los expansores diseñados para el dispositivo, se abrieron los extremos desplegando el componente central de titanio mediante un mecanismo de cremallera y piñón que bloquea la expansión del mismo, a la altura que nosotros deseamos y que de manera simultánea evita la pérdida de la altura vertebral ganada. Una vez realizada la primera parte, se pasa a la fase 2, la cual consiste en la inyección de PMMA que solidifica generando un soporte mecánico importante al implante intravertebral, como se observa en las figuras 2, 3, 4 y 5.

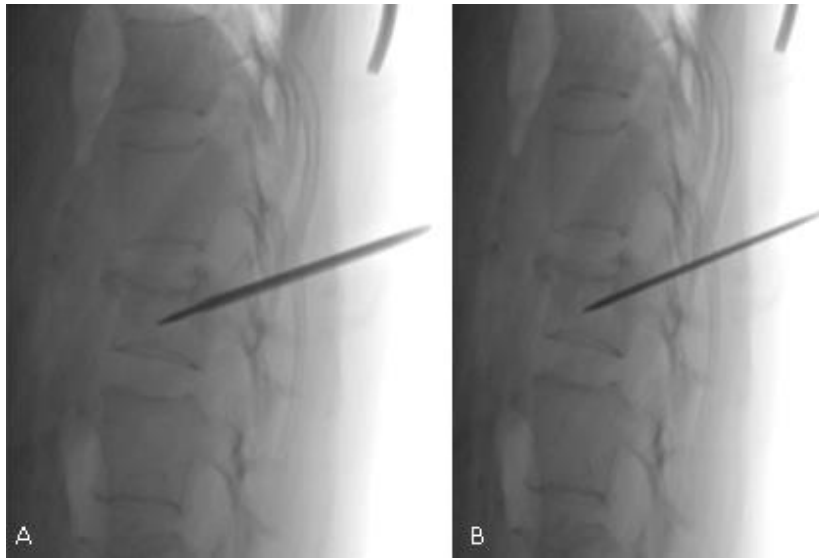


Fig. 2 - A y B. Inserción del trocar, pin guía.

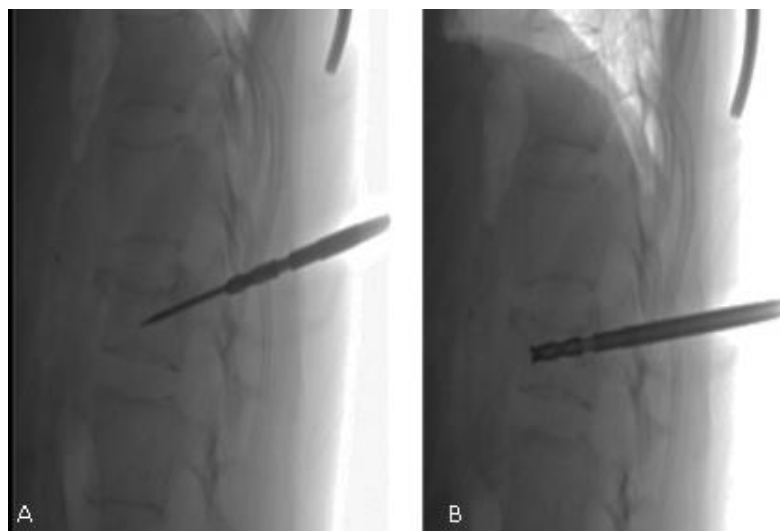


Fig. 3- A y B. Inserción de la cánula de trabajo y expansor.

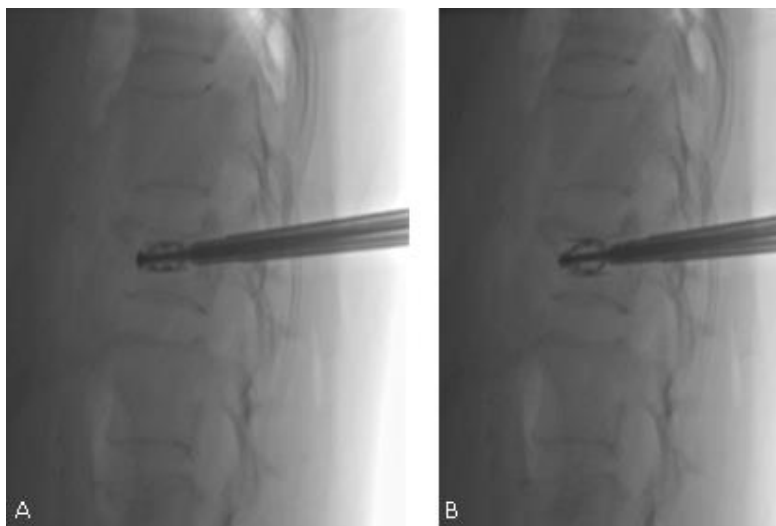


Fig. 4 - A y B. Apertura completa del implante SpineJack®.

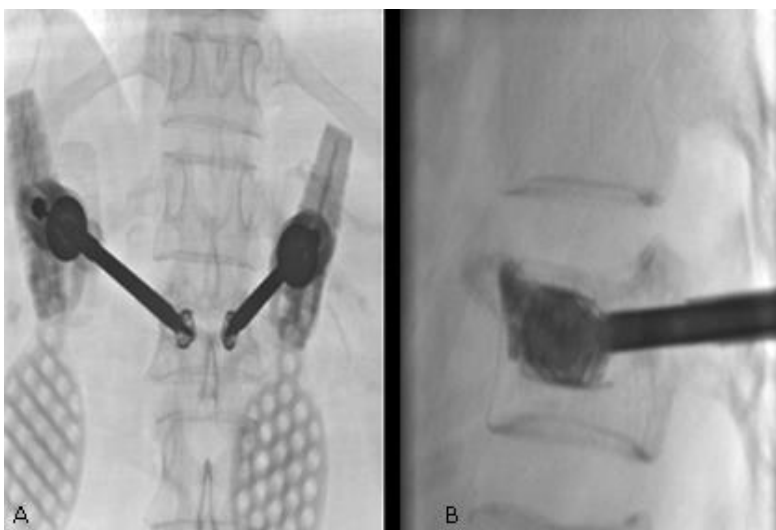


Fig. 5 - A y B. Colocación de PMMA (polimetilmetacrilato).

Resultados

Se logró conseguir una adecuada reducción de la fractura de tipo *burst* de la vértebra L1, evidenciando reducción significativa de la zona central, en la cual existía el declive patológico recuperando la altura del cuerpo vertebral afectado, como se puede observar en la toma fluoroscópica de control realizada inmediatamente después de acabado el procedimiento (Fig. 6 A y B).

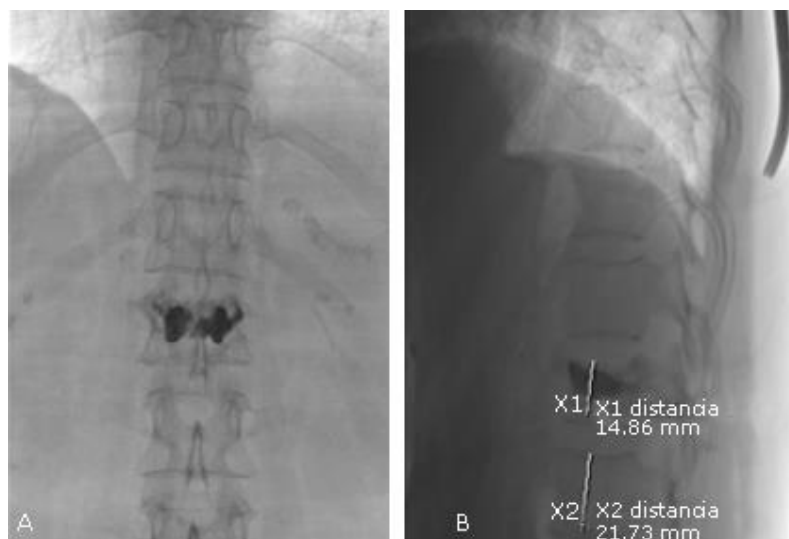

Fig. 6 - A y B. Después de la colocación de PMMA, control fluoroscópico final.

Una vez finalizada la intervención de manera exitosa, tras la colocación del PMMA (polimetil-metacrilato) se logró una reducción neta de 2,6 mm. Antes del procedimiento la altura central de L1 fracturada fue de 13,8 mm, alcanzando el 16,4 mm una vez terminado el procedimiento. Los resultados estuvieron en concordancia con varias investigaciones alrededor del mundo, el promedio de reducción conseguido se encuentra en alrededor de 3,2 mm.^(5,7)

Discusión

Los principales objetivos del manejo quirúrgico comprenden: evitar el desarrollo de sintomatología neurológica manteniendo la mayor capacidad anatómo-funcional, lo que se traduce en una minimización de la deformidad de la columna junto a sus complicaciones. Las técnicas mínimamente invasivas, como la cifoplastia, son las que mejores resultados ofrecen al momento de lograr este balance.

En esta misma línea se pudo constatar en el presente estudio, que la utilización de cemento óseo fue menor, lo cual concordó con lo reportado en varias series que usaron un 10 % menos de material. Otro resultado importante y concordante con las investigaciones reportadas fue la reducción adecuada de la fractura en el centro de la vértebra.

El hallazgo más significativo, sin duda, fue la mejoría clínica de la paciente. El alivio del dolor fue casi inmediato, y mejoró en sus controles posteriores realizados en el Hospital IESS “Carlos Andrade Marín”

Para concluir, se recomienda la ampliación de la experiencia con el dispositivo *SpineJack*® no solo en el Ecuador. Su seguimiento e implementación puede que nos lleve a mejores resultados en la calidad de vida con la consecuente disminución de la morbilidad de nuestros pacientes en toda la región.

Agradecimientos

Al Hospital del IESS “Carlos Andrade Marín”, por permitirnos la realización del presente trabajo y la investigación dentro de sus instalaciones.

Referencias bibliográficas

1. Bernal M, Cabrera N, Nápoles M, Álvarez L. Cirugía reconstructiva de la mano en pacientes tetrapléjicos. Rev Cubana Ortop Traumatol. 2019;33(2):e178.
2. García B. Luxación recidivante de la cadera en la neurofibromatosis tipo-1. Rev Cubana Ortop Traumatol. 2019;33(2):e170.
3. Velasco M, Garzón D. Implantes Scaffolds para regeneración ósea.: Materiales, técnicas y modelado mediante sistemas de reacción-difusión. Rev Cubana Invest Biomed. 2010;29(1):140-54.
4. Garzón D, Velasco M, Narváez C. Modelado de la degradación hidrolítica de un implante óseo. Rev Cubana Invest Biomed. 2012;31(2):318-31.
5. Rotter R, Schmitt L, Gierer P, Schmitz K, Noriega D, Mittlmeier T, *et al.* Minimum cement volumen required in vertebral body augmentation — A biomechanical study comparing the permanent *SpineJack*® device and balloon kyphoplasty in traumatic fracture. Clin Biomech. 2015;30(7):720-5.
6. Magerl F, Aebi M, Gertzbein S, Harms J, Nazarian S. A comprehensive classification of thoracic and lumbar injuries. Eur Spine Journal. 1994;3(4):184-201.

7. Krüger A, Oberkircher L, Figiel J, Floßdorf F, Bolzinger F, Noriega D, *et al.* Height restoration of osteoporotic vertebral compression fractures using different intravertebral reduction devices: a cadaveric study. *The Spine J.* 2015;15(5):1092-8.
8. Hall R, Criddle A, Comito T, Prince R. A case control study of quality of life and functional impairment in women with long-standing vertebral osteoporotic fracture. *Osteoporos Int.* 1999;9(6):508-15.
9. Diamond B, Champion W, Clark A. Management of acute osteoporotic vertebral fractures: a nonrandomized trial comparing percutaneous vertebroplasty with conservative therapy. *Am J Med.* 2003;114(4):257-65.
10. Papanastassiou I, Phillips F, Van Meirhaeghe J, Berenson J, Andersson G, Chung G, *et al.* Comparing effects of kyphoplasty, vertebroplasty, and nonsurgical management in a systematic review of randomized and non-randomized controlled studies. *Eur Spine J.* 2012;21(9):1826-43.
11. Bazán P, Borri A, Torres P, Cosentino J, Games M. Clasificación de las fracturas toracolumbares: comparación entre las clasificaciones de AO y Vaccaro. *Coluna/Columna.* 2010;9(2):165-70.
12. Noriega D, Maestretti G, Renaud C, Francaviglia N, Ould-Slimane M, Queinnec S, *et al.* Clinical Performance and Safety of 108 SpineJack® Implantations: 1-Year Results of a Prospective Multicentre Single-Arm Registry Study. *Biomed Res Int.* 2015; Article ID 173872. DOI: 10.1155/2015/173872
13. Jara J, Flores N, Tufiño P, Yáñez P. Estudio CURIE-2017: Nociones de los estudiantes del internado rotativo de medicina del Hospital Carlos Andrade Marín (Quito) con respecto al uso y aplicación de estudios imagenológicos. *Rev Fed Ec Rad Imag.* 2018;11(2):31-5.
14. Jara J, Torres L, Trujillo C, Yáñez P, Cumbicus F, Mantilla S. Hemorragia de la matriz germinal: puede ser detectada de manera efectiva. *Anat Dig.* 2020;3(3):26-43.
15. Renaud C. Treatment of vertebral compression fractures with the cranio-caudal expandable Implant SpineJack®: Technical note and outcomes in 77 consecutive patients. *Rev Chirurgie Orthopédique et Traumatologique.* 2015;101:566-8.

Conflicto de intereses

No existe conflicto de interés de los autores.

Contribución de los autores

Pedro Cornejo-Castro. Radiólogo intervencionista principal, seguimiento del caso.

Patricio Montalvo-Ramos. Radiólogo intervencionista auxiliar, seguimiento del caso, redacción del informe final y del manuscrito.

Juan Jara-Santamaría. Radiólogo intervencionista auxiliar, seguimiento del caso, redacción del informe final y del manuscrito.

Natalí Flores-Santamaría. Radiólogo intervencionista auxiliar, seguimiento del caso.

Patricio Yáñez-Moretta. Diseño metodológico de la investigación, seguimiento a la investigación redacción del informe final y del manuscrito.