

Evaluación radiológica pre y posoperatoria de la osteotomía de Austin y uso de AutoCAD®

Preoperative and Postoperative Radiological Evaluation of Austin Osteotomy and Use of Autocad®

Francisco Javier Rodríguez Castillo¹ <https://orcid.org/0000-0002-1985-4968>

Ana María Rayo Pérez¹ <https://orcid.org/0000-0001-9956-6263>

Fernando Chacón Giráldez¹ <https://orcid.org/0000-0002-1688-6040>

¹Universidad de Sevilla, Departamento de Podología. Sevilla, España.

*Autor para la correspondencia: rodriguezcjavi@gmail.com

RESUMEN

Introducción: Se han descrito más de 300 técnicas quirúrgicas para la corrección del *hallux valgus*. Una de ellas es la técnica de Austin, la cual constituye una osteotomía capital en “V” con una angulación de 60° utilizada en el tratamiento quirúrgico del *hallux valgus* leve-moderado.

Objetivos: Analizar el grado de corrección que tiene la osteotomía de Austin sobre diferentes parámetros radiológicos y describir la frecuencia con la que se utilizan técnicas complementarias sobre la falange proximal.

Métodos: Se realizó un estudio descriptivo, transversal, observacional y retrospectivo. Se seleccionó una muestra de 29 pies intervenidos mediante la técnica de Austin, a los que se les realizaron varias mediciones sobre sus radiografías pre y posoperatorias con AutoCAD®.

Resultados: Se obtuvieron diferencias estadísticamente significativas en todos los parámetros evaluados.

Conclusiones: Esta técnica corrige significativamente todos los parámetros analizados. Se demuestra que el uso de técnicas quirúrgicas complementarias sobre la falange proximal es bastante frecuente al realizar esta osteotomía.

Palabras clave: *hallux valgus*; osteotomía distal de chevron; radiografía; ángulo intermetatarsal; ángulo *hallux valgus*.

ABSTRACT

Introduction: More than 300 surgical techniques have been described for the correction of hallux valgus. One of them is the Austin technique, which constitutes a capital “V” osteotomy with an angulation of 60° used in the surgical treatment of mild-moderate hallux valgus.

Objectives: To analyze the degree of correction that Austin osteotomy has on different radiological parameters and to describe the frequency with which complementary techniques are used on the proximal phalanx.

Methods: A descriptive, cross-sectional, observational and retrospective study was carried out in a sample of 29 feet operated on using the Austin technique. Several measurements were made on their pre- and postoperative radiographs with AutoCAD®.

Results: Statistically significant differences were obtained in all the parameters evaluated.

Conclusions: This technique significantly corrects all the parameters analyzed. It is shown that the use of complementary surgical techniques on the proximal phalanx is quite frequent when performing this osteotomy.

Keywords: hallux valgus; distal chevron osteotomy; bone scan; intermetatarsal angle; hallux valgus angle

Recibido: 09/11/2021

Aceptado: 21/02/2022

Introducción

En la literatura científica se han descrito más de 300 técnicas quirúrgicas para la corrección del *hallux valgus*, pero es necesario tener presente que una sola técnica no es capaz de

corregir todas las deformidades que pueden aparecer en la primera articulación metatarsofalángica. Todos estos procedimientos se pueden agrupar, en función de su localización a nivel del primer metatarsiano, en técnicas distales, diafisarias y proximales principalmente.^(1,2)

Dentro de las técnicas distales o capitales se debe destacar la osteotomía de Austin, conocida también en la literatura médica como osteotomía de Chevron, que fue realizada por primera vez en 1962, aunque difundida más tarde, en 1981, por Austin y Leventen. Se trata de una buena opción quirúrgica para el tratamiento del *hallux valgus* de tipo leve-moderado que permite obtener buenos resultados, tanto en la corrección de la deformidad osteoarticular como en la desaparición de la sintomatología. Para llevarla a cabo es necesario realizar dos cortes en “V” con una angulación entre ellos de unos 60° aproximadamente. Se verá en este trabajo que se han publicado numerosas modificaciones de esta técnica a lo largo de los años (modificación de Kalish, de Youngswick, entre otras).^(1,2)

Hay que tener presente que esta deformidad es bastante frecuente dado que afecta aproximadamente al 23 % de las personas con edad comprendida entre 18 y 65 años y al 35 % de los mayores de 65. Se observa una mayor incidencia en mujeres que en hombres en una proporción de 15:1. Una de las razones por las cuales presenta una alta prevalencia es la herencia genética, y se ha demostrado que existe un locus a nivel de la región intrónica del gen CLCA2, perteneciente al cromosoma 1. Este locus tiene un rango cuantitativo de expresión para COL2441 (miembro de la familia de genes del colágeno).^(3,4)

El objetivo de este trabajo fue analizar el grado de corrección que tiene la osteotomía de Austin sobre diferentes parámetros radiológicos y describir la frecuencia con la que se utilizan técnicas complementarias sobre la falange proximal.

Métodos

Se realizó un estudio descriptivo, transversal, observacional y retrospectivo para lo cual se seleccionó una muestra de 29 pies intervenidos mediante la técnica de Austin. Mediante un muestreo no probabilístico y consecutivo se seleccionaron todos los individuos que cumplían los siguientes criterios:

Criterios de inclusión:

Pacientes intervenidos de *hallux valgus*, mayores de 18 años de edad y cirugías realizadas por el Dr. R. R. R. Intervención quirúrgica mediante osteotomía de Austin.

Criterios de exclusión:

Intervención quirúrgica mediante cirugía mínimamente invasiva (MIS) y fijación de osteotomía con placas.

Posteriormente, se recopilaron las radiografías pre y posoperatorias inmediatas de todos los pacientes incluidos en el estudio y se realizaron una serie de mediciones haciendo uso del programa AutoCAD 2020®. Los sujetos se seleccionaron de las historias clínicas recogidas en la base de datos del Área Clínica de Podología de la Universidad de Sevilla y de la consulta privada de podología del Dr. R.R.R, cuyas intervenciones quirúrgicas fueron realizadas entre los años 2003 y 2020.

Resultados

La muestra estudiada incluyó 14 pies izquierdos y 15 pies derechos procedentes de 23 pacientes con una edad media de 51,7 años (DE: 13,4 años). El 96,6 % de los participantes era del sexo femenino (28 mujeres y 1 hombre). Todos los pacientes fueron intervenidos mediante la técnica de Austin y posteriormente fijados mediante tornillos canulados (65,5 %) o agujas Kirschner (34,5 %) (Tabla 1).

Tabla 1 - Análisis estadístico descriptivo de la medición radiológica preoperatoria y posoperatoria inmediata

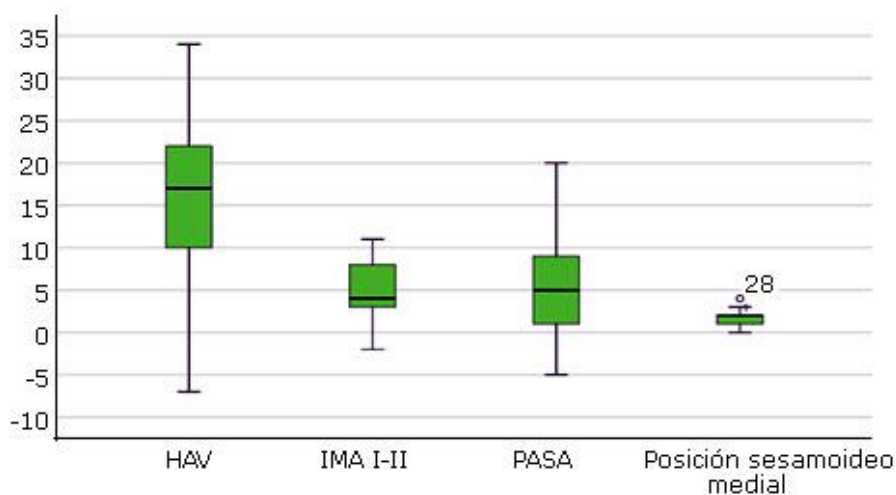
Parámetro	Mínimo (°)	Máximo (°)	Media (°)		Desviación (°)
	Estadístico	Estadístico	Estadístico	Desv. Error	Estadístico
αHAV preoperatorio	10	41	24.34	1.42	7.66
αHAV posoperatorio	1	33	7.76	1.31	7.06
IMA I-II preoperatorio	5	16	10.76	.54	2.91
IMA I-II posoperatorio	2	12	5.93	.61	3.29
PASA preoperatorio	2	22	11.59	.91	4.90
PASA posoperatorio	1	17	6.76	.73	3.94
Sesamoideo medial preoperatorio	1	6	3.72	.25	1.36

Sesamoideo medial posoperatorio	1	4	2.00	.16	.85
---------------------------------	---	---	------	-----	-----

Fuente: Elaboración propia.

Estad: estadístico; αHAV: ángulo *hallux abductus valgus*; IMA I-II: ángulo intermetatarsal I-II; PASA: *proximal articular set angle*.

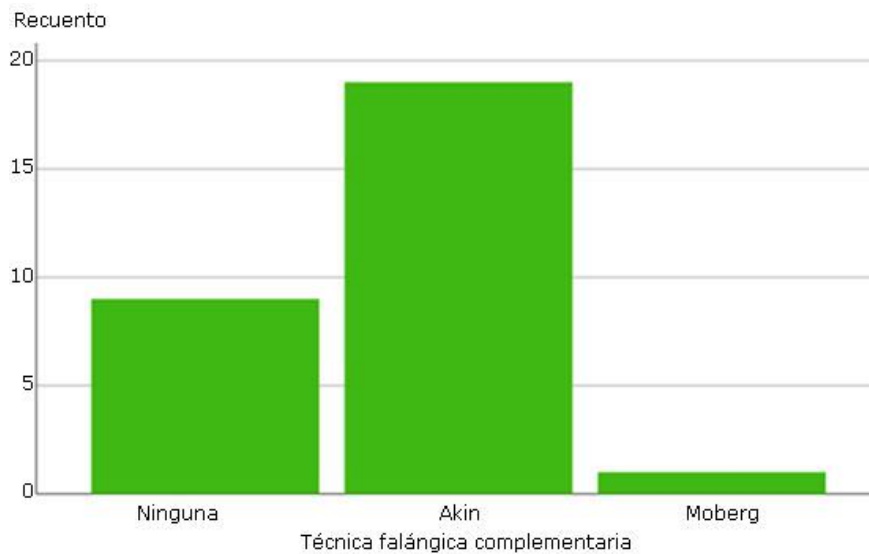
A continuación, se observa en un diagrama de cajas y bigotes los grados de corrección conseguidos sobre los cuatro ángulos radiológicos medidos. Se aprecia cómo se obtuvo en el 50 % de los pacientes un promedio de corrección de 12,5° del ángulo *hallux abductus valgus*, 5,5° del ángulo intermetatarsal I-II, 8,5° del *proximal articular set angle* y 1,5 posiciones del sesamoideo medial. Se consiguió reducir en el 50 % de los pacientes 17° o más en el primero de los ángulos, 4° o más en el segundo, 5° o más el PASA y 2 o más posiciones en dicho sesamoideo (Fig. 1).



Fuente: Elaboración propia.

Fig. 1 - Diagrama de cajas y bigotes sobre la corrección de ángulos radiológicos tras la osteotomía de Austin. αHAV: Ángulo *hallux abductus valgus*; IMA I-II: Ángulo intermetatarsal I-II; PASA: *proximal articular set angle*.

El 69 % de los pacientes requirió una osteotomía sobre la falange proximal del primer dedo como técnica complementaria a la osteotomía capital. Los procedimientos elegidos fueron la técnica de Akin (65,5 %) o la de Moberg (3,5 %) (Fig. 2).



Fuente: Elaboración propia.

Fig. 2 - Diagrama de barras sobre el porcentaje de técnicas falángicas complementarias a la osteotomía de Austin.

La osteotomía de Austin muestra una corrección estadísticamente significativa ($p = 0,00005$) del ángulo *hallux abductus valgus*, el ángulo intermetatarsal I-II, el *proximal articular set angle* y la posición del sesamoideo tibial (Tabla 2).

Tabla 2 - Pruebas paramétricas y no paramétricas para muestras emparejadas

Parám.	Diferencias emparejadas					t	gl	Significación bilateral
	Media	Desv.	Desv. error promedio	95 % IC de la diferencia				
				Inf.	Sup.			
α HAV	16,59	8,82	1,64	13,23	19,94	10,13	28	.00005 ^a
IMA I-II	4,83	3,43	0,64	3,52	6,13	7,57	28	.00005 ^a
PASA	4,83	5,86	1,09	2,60	7,06	4,44	28	.00005 ^a
S. medial	1,72	1,10	0,20	1,31	2,14	8,45	28	.00005 ^b

Fuente: Elaboración propia.

α HAV: ángulo hallux abductus valgus; IMA I-II: ángulo intermetatarsal

I-II mecánico PASA: *proximal articular set angle*; S. Medial: sesamoideo medial;

IC: intervalo de confianza; Param: parámetros. ^aT de Student y ^bTest de Wilcoxon.

Como se puede apreciar existen controversias entre los autores en cuanto a la indicación de este procedimiento (Tabla 3).

Tabla 3 - Artículos analizados sobre la osteotomía de Austin

Autores	Grado	α HAV (°)		IMA I-II (°)	
		Pre	Post	Pre	Post
(2004) <i>Martínez J et al.</i> ⁽⁷⁾	Leve-moderado	33,0 (R: 24,47)	9,1 (R: 2,17)	13,0 (R: 10,15)	5,0 (R: 1,8)
(2016) <i>Van Groningen B et al.</i> ⁽⁸⁾	Leve-moderado	28,5 (DE: 7,0)	14,8 (DE: 6,9)	12,4 (DE: 2,8)	6,2 (DE: 2,7)
(2019) <i>Song JH et al.</i> ⁽⁹⁾	Grupo moderado	27,3 (R: 12,38)	9,8 (R: 5,25)	12,5 (R: 9,15)	6,0 (R: 2,14)
	Grupo severo	37,6 (R: 28,48)	14,3 (R: -14,33)	16,3 (R: 11,21)	7,7 (R: 4,15)
(2020) <i>Seo JH et al.</i> ⁽¹⁰⁾	Moderado severo	36,9 (DE: 7,0; R:25, 58)	3,1 (DE: 6,0; R: -8,19)	16,3 (DE: 2,9; R: 8,23)	2,4 (DE: 2,4; R: 2,19)

Fuente: Elaboración propia.

R: rango; DE: desviación estándar; α HAV: ángulo hallux abductus valgus; IMA I-II: ángulo intermetatarsal I-II.

Discusión

Para hacer el análisis de la corrección radiográfica de diferentes ángulos en el *hallux valgus*, es necesario conocer el grado de deformidad. De acuerdo con la clasificación radiográfica de *Al-Nammari SS* y otros⁽⁵⁾ en 2015, este estudio se compone de un 69 % de *hallux valgus* moderados, un 28 % leves y un 3 % severos, lo que concuerda con muchos autores revisados en la literatura científica que defienden que la osteotomía de Austin está indicada en el tratamiento de deformidades leves-moderadas. En 2007 *Easley ME* y *Trnka HJ*,⁽⁶⁾ mostraron que esta técnica presentaba buenos resultados en el tratamiento del *hallux valgus* leve-moderado, lo cual se encontró respaldado por varios artículos científicos.

En la misma línea que el artículo anterior se encuentran los trabajos realizados por *Martínez J* y otros⁽⁷⁾ en 2004 y *Van Groningen B* y otros⁽⁸⁾ en 2016, los cuales también están a favor del uso de la osteotomía de Austin para el tratamiento del *hallux valgus* leve-moderado, mientras que, por el contrario, las publicaciones de *Song JH* y otros⁽⁹⁾ en 2018 y *Seo JH* y otros⁽¹⁰⁾ en 2020 muestran que esta osteotomía se puede utilizar también para el tratamiento del *hallux valgus* moderado-severo.

El trabajo realizado por los autores también ha conseguido buenos resultados en el tratamiento del *hallux valgus*, principalmente de grado leve-moderado, ya que se comenzó en el preoperatorio con una media de 24,34° (DE: 7,7; R: 10,41) en el ángulo *hallux abductus valgus*, 10,76° (DE: 7,1; R: 5,16) en el ángulo intermetatarsal I-II y 4 (DE: 1; R: 1,6) en la posición del sesamoideo medial. Posterior a la cirugía, se consiguió como resultado 7,76° (DE: 1,3; R: 1,33), 5,93° (DE: 2,9; R: 2,12) y 2 (DE: 1; R: 1,4) de media respectivamente. De esta forma, se obtuvo una corrección media de 16,6° (IC 95 %: 13,2-19,9) del primer ángulo, 4,8° (IC 95 %: 3,5-6,1) del segundo y 2 posiciones (IC 95 %: 1-2) del sesamoideo en el posoperatorio inmediato. A diferencia de las publicaciones mencionadas anteriormente, cabe destacar que en ninguno de los artículos anteriores se ha valorado el *proximal articular set angle* tras la cirugía, pero en este estudio se obtuvo una corrección media de 4,8° (IC 95 %: 2,6-7,1).

En los datos anteriores hay que tener presente que, tal como publicaron Kaufmann G y otros⁽¹¹⁾ en 2019, que se producen variaciones en los ángulos en función según si estos se valoran en el posquirúrgico inmediato o no. Tal como ellos muestran, se produce una pérdida de corrección en diferentes parámetros radiográficos tras la cirugía de *hallux valgus*. En este estudio se analizaron retrospectivamente 524 pies intervenidos mediante la osteotomía capital de Austin. Se obtuvo como resultado, que por cada grado de ángulo *hallux abductus valgus* e intermetatarsal I-II en el preoperatorio, a las 6 semanas de la intervención se produce una pérdida de corrección de 0,16° y 0,15° respectivamente, aunque esta pérdida sobre la posición del sesamoideo medial no fue significativa. Gracias a esto, los autores plantean la posibilidad de conocer en el preoperatorio la cantidad de corrección que se puede perder al cabo de 6 semanas.

El otro aspecto considerado fue describir la frecuencia con la que se utilizan las técnicas falángicas complementarias a la osteotomía de Austin, temática sobre la cual tratan otros estudios realizados entre los que se encuentran los realizados en 2019 por Kaufmann G y otros.⁽¹¹⁾ En estos estudios se analizó el uso combinado de Austin-Akin para el tratamiento del *hallux valgus* y se obtuvo una mejoría clínica y mayor grado de corrección mantenida en el tiempo en la combinación de ambas técnicas que cuando se hace uso de la técnica de Austin de forma aislada. Por ello, los autores concluyeron en el último estudio que es recomendable combinar ambas técnicas cuando el *distal articular set angle* (DASA) es superior a 8° en el preoperatorio. Tras analizar los resultados obtenidos se puede observar que es frecuente el uso de técnicas falángicas complementarias a las técnicas capitales, ya

que un 69 % de los pacientes recibieron este tipo de procedimiento. Concretamente se utilizó la osteotomía de Akin en el 65,5 % de ellos.

Al analizar la posición del sesamoideo medial antes y después de la cirugía de *hallux valgus*, se tuvo en cuenta la clasificación de Hardy y Clapham. En la literatura científica no se recogen muy buenos resultados sobre este parámetro, donde se analizaron a pacientes intervenidos mediante la osteotomía de Austin (119 pies en el primer estudio y 76 en el segundo) divididos en un grupo con liberación de partes blandas y otro sin ella. En ambos grupos se obtuvieron resultados clínicos y radiológicos significativos, pero sin diferencias en la posición de los sesamoideos. A diferencia de esto, se consiguió pasar de una posición media del sesamoideo tibial en el preoperatorio de 4 (DE: 1; R: 1,6) a una posición de 2 (DE: 1; R: 1,4) en el posoperatorio inmediato.

La osteotomía de Austin mostró una corrección estadísticamente significativa del ángulo *hallux abductus valgus*, el ángulo intermetatarsal I-II y el *proximal articular set angle* acorde con la información recogida en la literatura científica, lo que supone una buena opción en el tratamiento quirúrgico del *hallux valgus*. Los resultados alcanzados tras el estudio demostraron que el uso de técnicas quirúrgicas complementarias sobre la falange proximal es bastante frecuente al realizar esta osteotomía, ya que se ha utilizado en el 69 % de los casos y, a diferencia de lo señalado por otros autores en la literatura revisada, permite un reposicionamiento significativo del sesamoideo tibial tras la cirugía.

Referencias bibliográficas

1. Agrawal Y, Bajaj SK, Flowers MJ. Scarf-Akin osteotomy for hallux valgus in juvenile and adolescent patients. *J Pediatr Orthop.* 2015;24(6):535-40. DOI: <https://doi.org/10.1097/BPB.0000000000000215>
2. Chandler LM. First metatarsal head osteotomies for the correction of hallux abducto valgus. *Clin Podiatr Med Surgery.* 2014;31(2):221-31. DOI: <http://dx.doi.org/10.1016/j.cpm.2013.12.004>
3. Götze M, Hasmann SE, Hofmann UK, Walter C, Mittag F. Preoperative analysis of radiographic findings in 516 patients with hallux valgus deformity. *Acta Ortop Bras.* 2019;27(1):16-9. DOI: <https://doi.org/10.1590/1413-785220192701174203>

4. Arbeeve L, Yau M, Mitchell BD, Jackson RD, Ryan K, Golightly YM, *et al.* Genome-wide meta-analysis identified novel variant associated with hallux valgus in Caucasians. *J Foot Ankle Res.* 2020;13(1):1-11. DOI: <https://doi.org/10.1186/s13047-020-0379-1>
5. Al-Nammari SS, Christofi T, Clark C. Double first metatarsal and akin osteotomy for severe hallux valgus. *Foot Ankle Int.* 2015;36(10):1215-22. DOI: <https://doi.org/10.1177/2F1071100715589173>
6. Easley ME, Trnka HJ. Current concepts review: hallux valgus part II. Operative treatment. *Foot Ankle Int.* 2007;28(6):748-58. DOI: <https://doi.org/10.3113/2FFAI.2007.0748>
7. Martínez Giménez J, Verdú Román C, Suárez de Puga DB, Plazaola Gutiérrez J. La osteotomía en chevron para la corrección del hallux valgus leve y moderado. *Rev del Pie y Tobillo.* 2004;18(2):24-9.
8. Van Gronigen B, van der Steen MC, Reijman M, Bos J, Hendriks JGE. Outcomes in chevron osteotomy for hallux valgus in a large cohort. *Foot.* 2016;29:18-24. DOI: <https://doi.org/10.1177/2F1071100718807893>
9. Song JH, Kang C, Hwang DS, Lee GS, Lee SB. Comparison of radiographic and clinical results after extended distal chevron osteotomy with distal soft tissue release with moderate versus severe hallux valgus. *Foot Ankle Int.* 2019;40(3):297-306. DOI: <https://doi.org/10.1177/2F1071100718807893>
10. Seo JH, Lee HS, Choi YR, Park SH. Distal chevron osteotomy with lateral release for moderate to severe hallux valgus patients aged sixty years and over. *Int Orthop.* 2020. DOI: <https://doi.org/10.1007/s00264-020-04562-5>
11. Kaufmann G, Sinz S, Giesinger JM, Braitto M, Biedermann R, Dammerer D. Loss of correction after chevron osteotomy for hallux valgus as a function of preoperative deformity. *Foot Ankle Int.* 2019;40(3):287-96. DOI: <https://doi.org/10.1177/2F1071100718807699>

Conflicto de intereses

Los autores declaran no tener ningún conflicto de intereses.

Contribuciones de los autores

Francisco Javier Rodríguez Castillo: Investigación y análisis formal.

Rafael Rayo Rosado: Selección de los pacientes.

Ana María Rayo Pérez: Redacción-borrador original.

Fernando Chacón Giráldez: Análisis formal.