

Efectividad de la acupuntura en el tratamiento de la bursitis subacromial calcificada

Effectiveness of acupuncture in the treatment of calcific subacromial bursitis

Susana Verdecia Barbie¹ <https://orcid.org/0000-0003-4450-027X>

José Cabrales Fuentes^{1*} <https://orcid.org/0000-0002-9029-174X>

Yamila Cruz Cruz¹ <https://orcid.org/0000-0003-0357-2189>

¹Hospital Clínico Quirúrgico “Lucía Íñiguez Landín”. Holguín, Cuba.

*Autor para la correspondencia: jcabrales698@gmail.com

RESUMEN

Se presenta el caso de una paciente femenina de 52 años, raza blanca, enfermera de profesión, con antecedentes patológicos personales de hipertensión arterial compensada y tratamiento regular. Manifestó dolor en el hombro derecho y se remitió del Servicio de Ortopedia a la consulta de Medicina Natural y Tradicional del Hospital Clínico Quirúrgico “Lucía Íñiguez Landín”. Dos años atrás le habían diagnosticado bursitis subacromial calcificada y había recibido varios tratamientos, pero sin mejoría. Se le corroboró el diagnóstico mediante radiografía digital y ultrasonido. El tratamiento con acupuntura redujo el tamaño de las calcificaciones y alivió los síntomas. La novedad del caso radica en la pertinencia del uso de la acupuntura en el tratamiento de esta patología.

Palabras clave: radiografía digital; ultrasonido; bursitis subacromial calcificada; acupuntura.

ABSTRACT

It is presented the case of a female patient of 52 years, white skin, nurse by profession, with a personal pathological history of compensated arterial hypertension and regular treatment. She showed pain in the right shoulder

and was referred to the Natural and Traditional Medicine clinic of the "Lucía Íñiguez Landín" Clinical Surgical Hospital. For two years she had been diagnosed with calcific subacromial bursitis and had received several treatments, but without obtaining improvement. The diagnosis was confirmed by digital radiography and ultrasound. Acupuncture treatment reduced the size of calcifications and alleviated symptoms. The novelty of the case lies in the relevance of the use of acupuncture in the treatment of this pathology.

Keywords: digital radiography; ultrasound; calcific subacromial bursitis; acupuncture.

Recibido: 14/03/2021

Aceptado: 11/08/2021

Introducción

Según la Organización Mundial de la Salud (OMS), los desórdenes musculoesqueléticos constituyen un grupo heterogéneo de diagnósticos que incluyen las alteraciones de los músculos y los tendones, las vainas tendinosas, los síndromes de atrapamiento nervioso, y las alteraciones articulares y neurovasculares. En este grupo de trastornos se encuentra la bursitis, principal causa del hombro doloroso.⁽¹⁾

La bursitis se define como la inflamación de la bursa, cavidad llena de líquido, situada en sitios tisulares donde tendones o músculos pasan sobre prominencias óseas cerca de las articulaciones. Resulta frecuente en personas que realizan actividades en las que la mano está por encima del hombro. Los episodios repetidos de bursitis ocasionan inflamación crónica.⁽¹⁾

Aunque actualmente existe un sinnúmero de tratamientos para esta enfermedad, se prefiere el uso de la medicina natural y tradicional (MNT). La acupuntura y la moxibustión constituyen algunas de las opciones terapéuticas y, junto a la herbolaria, representan los métodos más antiguos. Surgida hace unos 5000 años en China, la MNT comienza como línea de investigación de la OMS en 1974. Fue introducida en Latinoamérica en 1948; sin embargo, llegó a Cuba entre 1960 y 1962.⁽²⁾

El uso de la acupuntura tiene una historia de miles de años. En países como China y Vietnam se emplea para el aliviar y curar enfermedades, sobre todo, aquellas caracterizadas por algún tipo de dolor.^(2,3) Teniendo en cuenta los

beneficios de la acupuntura en múltiples afecciones del sistema osteomioarticular, el objetivo del presente artículo fue demostrar la efectividad de la acupuntura en el tratamiento de la bursitis subacromial calcificada a través de estudios imagenológicos.

Presentación del caso

Se presenta el caso de una paciente femenina de 52 años, de la raza blanca, enfermera de profesión, con antecedentes patológicos personales de hipertensión arterial, compensada con tratamiento regular. En enero de 2020 manifestó dolor en el hombro derecho, y se remitió desde el Servicio de Ortopedia a la consulta de Medicina Natural y Tradicional del Hospital Clínico Quirúrgico “Lucía Íñiguez Landín”. Dos años atrás le habían diagnosticado bursitis subacromial calcificada y había recibido varios tratamientos sin obtener mejoría.

El examen físico determinó como único dato positivo la presencia de dolor en la región de la bursa subdeltoidea del hombro derecho, que aumentaba con la abducción. La intensidad del dolor se evaluó con la Escala Visual Analógica (EVA).⁽⁴⁾

Se indicó una radiografía del hombro derecho y no se encontró lesión ósea, pero sí imagen radiopaca de densidad cálcica, redondeada, de aproximadamente 1 cm, en región anatómica de la bursa subdeltoidea. En el ultrasonido, a escala de grises con transductor convexo en modo B, se observaron imágenes ecorrefringentes con sombra acústica posterior en relación a calcificaciones a este nivel (fig. 1).

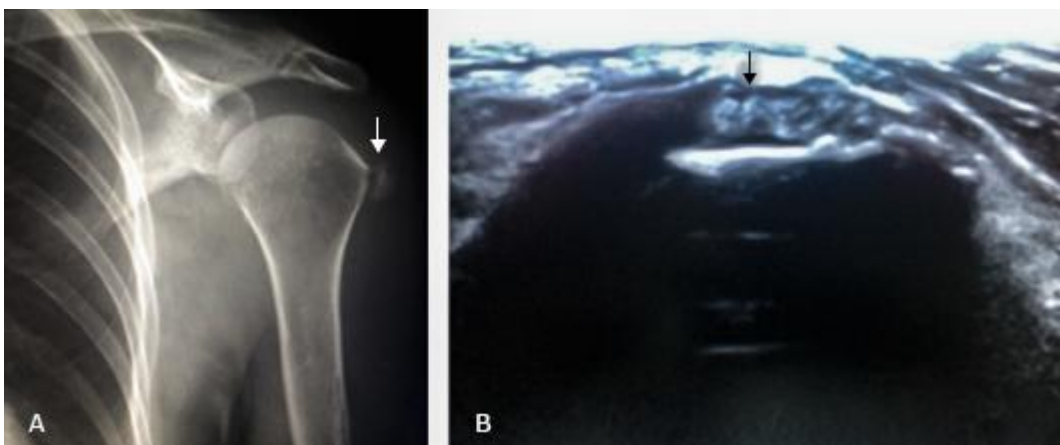


Fig. 1 - Estudios imagenológicos iniciales del hombro derecho: A radiografía. B ultrasonido.

Para la radiografía anteroposterior de hombro, con rotación externa e interna, se colocó a la paciente erguida (sentado o de pie) o en decúbito supino; con el brazo en ligera abducción, se rotó el tórax para apoyar el hombro posterior y se centró el rayo X en la articulación escapulo-humeral.

En cuanto a la proyección radiológica, se hizo una rotación externa del brazo hasta que la mano estuviese en supinación y los epicóndilos paralelos. Se vio el tubérculo mayor completo y de perfil en la zona lateral; el tubérculo menor se encontraba superpuesto a la cabeza del húmero. Luego se indicó una rotación interna del brazo hasta que la mano estuviera en pronación y los epicóndilos perpendiculares. Se vio el tubérculo menor completo y de perfil en la zona medial, y el tubérculo mayor superpuesto a la cabeza del húmero.

Se utilizó un equipo de ultrasonido TOSHIBA, APLIO 300, SN. 27877056, 50/60 Hz, con transductores de 7,5 y 10 MHz. Se empleó el modo B y el Doppler color (modo D). Las imágenes se obtuvieron en planos longitudinales y transversales, al colocar el transductor en dichas posiciones sobre el hombro. Al comparar con imágenes normales del lado contralateral, se facilitó el diagnóstico. El estudio se completó con una valoración dinámica, fundamentalmente en músculos y tendones, pues su comportamiento durante la contracción y la relajación ayudó al diagnóstico.^(2,3)

Se corroboró la existencia de bursitis subacromial calcificada, tanto por radiografía digital como por ultrasonido, y se remitió al Departamento de Medicina Natural y Tradicional de la institución hospitalaria para recibir tratamiento de acupuntura.

Se utilizaron agujas de acero inoxidable de 1-1/2 cun y se introdujeron hasta alcanzar la sensación de DeQi (presencia de dolor, cosquilleo y, en ocasiones, sensación de corriente eléctrica), lo que indicó la correcta utilización del punto. El tratamiento se efectuó 3 veces por semana y en 3 ciclos de 10 sesiones de 20 min cada una. Hubo un intervalo de una semana entre cada ciclo. Se aplicó el método de dispersión, teniendo en cuenta la rotación de las agujas en contra del sentido de las manecillas del reloj. Se emplearon los siguientes puntos: intestino grueso (He Gu/IG-4), intestino grueso (Quchi/IG-11), intestino grueso (Jianyu/IG-15), intestino delgado (Jianzhen/ID-9), vesícula biliar (Jianjing/VB-21), estómago (Tiaokou/E38) y puntos A Shi.^(4,5)

En la sexta semana el paciente se evaluó nuevamente con radiografía y ultrasonido, y además se le realizó examen físico. Refirió sentir molestias leves, pero las maniobras de exploración aún le producían dolor. La radiografía y el ultrasonido mostraron una disminución significativa de la calcificación. A las 12 semanas el examen físico resultó negativo y los estudios de imagen revelaron una mínima calcificación (fig. 2).

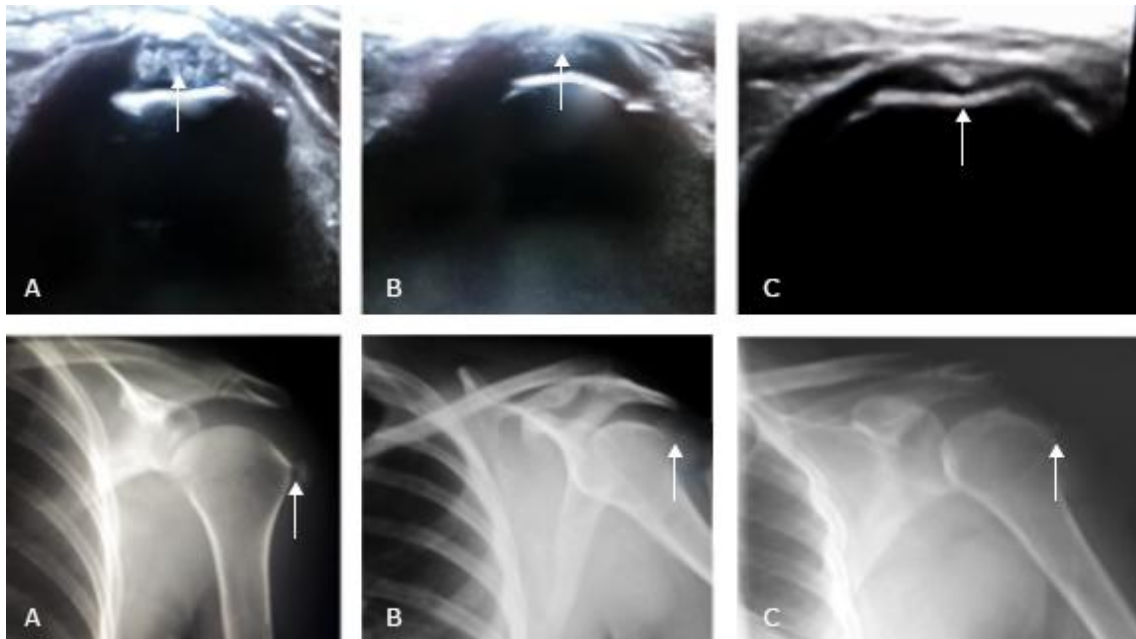


Fig. 2 - Evolución por estudios imagenológicos.

Los resultados se revisaron a través de los estándares sobre acupuntura STRICTA (*Standards for Reporting Interventions in Clinical Trials of Acupuncture*) como herramienta evaluadora de la calidad de la investigación de las medicinas no convencionales. Su aplicación permitió examinar un amplio rango de estudios bajo un diseño más riguroso y una mejor presentación de sus resultados cumpliendo con lo establecido en la Declaración de Helsinki y las regulaciones estatales vigentes en la República de Cuba para la realización de estudios biológicos. De acuerdo con los criterios de la ética médica, se le solicitó a la paciente el consentimiento informado, se le explicaron los objetivos y la importancia de la investigación, así como los beneficios de la terapéutica a aplicar.⁽⁵⁾

Discusión

El dolor de hombro constituye una de las causas más frecuentes para visitar al médico. Se manifiesta entre un 6 y un 11 % en pacientes menores de 50 años, se incrementa a un 16 y un 25 % en personas mayores, y origina incapacidad en el 20 % de la población. La bursitis subacromial o bursitis subdeltoidea (tendinitis calcificante) constituye la principal causa de esta afección en pacientes entre 35 y 55 años, y afecta más al hombro derecho.⁽⁶⁾ La bursitis se

considera un trastorno de los meridianos, en especial de los superficiales, y expresa trastornos del intestino grueso como la constipación.⁽⁷⁾

Las técnicas de MNT forman parte del arsenal terapéutico para enfrentar las enfermedades del hombro. La acupuntura ofrece muy buenos resultados en el tratamiento de esta entidad nosológica, como muestran los estudios imagenológicos.⁽⁷⁾ Rivera y otros⁽⁸⁾ refieren que la acupuntura forma parte de las opciones del médico general en la atención primaria de salud para enfrentar enfermedades con el uso de técnicas de diagnóstico por imágenes .

La ecografía del aparato locomotor, junto a la radiografía simple, se eligen para diagnosticar y dar seguimiento a las afecciones del sistema osteomioarticular. Se ha demostrado su alta sensibilidad para detectar las afecciones del hombro lo que favorece una mejor orientación terapéutica, así como una reducción de la morbilidad a corto, mediano y largo plazo.⁽⁸⁾

Pozo y otros,⁽⁹⁾ en su caracterización de los hallazgos ultrasonográficos en las enfermedades del hombro doloroso, explican como la ecografía contribuye al estudio de la enfermedad tendinosa con una precisión diagnóstica próxima y similar a la resonancia magnética; igualmente, propicia la exploración en un sujeto con sospecha de enfermedad del manguito de los rotadores y un estudio radiológico convencional negativo. Este método permite observar funcionalmente, en todo su rango de movimiento, al manguito rotador, y se considera una herramienta útil para dirigir los procedimientos intervencionistas. Se considera una técnica con una amplia disponibilidad y muy competitiva desde el punto de vista económico.^(9,10)

El tratamiento con acupuntura ha demostrado su efectividad a través de los estudios de imágenes realizados a la paciente. Constituyen evidencia científica y muestran la importancia de vincular la radiología con la MNT.

Referencias bibliográficas

1. Allen GM. The diagnosis and management of shoulder pain. J Ultrason. 2018;18(74):234-9. DOI: <https://doi.org/10.15557/jou.2018.0034>
2. Choi S, Kim KH. Acupuncture for symptomatic rotator cuff disease: Protocol for a systematic review and meta-analysis. *Medicin*. 2020;99(2):e18716. DOI: <https://doi.org/10.1097/md.000000000018716>
3. Diercks R, Bron C, Dorrestijn O, Meskers C, Naber R, de Ruiters T, *et al*. Guideline for diagnosis and treatment of subacromial pain syndrome: a multidisciplinary review by the Dutch Orthopaedic Association. *Acta Orthop*. 2014;85(3):314-22. DOI: <https://doi.org/10.3109/17453674.2014.920991>

4. Montero R, Manzanares A. Escalas de valoración del dolor. Jano. 2005 [acceso 26/11/2020];68(1553):527-30. Disponible en: https://d1wqtxts1xzle7.cloudfront.net/48564232/escalas_valoracion_del_dolor-libre.pdf?1473007501=&response-content-disposition=inline%3B+filename%3DEscalas_de_valoracion_del_dolor.pdf&Expires=1683478813&Signature=f9ZujCXbj6Mk5J9nMAYrCzZ5t7nY~74w1hrjs43eCZx8JmEl9C5YfzKmPP2A-oGroshOYX-G6wkUSyDRf0MrurTprObsxt26auR2O4T~r~S1FNfzFkY3ghJ9-5jOah28mWLj71lGfTtROY9FOsJV4WqhSb9ob~8PH1o2QfbTDR71gwub~fYLFumReB0oc45gP4IMc4e46HZA5bgzDtySazyEXReoC7Yot7EJEZkWEgKwm2ncdQJNkLHYT3YjgEbv1~36XUBNUa1ZJ-SSziVM7rMjhs-uXp9aTdRpC5vNEoEPW9Gd1sQ4j0AfG6Qg-iRWzhoaYfAKQGV-ayCfFvWzrQ_&Key-Pair-Id=APKAJLOHF5GGSLRBV4ZA
5. Macpherson H, Altman DG, Hammerschlag R, Youping L, Taixiang W, White A, *et al.* Revised Standards for Reporting Interventions in Clinical Trials of Acupuncture (STRICTA): Extending the CONSORT Statement. PLoS Med. 2010;7(6):e1000261. DOI: <https://doi.org/10.1371/journal.pmed.1000261>
6. Lewis J. Rotator cuff related shoulder pain: Assessment, management and uncertainties. Man Ther. 2016;23:57-68. DOI: <https://doi.org/10.1016/j.math.2016.03.009>
7. Pérez OM, Ortiz T, Sarmiento M, Ortiz EB, Acosta W. Tratamiento acupuntural de la bursitis subdeltoidea calcificada en la atención primaria de salud. Rev Cub MGI. 2009 [acceso 01/12/2020];25(3):153-9. Disponible en: <https://www.imbiomed.com.mx/articulo.php?id=60034>
8. Company A, Montero JC, Rodríguez S, Sánchez MD, Pera G, Marco P. Síndrome subacromial: correlación clinicoecográfica con puntos y meridianos de acupuntura. Rev Int Acup. 2017 [acceso 26/11/2020];11(2):25-35. Disponible en: <https://dialnet.unirioja.es/servlet/articulo?codigo=6051080>
9. del Sol MC; Martínez AM; Llerena E; Rodríguez JL. Caracterización de los hallazgos ultrasonográficos en las enfermedades del hombro doloroso. Acta Med Cent. 2015 [acceso 26/11/2020];9(3):9-16. Disponible en: <https://www.medigraphic.com/cgi-bin/new/resumen.cgi?IDARTICULO=61300>
10. Vas J, Perea-Milla E, Mendez C, Herrera A, Madrazo F, Medina I, *et al.* Acupuncture and rehabilitation of the painful shoulder: study protocol of an ongoing multicentre randomised controlled clinical trial [ISRCTN28687220]. BMC Complement Altern Med. 2005;19(5). DOI: <https://doi.org/10.1186/1472-6882-5-19>

Conflicto de intereses

Los autores declaran que no existe conflicto de intereses.