

## Secuencia de Poland, de las bases embriológicas a la práctica clínica

### Poland sequence, going from the embryological bases to the clinical practice

**Dr. Felipe Ruiz-Botero, estudiante de Medicina Valentina Quintana Peña, Dr.C. Harry Pachajoa**

Centro de Investigaciones en Anomalías Congénitas y Enfermedades Raras.  
Universidad Icesi. Cali, Colombia.

---

#### RESUMEN

La secuencia de Poland es un defecto congénito típicamente descrito como la ausencia congénita unilateral del músculo pectoral, que puede encontrarse asociado a la aparición de otras anomalías torácicas ipsilaterales y/o de extremidades superiores, las cuales abarcan diferentes grados de severidad funcional y de alteraciones estéticas. En la literatura se describen distintas asociaciones con diferentes síndromes, sin embargo su etiología es aún desconocida, aunque existen varias hipótesis sobre su posible causa, y es la más aceptada aquella que hace referencia a procesos de disrupción vascular. En la práctica clínica, las formas de expresión leve pueden ser ignoradas, pero en los casos más severos es requerida la atención de grupos multidisciplinarios de especialistas para su tratamiento. Se hace una revisión sistemática de la literatura sobre la secuencia de Poland.

**Palabras clave:** secuencia de Poland, defecto congénito, pared torácica, arteria subclavia, esternón, músculos pectorales.

---

#### ABSTRACT

Poland sequence is a birth defect typically described as unilateral congenital absence of the pectoralis muscle, which may be associated with the occurrence of other ipsilateral thoracic and/or upper extremities anomalies that cover different degrees of functional severity and esthetic alterations. The literature describes

various types of association with different syndromes; however, its etiology remains unknown and several hypotheses about the possible cause of this disease exist, being the most accepted the one that deals with vascular disruption processes. In the clinical practice, mild forms of expression can be ignored, but in the most severe cases, the attention of a multidisciplinary group of specialists is required for disease management. A systematic literature review on Poland sequence was made.

**Keywords:** Poland sequence, birth defect, thoracic wall, subclavian artery, sternum, pectoralis muscles.

---

## INTRODUCCIÓN

La ausencia del músculo pectoral fue inicialmente descrita en 1826 por *Lallemand*, y en 1839 por *Froriep*, quienes reportaron una asociación entre la aparición de sindactilia con agenesia del músculo pectoral mayor.<sup>1</sup> En 1841 *Alfred Poland*, al realizar una autopsia a un joven de 27 años, describió la ausencia de la porción esternocostal del músculo pectoral mayor, con un origen clavicular intacto, ausencia del pectoral menor, e hipoplasia del músculo serrato anterior y oblicuo externo, que detalló en su artículo del mismo año titulado *Deficiency of the pectoral muscle*.<sup>2</sup> En 1962, *Patrick Clarkson*, al describir a 3 pacientes con hipoplasia de tórax y sindactilia, acuñó el término de sindactilia de Poland, 5 años después el nombre fue modificado a secuencia de Poland.<sup>3</sup>

La secuencia de Poland tiene una incidencia que varía entre 1/20 000<sup>4</sup> a 1/32 000<sup>5</sup> recién nacidos vivos. En los estudios realizados se ha descrito una mayor prevalencia en pacientes de sexo masculino que en femenino, con una razón de 2:1-3:1,<sup>1</sup> y entre 67 y 75 % de los casos reportados, la anomalía tuvo lugar en el hemitórax derecho.<sup>6,7</sup> En la actualidad no se reportan estudios que determinen la prevalencia e incidencia de esta enfermedad en países latinoamericanos.

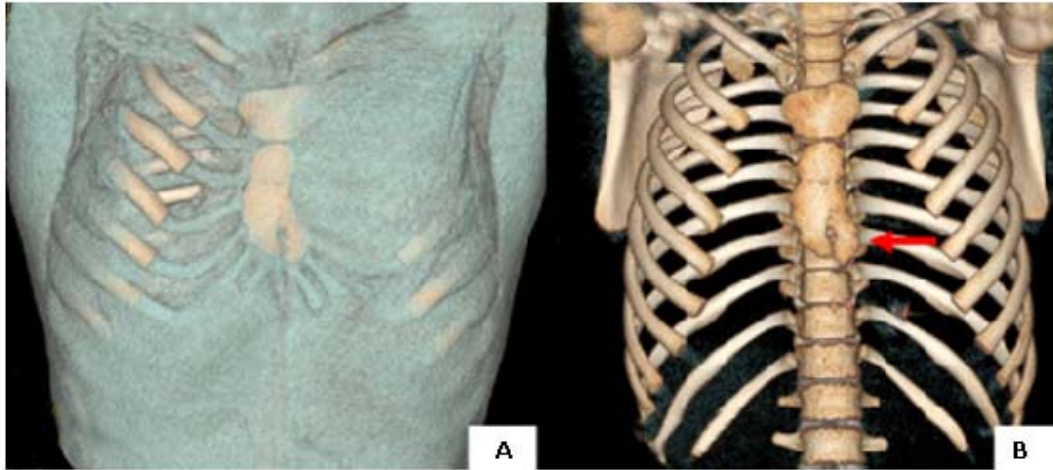
Se realiza una revisión sistemática de la literatura con los términos: *Poland syndrome*, *Poland sequence*, *Poland syndrome review* y síndrome de Poland, en las bases de datos de *Ovid*, *Ebsco host*, *PubMed/Medline*. De los resultados obtenidos se hizo una selección acorde con la relevancia de los artículos, y se dio prioridad a aquellos artículos de revisión, series y reportes de caso.

## DESARROLLO

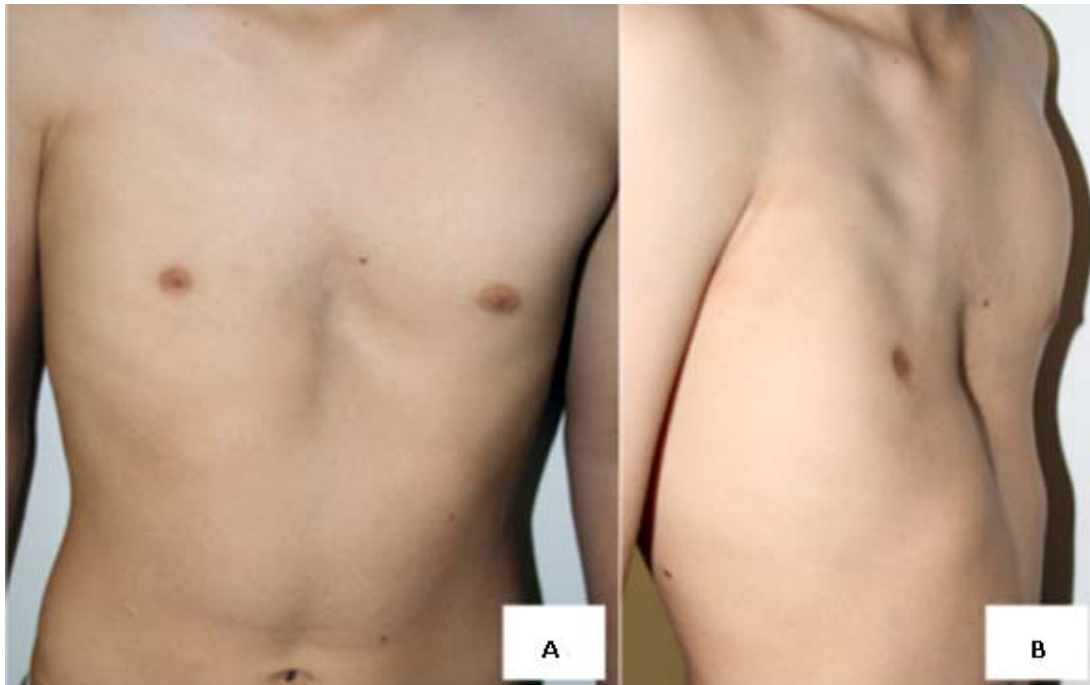
### Clínica

La secuencia de Poland se caracteriza por la ausencia o hipoplasia unilateral del músculo pectoral, generalmente en su porción esternocostal (Figs. 1 y 2); puede incluir alteraciones en los músculos serrato anterior, latísimo del dorso y oblicuo externo. También, se puede acompañar de defectos ipsilaterales en miembro superior, entre los cuales se incluyen: agenesia o hipoplasia del radio y/o ulna, y braquisindactilia. Otras anomalías descritas son la ausencia y/o fusión de cartílagos costales, depresiones en la pared torácica, *pertus carinatum*, herniación de pulmón,

atelia, amastia, carencia de vello axilar, hipoplasia de tejido celular subcutáneo y agenesia renal unilateral.<sup>1,2,5,8,9</sup>



**Fig. 1 A y B.** Tomografía axial computarizada con reconstrucción tridimensional de torax. A: ventana de reconstrucción de tejidos blandos (nótense hipoplasia unilateral del músculo pectoral derecho). B: ventana ósea (nótense estructuras óseas conservadas, con hallazgo particular en este caso de proceso xifoideo bifido).



**Fig. 2 A y B.** Paciente con secuencia de Poland. A: vista anterior. B: vista lateral (nótense hipoplasia unilateral del músculo pectoral derecho, y la presencia de pectum excavatum).

En la literatura se han reportado 19 casos que describen la presencia de dextrocardia en relación con la aparición del defecto en el hemitórax izquierdo, y un caso de *situs inversus* en relación con la anomalía en el hemitórax derecho.<sup>10,11</sup>

## Embriología y etiología

La etiología de la secuencia de Poland actualmente es poco clara. Se han propuesto varias hipótesis sobre la causa de esta enfermedad, y la más admitida es aquella que hace referencia a la irrigación de la región pectoral y sus estructuras adyacentes, durante la embriogénesis.<sup>5</sup> Entre la cuarta y quinta semana del desarrollo embrionario, toma lugar la diferenciación de las arterias subclavias, las cuales, posteriormente, dan origen a ramas encargadas de la irrigación del segmento anterior de tórax y abdomen, miembro superior y estructuras contiguas. Simultáneamente a la aparición del sistema arterial, se diferencian los tejidos del músculo pectoral mayor en la sexta semana,<sup>4,12</sup> por lo que se considera, que eventos de isquemia secundarios a disrupción vascular se manifestarían clínicamente, como la ausencia o hipoplasia del tejido implicado.<sup>13</sup>

Procesos de disrupción vascular explican la expresividad variable de la secuencia, pues dependiendo del compromiso en la irrigación, se determinaría la severidad del fenotipo. Esta hipótesis vascular involucra 2 posibles mecanismos: uno sugiere la disminución del flujo sanguíneo en la arteria subclavia o en alguna de sus ramificaciones por efecto mecánico compresivo; otro propone la existencia de mutaciones en los genes implicados en la morfogénesis de la arteria subclavia, que dan lugar a alteraciones del flujo sanguíneo por anomalías estructurales de los vasos.<sup>7</sup>

Esta condición primordialmente ocurre como un evento aislado, pero se han reportado casos en los cuales esta anomalía se presenta en varios integrantes de una familia, por la cual se ha planteado una herencia autosómica dominante con penetrancia reducida.<sup>14-16</sup>

## Síndromes y/o enfermedades asociadas

Existen ciertas enfermedades relacionadas con la secuencia de Poland, que ocasionalmente pueden manifestarse junto con este. La secuencia de Moëbius se caracteriza principalmente por parálisis facial e incapacidad para realizar movimientos oculares externos, y son el VI y VII par craneal los más implicados.<sup>17,18</sup> Se han reportado casos en los cuales se ha presentado simultaneidad con respecto a las secuencias de Poland y Moëbius, dando así una prevalencia de 1/50 000 de esa asociación.<sup>13</sup>

También, se ha encontrado relación con síndrome de Goldenhar o espectro oculoauriculovertebral, que presenta primordialmente hipoplasia de las regiones malar, mandibular y/o maxilar del lado afectado, microtia con diversas repercusiones auditivas, alteraciones oftalmológicas -como tumores epibulbares-<sup>5</sup> y vértebras fusionadas o hemivértebras.<sup>4</sup> El síndrome de Klippel-Feil, que consiste en la segmentación de la columna cervical, es un defecto que secundariamente causa la tríada de cuello corto, inserción posterior del pelo baja, cuello ancho con limitación de los movimientos cervicales.<sup>19</sup> La anomalía de Sprengel o escápula alada, y otras enfermedades como el síndrome de Adams-Oliver, la leucemia, el linfoma no Hodgkin y el carcinoma ductal invasor en la mama hipoplásica, también han sido asociados.<sup>8,20,21</sup>

Las asociaciones de la secuencia de Poland con síndromes como Goldenhar, Klippel-Feil y la secuencia de Moëbius, pueden sugerir una etiología común, y, en parte, respaldarían la hipótesis de una disrupción vascular, ya que a estos síndromes se les atribuye un origen vascular; como por ejemplo, en el caso de la enfermedad de

Klippel se hace mención a la disrupción de la arteria vertebral, rama de la arteria subclavia; además, en ciertos casos, cuando se constató la presencia de Poland y otro síndrome, se tenía el antecedente de exposición a misoprostol o cocaína, y estos se encuentran asociados a eventos de disrupción vascular.<sup>13,22</sup>

## REFERENCIAS BIBLIOGRÁFICAS

1. Kamburoglu HO, Sonmez E, Aksu AE, Evrenos MK, Safak T, Kecik A. A Rare Poland Syndrome Deformity: Humero-Pectoral Band. *J Hand Microsurg.* 2011;3(1):28-30.
2. Garg R, Saheer S, Gupta V, Mehra S. Poland sequence: Series of two cases and brief review of the literature. *Ann Thorac Med.* 2012;7(2):110-2.
3. Fox JP, Seyfer AE. The real history of the Poland's syndrome. *Bull Am Coll Surg.* 2012;97(3):27-9.
4. Sadler TW. Muscular System. *Lagmans Med Embryolgy.* 12<sup>a</sup> ed. Philadelphia: Lippincott Williams & Wilkins; 2012. p. 145-50.
5. Cares BC, Aravena CT. Asociación Sindromática: Poland, Goldenhar, Moëbius, Klippel-Feil. Presentación de un Caso Clínico. *Rev Chil Pediatría.* 2010;81(1):53-7.
6. Pichardo León N, Puente Álvarez A. Síndrome de Poland asociado a dextrocardia. *Rev Arch Médico Camagüey [serie en Internet].* 2010 Abr [citado 28 de abril de 2014];14(2). Disponible en: [http://scielo.sld.cu/scielo.php?script=sci\\_arttext&pid=S1025-02552010000200018&lng=es](http://scielo.sld.cu/scielo.php?script=sci_arttext&pid=S1025-02552010000200018&lng=es)
7. Travieso Téllez A. Secuencia Poland: presentación de casos con recurrencia familiar. *Rev Ciencias Médicas Pinar Río.* 2013;17(3):186-93.
8. Jiménez MJ, Luque MJ, Jiménez AE, Aravena CT. Síndrome de Poland y Alteración de la Migración Neuronal: Reporte de un Caso y Revisión de la Literatura. *Rev Chil Pediatría.* 2009;80(5):451-8.
9. Assadi FK, Salem M. Poland syndrome associated with renal agenesis. *Pediatr Nephrol.* 2002;17(4):269-71.
10. Atasoy HI, Yavuz T, Altunrende S, Guven M, Kılıçgun A, Polat O, et al. A unique case of right-sided Poland syndrome with true dextrocardia and total *situs inversus*. *Eur J Pediatr.* 2013;172(2):269-72.
11. Lacorte D, Marsella M, Guerrini P. A case of Poland Syndrome associated with dextroposition. *Ital J Pediatr.* 2010;36:21.
12. Sadler TW. Cardiovascular System. *Lagmans Med Embryolgy.* 12<sup>a</sup> ed. Philadelphia: Lippincott Williams & Wilkins; 2012. p. 162-200.
13. Pachajoa H, Isaza C. Primer caso de síndrome de Moëbius-Poland en niño expuesto prenatalmente a misoprostol. *Neurología.* 2011;26(8):502-3.

14. Poland syndrome [homepage en Internet]. Online Mendel. Inherit. Man [citado 28 de abril de 2014]. Disponible en: <http://omim.org/entry/173800>
15. Cobben JM, Robinson PH, van Essen AJ, van der Wiel HL, Ten Kate L. Poland anomaly in mother and daughter. Am J Med Genet. 1989; 33:519-21.
16. Fraser FC, Ronen GM, O'Leary E. Pectoralis major defect and Poland sequence in second cousins: extension of the Poland sequence spectrum. Am J Med Genet. 1989; 33:468-70.
17. Moëbius syndrome [homepage en Internet]. Online Mendel. Inherit. Man [citado 28 de abril de 2014]. Disponible en: <http://omim.org/entry/15790000>
18. Verzijl HT, van der Zwaag B, Cruysberg JRM, Padberg GW. Moëbius syndrome redefined: a syndrome of rhombencephalic maldevelopment. Neurology. 2003; 61:327-33.
19. Bavinck JNB, Weaver DD, Opitz JM, Reynolds JF. Subclavian artery supply disruption sequence: Hypothesis of a vascular etiology for Poland, Klippel-Feil, and Möbius anomalies. Am J Med Genet. 1986; 23(4):903-18.
20. Ahn MI, Park SH, Park YH. Poland's syndrome with lung cancer: A case report. Acta Radiol. 2000; 41(5):432-4.
21. Fukushima T, Otake T, Yashima R, Nihei M, Takeuchi S, Kimijima I, et al. Breast cancer in two patients with Poland's syndrome. Breast Cancer. 1999; 6(2):127-30.
22. Isaza C, Saldarriaga W, Pachajoa H. Inadequate use of misoprostol. A public health problem? Colomb Médica. 2008; 39:61-5.

Recibido: 10 de julio de 2014.

Aprobado: 26 de agosto de 2014.

*Felipe Ruiz Botero.* Centro de Investigaciones en Anomalías Congénitas y Enfermedades Raras. Universidad Icesi. Calle 18 No. 122-135 Pance. Cali, Colombia.

Correo electrónico: [hmpachajoa@icesi.edu.co](mailto:hmpachajoa@icesi.edu.co)