

## Diferentes formas de presentación de la anemia megaloblástica en el lactante

### Different forms of presentation of megaloblastic anemia in the infant

Lianet Martínez Pérez<sup>1\*</sup> <https://orcid.org/0000-0002-3451-9906>

Aray Núñez García<sup>1</sup> <https://orcid.org/0000-0002-2066-0298>

Alina García García<sup>1</sup> <https://orcid.org/0000-0002-2642-3090>

Julio César López González-Molleda<sup>2</sup> <https://orcid.org/0000-0002-9941-8460>

<sup>1</sup>Hospital Pediátrico Docente “William Soler”. La Habana, Cuba.

<sup>2</sup>Hospital de Rehabilitación “Julio Díaz”. La Habana, Cuba.

\*Autor para la correspondencia: [tenailmp@gmail.com](mailto:tenailmp@gmail.com)

#### RESUMEN

**Introducción:** La anemia megaloblástica es un trastorno madurativo de los precursores eritroides y mieloides causado por déficit de vitamina B<sub>12</sub>, ácido fólico, o ambos. Es poco común en la infancia y su prevalencia se desconoce por ser una enfermedad poco frecuente.

**Objetivo:** Describir diferentes formas de presentación de la anemia megaloblástica en el lactante.

**Presentación de casos:** Se presentan dos casos de lactantes, en el caso 1 la madre tuvo una alimentación precaria durante el embarazo y la lactancia, prolongó la lactancia materna exclusiva más de 6 meses. La paciente comenzó a perder las habilidades ganadas en el desarrollo psicomotor y presentó trastornos neurológicos graves, por lo que se consideró que se trataba de una enfermedad progresiva del sistema nervioso central. En el caso 2, en el que se prolongó la lactancia materna exclusiva, apareció trombocitopenia, por lo que se sospechó una enfermedad hematológica maligna.

**Resultados:** En ambos casos después de realizar diversas pruebas para descartar enfermedades neurológicas (caso 1) y enfermedades hematológicas (caso 2) se diagnosticó anemia

megaloblástica por déficit de vitamina B<sub>12</sub> por disminución en la ingesta y una reserva limítrofe en la madre que lacta. En ambos casos los síntomas desaparecieron con el tratamiento vitamínico sustitutivo.

**Conclusiones:** En el lactante la anemia megaloblástica se puede presentar de diferentes formas clínicas a pesar de tener la misma causa, un déficit en la ingesta y una reserva escasa de la madre durante el embarazo y lactancia.

**Palabras clave:** anemia megaloblástica; deficiencia de vitamina B12; manifestaciones neurológicas y hematológicas.

## ABSTRACT

**Introduction:** Megaloblastic anemia is a maturing disorder of the erythroid and myeloid precursors caused by deficiency of vitamin B12, folic acid, or both. It is uncommon in childhood and its prevalence is unknown because it is a rare disease.

**Objective:** To describe different forms of presentation of megaloblastic anemia in infants.

**Presentation of cases:** Two cases of infants are presented, in case 1 the mother had a precarious diet during pregnancy and lactation, and prolonged exclusive breastfeeding more than 6 months. The patient began to lose the skills gained in psychomotor development and presented severe neurological disorders, so it was considered that it was a progressive disease of the central nervous system. In case 2, in which exclusive breastfeeding was prolonged, thrombocytopenia appeared, so a malignant hematological disease was suspected.

**Results:** In both cases, after performing various tests to rule out neurological diseases (case 1) and hematological diseases (case 2), megaloblastic anemia was diagnosed due to vitamin B12 deficiency due to a decrease in intake and a borderline reserve in the breastfeeding mother. In both cases the symptoms disappeared with vitamin replacement therapy.

**Conclusions:** In the infant, megaloblastic anemia can occur in different clinical ways despite having the same cause, a deficit in intake and a low reserve of the mother during pregnancy and lactation.

**Keywords:** megaloblastic anemia; vitamin B12 deficiency; neurological and hematological manifestations.

Recibido: 20/11/2021

Aceptado: 20/05/2022

## Introducción

La anemia megaloblástica (AM) es una anemia carencial que se produce debido al déficit de vitamina B<sub>12</sub>, de ácido fólico, o de ambos. La ausencia de estos nutrientes provoca trastornos en la maduración de los precursores eritroides y mieloides en la médula ósea. Esto da lugar a una hematopoyesis ineficaz, término que describe la eritropoyesis activa con muerte prematura de las células, disminución de su salida de la médula ósea y, en consecuencia, aparición de citopenias siendo la anemia la más frecuente. Puede ir acompañado además de leucopenia y trombocitopenia.<sup>(1,2)</sup> Es conocido que estas deficiencias pueden provocar alteraciones neurológicas diversas.<sup>(1,3)</sup>

No existen cifras exactas que permitan determinar su incidencia mundial, pero gracias a estudios epidemiológicos se sabe que existe un aumento de la incidencia en poblaciones subdesarrolladas donde se puede convertir en un problema de salud.<sup>(4)</sup>

La prevalencia de este déficit varía entre 5 y 60 %. En países industrializados es alrededor de 20 % y en Colombia de 12 % en mujeres embarazadas.<sup>(4)</sup>

La AM por deficiencia de vitamina B<sub>12</sub> se describe como poco frecuente en la infancia.<sup>(1,2,3)</sup> No se conoce la prevalencia real en la población general, pero se sabe que aumenta con la edad.<sup>(2,4)</sup> Es importante sospechar esta afección en pacientes anémicos con índices macrocíticos.<sup>(3)</sup>

La vitamina B<sub>12</sub> se encuentra naturalmente presente en una amplia variedad de alimentos de origen animal (hígado, almejas, pescado, carne vacuna, carne de aves, huevos, leche y otros productos lácteos). Los alimentos de origen vegetal no contienen vitamina B<sub>12</sub>.

Una deficiencia de vitamina B<sub>12</sub> clínicamente cierta, se cree rara en lactantes y niños que carezcan de factores predisponentes.<sup>(4)</sup> El diagnóstico de esta entidad no se sospecha muy comúnmente en pediatría asociado al déficit de ingestión, sino más bien asociado a otras enfermedades crónicas que provocan trastornos en la absorción de esta vitamina.<sup>(5)</sup>

En el lactante, el déficit de cobalamina es habitualmente secundario a la deficiencia materna en madres que lactan y siguen dietas vegetarianas estrictas o moderadas. Puede diagnosticarse también en madres que no son vegetarianas pero que no llevan un esquema nutricional adecuado durante la gestación y la lactancia.<sup>(2,3,6)</sup>

Existen casos documentados de lactantes nacidos de madres con historia de derivación gástrica, síndrome de malabsorción y anemia perniciosa.<sup>(3,6)</sup>

En la población vegetariana existe estimaciones de la afectación de la deficiencia de vitamina B<sub>12</sub>: 62 % en mujeres embarazadas, entre 25-86 % en niños, entre 21-41% en los adolescentes.<sup>(4,5,6)</sup>

La incidencia de deficiencia de vitamina B<sub>12</sub> es más alta en niños en comparación con la población general expuesta a similares dietas restrictivas.<sup>(6)</sup> Se ha estimado una afectación de 50 % en aquellos en los que se impuso una dieta vegetariana tardíamente y hasta 67 % en los que se inicia dicha restricción al nacimiento.<sup>(7)</sup>

A pesar de esto, la deficiencia de esta vitamina no es un diagnóstico común en pediatría. Usualmente solo se sospecha y estudia en relación con enfermedades crónicas que afectan su absorción, y escasas veces se piensa en su carencia por baja ingesta.<sup>(2,3,4,5)</sup>

En la población pediátrica, la causa más frecuente es la insuficiente ingesta como en lactantes de madres deficientes, en los síndromes de malabsorción como la enfermedad celiaca, la fibrosis quística, resecciones gástricas e intestinales; en errores congénitos del metabolismo como acidemia metilmalónica y homocistinuria.<sup>(2,3)</sup>

La sintomatología en niños y de forma general, la deficiencia de esta vitamina, puede cursar con palidez y a veces ictericia leve debido a la eritropoyesis ineficaz. Es un rasgo distintivo la lengua lisa, de color rojo carnosos. Puede existir irritabilidad y falta de apetito.<sup>(1)</sup> En dependencia de la edad de presentación, los niños muestran con frecuencia escaso crecimiento, retraso del desarrollo o pérdida de habilidades ya ganadas, alteraciones del movimiento y anomalías hematológicas, anemia y en ocasiones otras citopenias [anemia (21 %), leucopenia (11 %) y trombocitopenia (9 %)].<sup>(2,4)</sup>

No obstante, si se identifica y trata tempranamente pueden no dejar ningún daño permanente, fundamentalmente neurológico, lo que demuestra la importancia de su diagnóstico y tratamiento certeros.<sup>(8,9)</sup>

Es difícil pensar que un trastorno neurológico grave y progresivo pueda ser causado por un déficit de vitamina B<sub>12</sub>, pero es importante ver al paciente en su conjunto y tener en cuenta todos los elementos antes señalados. De ahí la importancia del pediatra y del logro de un diagnóstico apropiado para poder revertir las manifestaciones neurológicas sin dejar secuelas. Es significativo señalar, además, que la trombocitopenia es parte del cuadro clínico de la anemia megaloblástica debido a la hematopoyesis ineficaz que se produce por la disociación celular núcleo citoplasma debido al déficit de estas vitaminas. No siempre aparece en los pacientes todos los síntomas de una misma afección descritos en la literatura. En esta investigación además de la importancia de los trastornos neurológicos en uno de los casos clínicos presentados, la diferencia en las formas clínicas de la enfermedad, a pesar de tener la misma causa en la misma etapa de la vida, motivó este trabajo, de ahí que el objetivo de la investigación realizada fue describir diferentes formas de presentación de la anemia megaloblástica en el lactante.

## Presentación de casos

### Caso 1

Transicional femenina de 14 meses procedente de una región rural de la provincia de Granma, producto de un parto eutócico a las 40 semanas, normopeso, madre con anemia en el embarazo, que refiere muy mala alimentación en ese período y durante la lactancia por problemas familiares. Mantuvo un adecuado desarrollo psicomotor (DPM) hasta los 7 meses, momento en el cual la madre notó que de la posición de sentada la niña se caía y comenzó poco a poco a perder las habilidades ya ganadas (reírse, virarse en la cama, agarrar objetos, sentarse, decir sílabas como ta-ta, ma-ma) y a manifestar una hipotonía generalizada, poco interés por las cosas, rechazo a la alimentación, la cual se mantuvo casi exclusivamente hasta el momento del diagnóstico a expensas de leche materna debido al rechazo de otros alimentos. Fue valorada por varios pediatras, pero sin diagnóstico. El cuadro empeoró hasta que ingresó en la sala de neurología del Hospital Pediátrico Docente “William Soler”, donde se interconsultó con especialistas en hematología por presentar hemoglobina de 76 g/L.

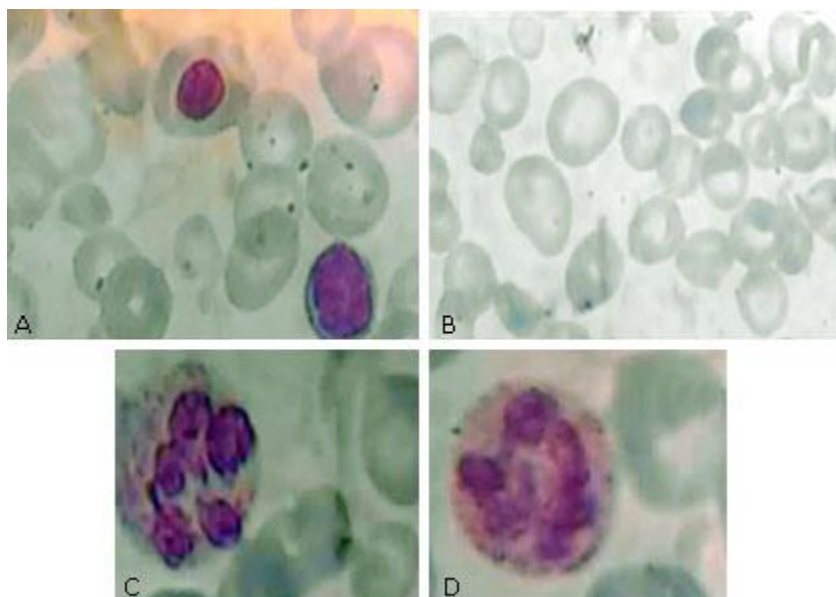
Al momento de la evaluación la paciente permanecía acostada en la cama en decúbito supino, con mirada fija, sin seguimiento visual, sin llanto a los estímulos, ausencia de reflejo cocleopalpebral

bilateral, con tono muscular aumentado (espasticidad grado III) en los cuatro miembros, con tono flexor dominante en miembros superiores, y con tono extensor dominante en miembros inferiores, hiperreflexia osteotendinosa y signo de Babinski. Se encontraba en estudio por neurología por posible enfermedad progresiva del sistema nervioso central.

Se realizaron pruebas metabólicas en orina y determinación de amoniaco en sangre (19,1 mmol/L: normal), ácido láctico y gasometría, estos dos últimos exámenes también con resultados normales, con lo que se descartaron algunos errores congénitos del metabolismo y enfermedades mitocondriales. Además, se determinaron hexosaminidasa A,  $\beta$  galactosidasa, arilsulfatasa A, para descartar enfermedad de Tay-Sachs, gangliosidosis tipo 1 y leucodistrofia metacromática, respectivamente. En los estudios imagenológicos (RMN y TAC de cráneo) no se encontraron signos de leucoatrofia.

Se indicó estudio de la anemia con los siguientes resultados: hemoglobina: 76 g/L, hematocrito 0,23, volumen corpuscular medio (VCM): 94 fL; hemoglobina corpuscular media (HCM) 33,7 pg; concentración de hemoglobina corpuscular media (CHCM) 360 g/L; índice de distribución eritrocitaria (IDE): 22,3 %; conteo de leucocitos:  $10,1 \times 10^9/L$ ; linfocitos 64 %, granulocitos 30 %, eosinófilos 1 %, monocitos 5 %.

En la lámina periférica se observa hipocromía, macrocitos, ovalocitos, macrovalocitos, algunos normoblastos, punteado basófilo, abundantes dianocitos, excentrocitos, neutrófilos con cinco lobulaciones, asincronía madurativa núcleo citoplasma, leucocitos y plaquetas en número adecuado (Fig. 1).



Caso 1. A) patrón hemolítico, macrocitosis, ovalocitos y un normoblasto, B) macrocitosis marcada, excentrocitos y dianocitos, C y D) neutrófilos hipersegmentados (pleocariocitos de Pitaluga).

**Fig. 1** - Extendido de sangre periférica.

Teniendo en cuenta que la madre refirió ser portadora de hemoglobina S, se realizó electroforesis de hemoglobina (EFHb) que demostró que es portadora de hemoglobina C, lo que justifica las alteraciones hemáticas como excentrocitos y dianocitos en la lámina periférica

Por el resto de las alteraciones encontradas en la lámina periférica y los antecedentes maternos de alimentación precaria se indicó dosificación de vitamina B<sub>12</sub> que resultó marcadamente disminuida (91,6 pg/mL). Se realizó dosificación de vitamina B<sub>12</sub> a la madre que fue igualmente disminuida (110 pg/mL). La dosificación de ácido fólico sérico en la paciente y madre estaban en límites normales (15 ng/mL y 11 ng/mL, respectivamente).

A partir de estos resultados se planteó como diagnóstico primario: anemia megaloblástica por deficiencia de vitamina B<sub>12</sub>. Se inició tratamiento de vitaminoterapia sustitutiva por vía intramuscular en una dosis de 1 mg/d por 15 días, continuar con 1mg tres veces por semana por

15 días, después una vez a la semana por igual período y luego mensual hasta completar 6 meses. Se administró, además, ácido fólico 1mg diario.

Debido a las recomendaciones médicas la madre había iniciado la alimentación de la paciente con provisiones ofrecidas en el hospital y solo con esto había recuperado el reflejo visual. Realizado el diagnóstico y a los tres días de iniciado el tratamiento, la paciente seguía a las personas con la vista, recuperó el reflejo cocleopalpebral bilateral y mejoró la espasticidad. Progresivamente fue mejorando el apetito y el interés por las cosas a su alrededor. Se comenzó una alimentación variada acorde a la edad.

A los 15 días de tratamiento la paciente se reía, conocía a su mamá, gorjeaba, solo presentaba espasticidad en los miembros inferiores. Al mes y medio, agarraba objetos con ambas manos e incorporaba el tronco hacia arriba desde la posición decúbito prono. La hemoglobina era de 96 g/L, las constantes corpusculares se encontraron discretamente disminuidas. Se realizó hierro sérico, que se encontraba disminuido (7,4 mmol/L), por lo que se agregó al tratamiento fumarato ferroso 3 mg/kg/d y vitamina C 30 mg/d. Se decidió su egreso con seguimiento por hematología y neurología e interconsulta con fisioterapia para estimular el neurodesarrollo.

A los tres meses de tratamiento la hemoglobina era 112 g/L, se sostenía sentada y giraba sobre el tronco, agarraba objetos y los transfería de mano.

A los seis meses de tratamiento se evaluó por el fisiatra y se encontró un adecuado control cefálico y del tronco, completaba los movimientos pasivos de todos los arcos articulares, se sentaba sola sin ayuda, realizaba la posición de cuatro puntos, gateaba, se paraba con apoyo, respondía a voces de mando, aunque presentaba espasticidad grado I en ambos tobillos, disminución de la fuerza muscular en ambos miembros inferiores y retardo en el lenguaje (solo decía mamá, papá y algunos monosílabos) con una comprensión total. Se mantiene en rehabilitación, para continuar estimulación del desarrollo psicomotor.

## Caso 2

Lactante femenina de 8 meses con antecedentes de crecimiento intrauterino retardado (CIUR) asimétrico, bajo peso al nacer 2320 g a las 38 semanas. Madre con escasa ganancia de peso durante el embarazo, que en los cinco años anteriores tuvo 4 embarazos de ellos dos partos (la paciente y un hermano de cinco años) y dos abortos. Refiere la madre que aun recibe lactancia materna

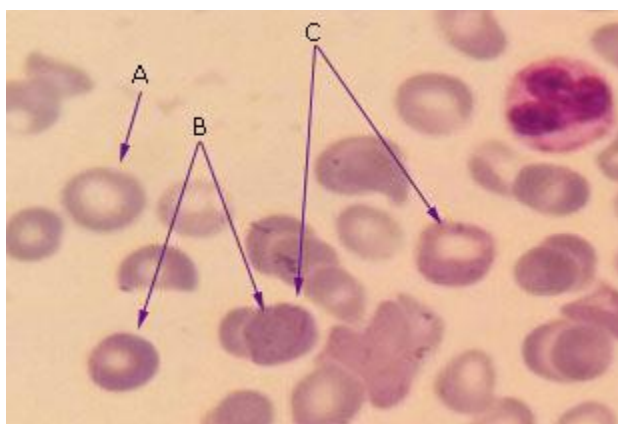


exclusiva porque no le gustan los alimentos que le ofrece. La niña presentaba adecuado desarrollo psicomotor hasta la fecha y es traída al hospital por disminución del apetito, palidez, coloración violácea de las uñas, taquicardia, por lo que se decide su ingreso en terapia interpretándose como una sepsis.

Al examen físico se constata palidez de piel y mucosas, subíctero, ligera cianosis en uñas, taquicardia (FC: 160 × min). Además, hepatomegalia de 2 cm, punta de bazo y petequias en miembros inferiores.

El perfil de sepsis en la unidad de cuidados intensivos (UCI) fue negativo.

Los estudios complementarios muestran lo siguiente: hemoglobina: 28 g/L, VCM: 111fL, HCM: 31 pg, conteo de plaquetas:  $71 \times 10^9/L$  (trombocitopenia moderada), leucocitos:  $6,2 \times 10^9 /L$ , prueba de Coombs directa (PAD): negativa. Lámina periférica: macrocitosis marcada, hipocromía xxx, policromatofilia, punteado basófilo, anillos de cabot, presencia de normoblastos. (anemia hemolítica no inmunológica con macrocitosis y trombocitopenia moderada). (Fig. 2).



Caso 2. A) macrocitosis, B) policromatofilia, C) punteado basófilo

**Fig. 2** - Frotis de sangre periférica.

Se realizó EFHb a ambos padres: madre AA con A<sub>2</sub> normal, padre AS.

Se transfundió concentrado de eritrocitos en dos ocasiones para una Hb de 75g/L postransfusional, con lo cual desapareció la cianosis y mejoró el estado hemodinámico.

Se indicó dosificación de vitamina B<sub>12</sub> y ácido fólico a paciente y madre por los hallazgos de laboratorio, los antecedentes maternos y la dieta de la paciente:

- Vit B<sub>12</sub> madre: 196 ng/mL
- Vit B<sub>12</sub> paciente: 121 ng/mL
- Folato sérico paciente: 13 ng/mL
- Folato sérico madre: 11 ng/mL

Se concreta que la paciente tiene anemia megaloblástica por déficit de vitamina B<sub>12</sub> por disminución en la ingesta.

Se orienta para la lactante iniciar esquema de ablactación correspondiente. Se inició tratamiento de vitaminoterapia sustitutiva por vía intramuscular en una dosis de 1 mg/d por 15 días, continuar con 1mg tres veces por semana por 15 días, después una vez a la semana por igual período, y luego mensual hasta completar 6 meses. Se utilizó, además, ácido fólico 1 mg diario, hierro oral a 2 mg /kg /día para prevenir otra carencia al iniciar tratamiento. A la madre se le indico dieta con alimentos ricos en vitamina B<sub>12</sub>.

A la semana de tratamiento la paciente había normalizado el conteo de plaquetas, la hemoglobina se había elevado en un gramo (85 g/L). Al mes de tratamiento normalizó el hemograma y las constantes corpusculares, desapareció el subíctero y la visceromegalia. Se realizó seguimiento hasta el final del tratamiento y se dio alta con Hb 121 g/L, resto del hemograma normal y una dieta adecuada para la edad.

## Discusión

Se presentan dos casos de anemia megaloblástica en el período de lactante con formas de presentación diferentes, una en la que los síntomas principales fueron los trastornos neurológicos graves y en el otro caso la aparición de bicitopenia (anemia y trombocitopenia) fue la característica principal. En ambos casos la causa fue por deficiencia de vitamina B<sub>12</sub>, por disminución en la ingesta (no cumplir con el esquema de ablactación adecuado para la edad y una reserva limítrofe en la madre que lacta).

En el adulto las reservas totales de cobalaminas (2-5 mg) son mucho mayores que los requerimientos diarios. Se plantea entonces que las reservas corporales son capaces de cubrir las

necesidades diarias por 3-4 años posterior a que se inicie una privación del compuesto en cuestión, ya sea por baja ingesta o por malabsorción.<sup>(10)</sup>

Cabría preguntarse qué sucede entonces en estos lactantes que deberían en teoría tener reservas capaces de enfrentar un insuficiente aporte en la dieta.

Durante el embarazo, la vitamina B<sub>12</sub> pasa al feto por vía transplacentaria a través de un transporte activo, motivo por el cual los recién nacidos tienen niveles de cobalamina dos o tres veces superiores al de sus madres. Debido a esto los hijos con madres deficientes logran suficiente vitamina B<sub>12</sub> para un adecuado desarrollo prenatal.<sup>(9)</sup>

En condiciones normales los recién nacidos tienen reservas de 25 µg de vitamina B<sub>12</sub>. Durante los primeros meses de vida se utilizan aproximadamente de 0,1 a 0,4 µg al día para la síntesis tisular, por tanto, las reservas normales de un recién nacido pueden durar alrededor de 8 meses.<sup>(9)</sup>

En los hijos cuyas madres son deficientes de cobalamina, las reservas al nacimiento están disminuidas comparativamente. Este motivo, unido a que la leche materna no aporta las cantidades necesarias de la vitamina provoca que las reservas se terminen más rápidamente.<sup>(9)</sup>

Se puede afirmar entonces que la aparición y progresión de las manifestaciones clínicas va a depender de la severidad de la deficiencia materna. La ingesta y absorción adecuadas de vitamina B<sub>12</sub> en la mujer durante el embarazo y la lactancia tienen una mayor influencia en las concentraciones de vitamina del recién nacido y lactante, que las reservas maternas propiamente, por ende, restricciones maternas cortas pueden provocar durante este período concentraciones bajas de la vitamina en el recién nacido.<sup>(9)</sup>

Las alteraciones clínicas debido a esta deficiencia en los lactantes, va a estar dividida en general, en trastornos neurológicos y trastornos hematológicos. La edad de inicio se describe entre los cuatro y ocho meses de edad.<sup>(1,3,11)</sup> Este intervalo coincide con el tiempo de aparición de los síntomas en las lactantes presentadas en este trabajo.

Las alteraciones neurológicas por deficiencia de cobalaminas se producen por una desmielinización discontinua difusa y progresiva de los cordones dorsales y laterales de la medula espinal y la corteza cerebral.<sup>(8,11,12)</sup> Pueden padecer una larga lista de disfunciones neurológicas,<sup>(11,12,13,14)</sup> que se demuestran en su máxima expresión en la paciente descrita en el caso 1. El grado de disfunción neurológica no se correlaciona totalmente con el grado de anemia.<sup>(2,9,12)</sup>

No queda claro tampoco porqué en pacientes con valores disminuidos similares de vitamina B<sub>12</sub>, unos presentan síntomas neurológicos y otros no. Esto fue puesto de manifiesto en esta investigación en la que dos casos, ambos lactantes con deficiencias maternas durante embarazo y lactancia y la no incorporación de la ablactación complementaria en el tiempo correspondiente, desarrollaron una anemia megaloblástica con diferente sintomatología. La paciente del caso 1 presentó trastornos neurológicos graves hasta el punto de pensar en una enfermedad progresiva del sistema nervioso central, sin embargo, la paciente del caso 2 presentó trombocitopenia y una anemia severa sin ningún síntoma neurológico, que llevó a pensar en un trastorno hematológico maligno.

Está establecido que las alteraciones morfológicas presentes en este tipo de anemia afectan a todas las líneas celulares, con diversas alteraciones en la forma y tamaño,<sup>(2,6,10)</sup> algunas de ellas mostradas en las figuras 1 y 2. Debido a esto puede ocurrir trombocitopenia, como en el caso 2, además de leucopenia unido a la anemia y al resto de las alteraciones de la morfología de las células sanguíneas, que muchas veces nos aportan los elementos para llegar a sospechar y posteriormente a diagnosticar esta afección.

El pediatra debe siempre tener presente este diagnóstico en lactantes con regresión del desarrollo psicomotor, mucho más si esto se acompaña de una alimentación con lactancia materna exclusiva y existe demora en la introducción de la alimentación complementaria. Realizar un buen interrogatorio ayuda a definir las causas posibles de la enfermedad. Es importante también indicar suplementación de vit B<sub>12</sub> a los hijos de madres vegetarianas o en las que las condiciones socioeconómicas sean precarias, pues con esto se evita que el lactante llegue a un episodio grave que pueda ser irreversible.

Se concluye que en el lactante la anemia megaloblástica se puede presentar de diferentes formas clínicas a pesar de tener la misma causa, un déficit en la ingesta y una reserva escasa de la madre durante el embarazo y lactancia.

## Referencias bibliográficas

1. Srinivas M, Ravali G. Rare Presentation of megaloblastic anemia: A case report. IJSS Cas Rep Rev. 2015;1(9):46-8. DOI: <https://doi.org/10.17354/cr/2015/29>

2. Martínez Pérez L, Nuñez García A, Forrellat Barrios M, Leon Ojeda NE, López González-Molleda JC. Trastornos neurológicos graves en el lactante con anemia megaloblástica. Presentación de caso. Rev Cubana hematol Inmunol Hemoter. 2018 [acceso 07/01/2018];34(1). Disponible en: [www.revhematologia.sld.cu/index.php/ih/article/view/542/773](http://www.revhematologia.sld.cu/index.php/ih/article/view/542/773)
3. Green R, Datta-Mitra A. Megaloblastic Anemias: Nutritional and Other Causes. Med Clin North Am. 2017;101(2):297-317. DOI: [10.1016/j.mcna.2016.09.013](https://doi.org/10.1016/j.mcna.2016.09.013)
4. Marin Castro MJ. Anemia megaloblástica, generalidades y su relación con el déficit neurológico. Arch Med (Manizales). 2019;19(2):420-8. DOI: <https://doi.org/10.30554/archmed.19.2.2776.2019>
5. Hawthorne S, Levy H. Can newborn screening for vitamin b 12 deficiency be incorporated into all newborn screening programs? J Pediatr. 2020;216:9-11.e1. DOI: [10.1016/j.jpeds.2019.08.061](https://doi.org/10.1016/j.jpeds.2019.08.061)
6. Alvarado Mata D, Morera Arguedas G. Anemia megaloblástica: una revisión bibliográfica. Rev Electrón Portal Medic.com. 2020 [acceso 08/01/2021];XV(15):773. Disponible en: <https://www.revistaportalesmedicos.com/revista-medica/anemia-megaloblastica-una-revision-bibliografica/>
7. Verma D, Chandra J, Kumar P, Shukla S, Sengupta S. Efficacy of oral methylcobalamin in treatment of vitamin B12 deficiency anemia in children. Pediatr Blood Cancer. 2017;64(12). DOI: [10.1002/pbc.26698](https://doi.org/10.1002/pbc.26698)
8. Dubaj C, Czyz K, Furmaga W. Vitamin B 12 deficiency as cause of severe neurological symptoms in breast fed infants. A case report. Ital J Pediatr. 2020;46(1):40-4. DOI: [10.1186/s13052-020-0804-x](https://doi.org/10.1186/s13052-020-0804-x)
9. Rosas M, Medici C, Lemes A, Cerisola A, Suarez P, Lombardo N, Tourreilles A, González G. Encefalopatía subaguda adquirida del lactante por deficiencia de vitamina B12 materna. Arch. Pediatr Urug. 2020;91(6). DOI: <https://dx.doi.org/10.31134/ap.91.6.3>
10. Forrellat M, Hernández P. Deficiencia de vitamina B12: ¿tratamiento oral o parenteral? Rev Cubana Hematol Inmunol Hemoter. 2009 [acceso 08/01/2021];25(1):1-8. Disponible en: [http://scielo.sld.cu/scielo.php?script=sci\\_arttext&pid=S0864-02892009000100001](http://scielo.sld.cu/scielo.php?script=sci_arttext&pid=S0864-02892009000100001)
11. Kvestad I, Hysing M, Shrestha M, Ulak M, Thorne-Lyman AL, Henjum S, *et al.* Vitamin B-12 status in infancy is positively associated with development and cognitive functioning 5 y later in Nepalese children. Am J Clin Nutr. 2017;105(5):1122-31. DOI: [10.3945/ajcn.116.144931](https://doi.org/10.3945/ajcn.116.144931)

12. Green R. Vitamin B(12) deficiency from the perspective of a practicing hematologist. *Blood*. 2017;129(19):2603-11. DOI: [10.1182/blood-2016-10-569186](https://doi.org/10.1182/blood-2016-10-569186)
13. Venkatramanan S, Armata IE, Strupp BJ, Finkelstein JL. Vitamin B-12 and Cognition in Children. *Adv*. 2016;7(5):879-88. DOI: [10.3945/an.115.012021](https://doi.org/10.3945/an.115.012021)
14. Kocaoglu C, Akin F, Caksen H, Böke SB, Arslan S, Aygün S. Cerebral atrophy in a vitamin B12 deficient infant of a vegetarian mother. *J Health Popul Nutr*. 2014 [acceso 08/01/2021];32(2):367-7. Disponible en: <https://www.ncbi.nlm.nih.gov/pmc/articles/PMC4216972>

### **Conflicto de intereses**

Los autores declaran que no existe conflicto de intereses.