


Revista Cubana de Reumatología

Órgano oficial de la Sociedad Cubana de Reumatología y el Grupo Nacional de Reumatología
Volumen 21, Número 1 Suplemento 1; 2019 ISSN: 1817-5996

www.revreumatologia.sld.cu



ESTUDIO DE CASOS

Pseudoquiste Pancreático como complicación de una paciente con lupus eritematoso sistémico

Pancreatic pseudocyst as a complication of a patient with systemic lupus erythematosus

Juan Pablo Palacios Idrovo ¹, Marlene Amira Freire Palacios ², Ángel Ramiro Paguay Moreno ^{3*}, Celso Marcelo Echeverría Oviedo ⁴

¹ Especialista en Cirugía general, Escuela Superior Politécnica de Chimborazo. Hospital General del Instituto Ecuatoriano de Seguridad Social. Riobamba, Chimborazo. Ecuador.

² Médico General. Escuela Superior Politécnica de Chimborazo. Hospital General del Instituto Ecuatoriano de Seguridad Social. Riobamba, Chimborazo. Ecuador.

³ Médico General. Coordinador del Programa de Internado Rotativo Medicina, Carrera de Medicina Escuela Superior Politécnica de Chimborazo. Hospital General del Instituto Ecuatoriano de Seguridad Social. Riobamba, Chimborazo. Ecuador.

⁴ IRM. Hospital General del Instituto Ecuatoriano de Seguridad Social. Riobamba, Chimborazo, Ecuador.

* Autor para la correspondencia: Ángel Ramiro Paguay Moreno. (umsmwork74@gmail.com)

RESUMEN

Introducción: el pseudoquiste pancreático es una complicación que puede obedecer a factores traumáticos, infecciosos o inflamatorios; aunque puede aparecer a cualquier edad, frecuentemente se presenta en pacientes mayores de 40 años: Sus principales manifestaciones incluyen el dolor abdominal y la presencia de una masa tumoral abdominal.

Objetivo: dar a conocer los elementos etiopatogénicos, manifestaciones clínicas y exámenes complementarios que permiten diagnosticar el pseudoquiste pancreático.

Caso clínico: paciente femenina, 22 años de edad, con antecedentes de Lupus Eritematoso y que acude con manifestaciones compatibles con el diagnóstico de un pseudoquiste pancreático.

Conclusiones: el pseudoquiste pancreático es considerada una complicación poco frecuente pero preocupante que puede poner en peligro la vida de los pacientes. Todos los casos a los cuales se le diagnostique alguna afección pancreática, transitoria o permanente debe tener un seguimiento estricto para advertir la presencia precoz de esta complicación y de esta forma minimizar sus posibles consecuencias para la salud humana.

Palabras Clave: calidad de vida; enfermedad reumática; lupus eritematoso; pseudoquiste pancreático.

ABSTRACT

Introduction: the pancreatic pseudocyst is a complication that may be due to traumatic, infectious or inflammatory factors; Although it can appear at any age, it frequently occurs in patients older than 40 years: Its main manifestations include abdominal pain and the presence of an abdominal tumor mass.

Objective: to present the etiopathogenic elements, clinical manifestations and complementary tests that allow to diagnose the pancreatic pseudocyst.

Clinical case: female patient, 22 years old, with a history of Lupus erythematosus and who presents with manifestations compatible with the diagnosis of a pancreatic pseudocyst.

Conclusions: the pancreatic pseudocyst is considered an uncommon but worrisome complication that can endanger the life of patients. All cases in which a pancreatic, transient or permanent condition is diagnosed must have a strict follow-up to warn of the early presence of this complication and in this way minimize its possible consequences for human health.

Keywords: quality of life; rheumatic disease; lupus erythematosus; pancreatic pseudocyst.

Recibido: 2/12/2018

Aprobado: 17/11/2018

INTRODUCCIÓN

Las enfermedades reumáticas son consideradas como afecciones sistémicas ya que las mismas pueden afectar cualquier órgano de la economía humana. Los casos más significativos en este sentido son el Lupus eritematoso Sistémico (LES) y la artritis reumatoide. En el caso del LES destaca que las manifestaciones osteomioarticulares carecen de significación frente a las cardiovasculares, respiratorias, neurológicas, renales y digestivas.^(1,2)

En referencia a las manifestaciones digestivas del LES se destaca la presencia de epigastralgias, náuseas, vómitos, colitis inespecíficas y hepatitis autoinmune entre otras. Sin embargo, la presencia de un pseudoquiste pancreático (PP) no es frecuente y constituye un signo de complicación en pacientes con esta enfermedad.⁽³⁻⁵⁾

El PP se conceptualiza como una colección de líquido pancreático delimitada por una pared de tejido fibrótico no epitelizado; precisamente, la presencia de este tipo de tejido es la que aporta los elementos que lo catalogan como un pseudoquiste y no como un quiste, ya que estos últimos presentan un verdadero epitelio.⁽⁶⁾

Etiopatogénicamente se reportan como sus principales mecanismos de producción los procesos inflamatorios, infecciosos o traumáticos que generan retención o necrosis. En este sentido destaca la pancreatitis aguda como responsable directa de la aparición de entre el 5 % y el 20 % de los casos; la pancreatitis crónica entre el 20 % y 40 %, los traumatismos pancreáticos son responsables de hasta el 10% y la pancreatitis biliar es la afección que más se asocia al PP reportándose en hasta el 80 % de los casos.^(6,7)

Se describe que las principales manifestaciones clínicas de esta afección estarán relacionadas con el mecanismo de producción y con las complicaciones que generen, pudiendo aparecer un sinnúmero de manifestaciones. Como antecedentes cobra un importante valor la historia de un episodio de pancreatitis aguda o diagnóstico de pancreatitis crónica, desde el punto de vista sintomático destaca la aparición de ictericia, anorexia, dolor abdominal o hasta signos de sepsis.⁽⁶⁻⁸⁾

Como signos son más frecuentes la presencia de masa abdominal y elementos de irritabilidad peritoneal. A esto habría que adicionar las manifestaciones que pueden generarse de aparecer alguna complicación como son la sepsis, las rupturas, los sangramientos o la compresión mecánica de otras estructuras.^(7,8)

Se describe que los elementos clínicos son de gran ayuda en el diagnóstico, pero se debe apoyar en estudios imagenológicos para confirmar el mismos. La utilización de la ecografía constituye, la gran mayoría de las veces, constituye el primer eje de diagnóstico; La tomografía axial computarizada (TAC) y la resonancia magnética nuclear (RMN) y la colangiopancreato resonancia magnética son otras de las pruebas de imagen que se utilizan con relativa frecuencia en el diagnóstico del PP. rutina sin embargo son especialmente útiles para diferenciar un pseudoquiste de otros procesos quísticos del páncreas.

Actualmente se describen varias técnicas para realizar el abordaje terapéutico del PP; dentro de estas se señala el drenaje endoscópico con endoprótesis y las técnicas quirúrgicas donde se utilizan con mayor frecuencia la cistogastroanastomosis, cistoyeyunoanastomosis, cistoduodenoanastomosis y el drenaje externo mediante cirugía abierta.⁽⁹⁻¹¹⁾

Teniendo en cuenta lo infrecuente de la aparición del PP, las múltiples manifestaciones clínicas y complicaciones que puede generar, la afectación de la percepción de CVRS y la ausencia de reportes de la enfermedad en pacientes con enfermedades reumáticas en Ecuador; se decide realizar el siguiente reporte de caso clínico de una paciente de 22 años de edad, con diagnóstico de LES y que es remitida desde su área de salud con manifestaciones clínicas que permiten llegar al diagnóstico de PP.

PRESENTACIÓN DEL CASO

Paciente femenina, mestiza, de 22 años de edad, con antecedentes patológicos personales de LES desde hace 4 años, para lo cual lleva tratamiento actualmente con 200 mg diarios de hidroxcloroquina, 5 mg diarios de prednisona y 85 mg diarios de ácido acetilsalicílico. Además, se recoge el antecedente de dolor abdominal difuso con fiebre y vómito de tres días de evolución hace alrededor de dos meses atrás, por el cual acudió a consulta de medicina general pero no se recuerda el diagnóstico

Posterior a ese cuadro ha venido manifestando episodios de dolor abdominal que cada vez se hacen más frecuentes, intensos y duraderos. Refiere también decaimiento y cansancio, así como caída del cabello. No se recoge otra sintomatología.

Al examen físico se evidencia la presencia de dolor a nivel de epigastrio e hipocondrio izquierdo a la palpación superficial y profunda, de moderada intensidad, se palpa una masa tumoral de alrededor de 8,5 cm a nivel de mesogastrio y la presencia de rash malar ligero.

Con el cuadro antes descrito se indican complementarios donde se observan algunos datos de interés como una hemoglobina en 13,3 gr/L, y valores normales de C3 y C4. Además, presenta Anticuerpos antinucleares negativos en el momento de realizar los exámenes.

Los estudios imagenológicos practicados (TAC y ecografía abdominal) reportan la presencia de una imagen hipodensa de bordes regulares que mide aproximadamente 12 cm con densidad líquida de ubicación en hipocondrio y flanco izquierdo, hallazgos estos que son compatibles con el diagnóstico de un PP.

Una vez confirmado el diagnóstico de PP se procede a realizar laparotomía exploratoria con yeyunostomía en "Y" de roux más colocación de drenes mixtos. Como hallazgos se obtiene presencia de tumoración en celda pancreática compatible con PP de cuerpo y cola del cual se drenan alrededor de 700 ml de líquido con características que hacen recordar al líquido pancreático (Figura 1). El proceder transcurre sin complicaciones, la paciente presenta una evolución favorable posteriormente y se decide dar alta hospitalaria 5 días posteriores a la realización del proceder. En la actualidad se mantiene en seguimiento en la consulta de reumatología con evaluaciones periódicas por cirugía general.

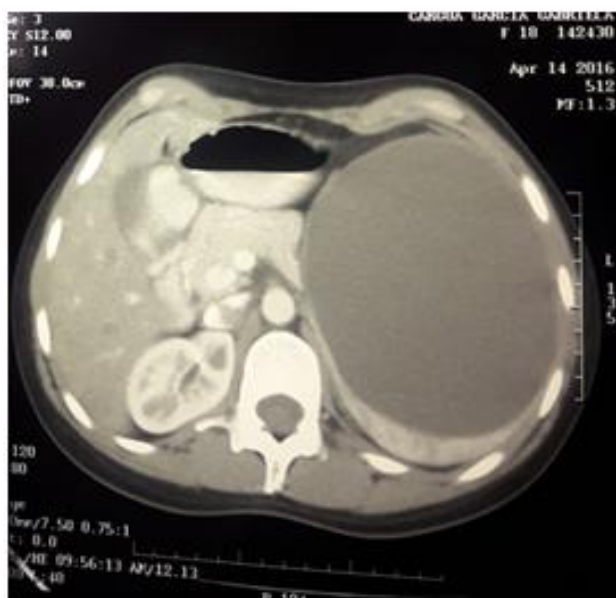

Figura 1. TAC abdominal donde se observa la imagen del pseudoquistes pancreático

DISCUSIÓN

El LES es descrito como una afección autoinmune que afecta principalmente a pacientes femeninas en edad fértil, es decir, entre 15 y 49 años de edad. En este caso se trata de una paciente de 22 años la cual ya tenía diagnóstico de la enfermedad 4 años atrás. Otros autores también reportan casos de LES por debajo de los 40 años de edad.⁽¹²⁾ [Tabla 1]

Tabla 1. lupus y pseudoquiste

Casos	edad	raza	sexo
Caso 1	21	blanca	femenino
Caso 2	34	mestizo	femenino
Caso 3	56	negra	masculino

Esta paciente acudió refiriendo dolor abdominal, el cual es reportado como una de las manifestaciones más comúnmente presente en los pacientes con PP. Otro elemento importante en este caso es el antecedente de haber padecido dos meses atrás de un cuadro de dolor abdominal, fiebre y vómitos, que no recuerda el diagnóstico pero que si fue tratada desde el punto de vista médico.

Este cuadro puede haber sido una pancreatitis aguda, por la presencia de esta triada, la cual es reportada como una de las principales afecciones que son descritas como factores de riesgo para la aparición del PP.⁽¹³⁾

No se describe una edad de predominio de aparición del PP, se sujeta a la presencia de algún proceso inflamatorio, infecciosos o traumático que desencadene el proceso.^(12,13) El LES es un proceso inflamatorio sistémico que puede afectar cualquier sistema, a esto hay que adicionar la presencia de un cuadro compatible con pancreatitis aguda que no se precisa la etiología pero que mayoritariamente puede haber sido de origen inflamatorio o infecciosos.

La presencia de cualquiera de estos tipos de procesos puede generar la aparición del PP. Una vez que el mismo se genera puede ir creciendo paulatinamente. Su aumento de tamaño puede comprimir estructuras cercanas y ocasionar la presencia de manifestaciones clínicas. En el caso que se presenta, la magnitud del PP era suficiente como para evidenciarse a la palpación abdominal.^(12,14)

Los estudios hematológicos evidenciaron el control de la enfermedad; sin embargo, los estudios imagenológicos evidenciaron la presencia de un PP que almacenaban 700 ml de líquido pancreático. Se describe a los estudios de imagen, como la ecosonografía y la TAC, como los estudios de mayor importancia por los datos que pueden aportar para el diagnóstico, localización y magnitud del PP.^(15,16)

En este caso la TAC evidenció la presencia de un quiste de moderada magnitud a nivel del cuerpo y cola del páncreas el cual, por las características de la pared, comprobadas por estudio anatomopatológico, pudo confirmarse el diagnóstico de PP.

Para drenar el mismo se utilizó la técnica quirúrgica denominada yeyunostomía en "Y" de roux, la cual es una de las técnicas que más se utiliza en la actualidad por las ventajas que ofrece tanto al cirujano

como ³ al paciente. La misma consiste en hacer una derivación y mediante un catéter drenar el PP extrayendo posteriormente su capsula para evitar la recidiva del mismo.^(10,17)

Se describen otras técnicas, la utilización de cada uno dependerán de las características del paciente, la localización y tamaño del PP, el estado de salud del paciente y, sobre todo, la experiencia, pericia y predilección del cirujano.^(10,16,17)

Finalmente, la paciente presentó una evolución favorable y se mantiene en seguimiento por reumatología y cirugía general. No se describe al PP como una afección que tiende a hacer recidivas si se extirpa su cápsula, de no realizarse este proceder puede volver a acumularse líquido pancreático en su interior.^(15,17)

El PP constituye una complicación poco frecuente en los pacientes con enfermedades reumáticas en las que se incluye el LES; sin embargo, el propio proceso inflamatorio que se genera como parte del mecanismo etiopatogénico de la enfermedad puede generar la aparición de dicha complicación que limita considerablemente la CVRS de los pacientes y puede poner en peligro sus vidas.

CONCLUSIONES

El PP es considerada una complicación poco frecuente pero preocupante que puede poner en peligro la vida de los pacientes. Todos los casos a los cuales se le diagnostique alguna afección pancreática, transitoria o permanente debe tener un seguimiento estricto para advertir la presencia precoz de esta complicación y de esta forma minimizar sus posibles consecuencias para la salud humana.

REFERENCIAS BIBLIOGRÁFICAS

1. Gil-Armenteros R, Solis-Cartas U, Milera-Rodríguez J, De-Armas-Hernandez A. Mielitis transversa como debut de un lupus eritematoso sistémico. Rev Cubana de Reumatol [Internet]. 2013 [citado 2018 Sep 15]; 15(3):[aprox. 0 p.]. Disponible en: <http://www.revreumatologia.sld.cu/index.php/reumatologia/article/view/284>
2. Solis-Cartas U, Amador-García D, Crespo-Somoza I, Pérez-Castillo E. Síndrome de Guillain Barré como forma de debut en el lupus eritematoso sistémico. Rev Cubana de Reumatol [Internet]. 2015 [citado 2018 Sep 25]; 17(2 Suppl. 1):[aprox. 3 p.]. Disponible en: <http://www.revreumatologia.sld.cu/index.php/reumatologia/article/view/422>
3. Vascones Andrade WP, Solis Cartas U, Valdés González JL, Flor Mora OP, Menes Camejo I, Johana Calvopiña S, Sánchez Artigas R, et al. Lupus eritematosos sistémico y síndrome de Turner. Una asociación infrecuente. Rev Cubana de Reumatol [Internet]. 2017 [citado 2018 Oct 24]; 19(3):[aprox. 0 p.]. Disponible en: <http://www.revreumatologia.sld.cu/index.php/reumatologia/article/view/558>
4. Solis Cartas U, Gualpa Jaramillo G. Myelomeningocele as newborn complication of lupus patient. A singular case. J Rheumatol Arthritic Dis. 2017; 2(2):1-4.
5. Castellanos-Gutiérrez M, Solis-Cartas U, Socias-Barrientos Z. Afecciones digestivas asociadas a la fibromialgia. Revista Cubana de Reumatología [Internet]. 2014 [citado 2018 Sep

28];16(1):[aprox. 0 p.]. Disponible en:

<http://www.revreumatologia.sld.cu/index.php/reumatologia/article/view/310>

6. Miskic D, Pitlovic V, Latic F, Samardzic J, Miskic B, LaticHodzic L. Laparoscopic Transgastric Gastrocystostomy Pancreatic Pseudocyst. Med Arh 2011;65(6):371-2.

7. Cannon JW, Callery MP, Vollmer CM Jr. Diagnosis and Management of Pancreatic Pseudocysts: What is the Evidence? J Am College Surg. 2009;209:385-93.

8. Brunicardi FC, Andersen DK, Billiar TR, Dunn DL, Hunter JG, Matthews JB, et al. Schwartz Principios De Cirugia 9 Ed. Mexico DF. McGraw Hill, 2012:1200-4.

9. Ramírez CG, De La Peña MS, Liho NA. Cistogastroanastomosis laparoscópica en el tratamiento de pseudoquiste pancreático: Reporte de un caso y revisión de la literatura. Cirug Endoscóp 2010;11:20-4.

10. Zárate Luis A, Mendoza Saavedra JE, Tovar Fierro G, Arenas Pinzón MA. Transgastric endoscopic drainage of pancreatic pseudocyst in a pediatric patient. Rev Col Gastroenterol [Internet]. 2018 [citado 2018 Oct 02];33(2):161-5. Disponible en:

http://www.scielo.org.co/scielo.php?script=sci_arttext&pid=S0120-99572018000200161&lng=en

11. Vila JJ, Carral D, Fernández-Urien I. Pancreatic pseudocyst drainage guided by endoscopic ultrasound. World J Gastrointest Endosc 2010;2(6):193-197.

12. Lara Freire ML, Solis Cartas U, Calvopina Bejarano SJ, Valdes Gonzalez JL, Prada Hernandez DM, Martinez Larrarte JP. Dermatitis pustulosa subcornea como debut de un paciente con lupus eritematoso sistémico. Rev Cubana de Reumatol [Internet]. 2017 [citado 2018 Oct 1];19(3 Supp. 1):[aprox. 0 p.]. Disponible en:

<http://www.revreumatologia.sld.cu/index.php/reumatologia/article/view/578>

13. Reguero Muñoz JL, Blanco Hernández J, Fragela Pacheco A, Morán Varona JJ, González Moya I. Nódulos subcutáneos y poliartritis en la pancreatitis aguda. Archivo Médico Camagüey [Internet]. 2015 [citado 2018 Oct 2];7(3):[aprox. 0 p.]. Disponible en:

<http://www.revistaamc.sld.cu/index.php/amc/article/view/3273>

14. Piriz Momblant A, Herrera Puentes A, Figueras Torres B, Ramírez Sánchez K. Seudoquiste del páncreas. Experiencia quirúrgica en 50 casos. Rev. inf. cient. [Internet]. 2018 [citado 2018 Oct 2];97(1):[aprox. 11 p.]. Disponible en:

<http://revinfcientifica.sld.cu/index.php/ric/article/view/1812>

15. Díaz-Masó R, González-Aguilera J, Guerra-Fonseca A, Cabrera-Lavernia J, Martí-Garcés G, Algas-Hechavarría L. Características epidemiológicas y clínicas en pacientes con diagnóstico de pancreatitis aguda en la Unidad de Cuidados Intensivos. MULTIMED [Internet]. 2018 [citado 2018 Sep 26]; 22(3):[aprox. 16 p.]. Disponible en:

<http://www.revmultimed.sld.cu/index.php/mtm/article/view/902>

16. Guardado-Bermúdez, F, Azuara-Turrubiates, AJ, Ardisson-Zamora, FJ, Guerrero-Silva, LA, Villanueva-Rodríguez, E, Gómez-de Leija, NA. Pseudoquiste pancreático. Revisión y reporte de

caso. Cirugía y Cirujanos [Internet]. 2014;82(4):425-31. Disponible en:
<http://www.redalyc.org/articulo.oa?id=66231427010>

17. Gómez Zuleta Martín A, Luquez Mindiola Adán, Ruiz Morales Óscar Fernando. Drenaje de pseudoquiste pancreático guiado por ecoendoscopia sin fluoroscopia: serie de casos. Rev Col Gastroenterol [Internet]. 2017 [citado 2018 Sep 22];32(2):160-5. Disponible en:
http://www.scielo.org.co/scielo.php?script=sci_arttext&pid=S0120-99572017000200160&lng=en

Conflicto de interés

Los autores refieren no tener conflicto de intereses.