


Revista Cubana de Reumatología

Órgano oficial de la Sociedad Cubana de Reumatología y el Grupo Nacional de Reumatología
Volumen 21, Número 1 Suplemento 1; 2019 ISSN: 1817-5996

www.revreumatologia.sld.cu



ESTUDIO DE CASOS

Tricobezoar: presentación de caso

Trichobezoar: presentation of case

Karen Tatiana Silvia Yautibug Sagñay¹, Rómulo Marcelo Barba Rodríguez², Jenny Lilian Lucero Tapia¹, María Paulina Lucero Tapia¹, Urbano Solis Cartas^{3*}

¹ Médico General. Universidad Nacional de Chimborazo. Riobamba. Chimborazo. Ecuador.

² Especialista en Cirugía General. Hospital Provincial General Docente de Riobamba. Riobamba. Chimborazo, Ecuador.

³ MSc. Especialista de 1er Grado en Medicina General Integral y Reumatología. Universidad Nacional de Chimborazo. Escuela. Superior Politécnica de Chimborazo. Chimborazo. Ecuador.

* Autora para la correspondencia: Dr. Urbano Solis Cartas. (umsmwork74@gmail.com)

RESUMEN

Los tricobezoares pertenecen a la clasificación de los bezoares, tumores abdominales formados por el acumulo de diversas sustancias que pueden ocasionar la oclusión intestinal, se presenta un paciente, femenina, que acuda al médico por presentar dolor abdominal y vómitos, en el examen físico abdominal se palpa una masa de aproximadamente 5 cm en el epigastrio que aparece y desaparece con los movimientos intestinales, se plantea inicialmente la posibilidad de padecer de una neoplasia abdominal, se realiza una endoscopia en donde informe que, en el fondo gástrico, cuerpo y antro está ocupado por cabello y restos alimenticios mal digeridos, la cual es removida mediante una laparotomía sobre el área que ocupaba la tumoración en el intestino delgado extrayendo un tricobezoar de 35 cm de longitud por 10 de ancho.

Palabras Clave: bezoar; tricobezoar; síndrome de Rapunzel.

ABSTRACT

The trichobezoars belong to the classification of bezoars, abdominal tumors formed by the accumulation of various substances that can cause intestinal occlusion, a patient, female, who comes to the doctor due to abdominal pain and vomiting, in the abdominal physical examination is presented palpa a mass of approximately 5 cm in the epigastrium that appears and disappears with bowel movements, initially poses the possibility of suffering from an abdominal neoplasm, an endoscopy is performed where it reports that, in the gastric fundus, body and antrum is occupied by hair and badly digested food remains, which is removed by a laparotomy on the area occupied by the tumor in the small intestine, extracting a trichobezoar measuring 35 cm long by 10 cm wide.

Keywords: bezoar; trichobezoar; Rapunzel syndrome.

Recibido: 11/03/2019

Aprobado: 21/06/2019

INTRODUCCIÓN

Los bezoares son recolecciones de material ingerido que se acumulan con el tiempo en el estómago o intestino delgado. Son cuerpos extraños poco comunes compuestos por pelo, fibras vegetales, determinados minerales, goma laca e incluso, conglomerados de leche o algunos medicamentos que pueden aumentar su tamaño con restos de alimentos digeridos o no con la posibilidad de ocluir el haz digestivo y dar lugar a una oclusión gástrica parcial o total. En ocasiones contienen fibras artificiales de muñecos, muebles o alfombras, o pelo de animales compactados que toman el molde del estómago o del intestino que los contiene, menos frecuentes son los producidos por ingesta de material metálico.

Esta relacionados con determinados grupos de pacientes, entre los que se encuentran los niños, enfermos psiquiátricos o retraso mental, reclusos, o al hábito de consumir grandes cantidades de goma de mascar, leche o sus derivados o comestibles semejantes.

Las manifestaciones clínicas están relacionadas con el sistema digestivo, pueden comenzar con dispepsias, anorexia, dolor abdominal difuso y vómitos, y evolucionar hasta una oclusión digestiva mecánica total, acompañada de ilio paralítico traducido como un abdomen agudo necesario de una intervención quirúrgica de urgencia.

CASO CLÍNICO

Paciente femenina de 33 años de edad, entre los antecedentes personales se recoge la historia de padecer artritis reumatoide hace 10 años para la que lleva tratamiento con 10 mg semanales de metrotexate, 5 mg diarios de prednisona, y 5 mg semanales de ácido fólico; haber sido operada de cesárea hace 13 años; además presenta discapacidad intelectual del 51%.

Hace tres meses presenta dispepsias, náuseas y dolor abdominal, que inicialmente era discreto pero ha ido aumentando hasta hacerse intenso en los últimos cinco días, de características persistente, localizado en epigastrio, con irradiación lumbar sin tener una causa relacionada aparente, asociado a vómitos de contenido alimenticio y líquido de retención, en número de tres a cuatro eyecciones diarias postprandial.

Presentaba además halitosis, pirosis, febrículas, astenia, anorexia y pérdida de 5 kg peso en este periodo.

Fue tratada inicialmente con tramal y bismutol, sin presentar mejorías.

En una segunda evaluación se encontró al examen físico ruidos hidroaéreos disminuidos, abdomen duro y ausencia de dolor a la palpación superficial; a la palpación profunda se palpa una masa de aproximadamente 5 cm localizada en epigastrio, no móvil, de bordes regulares y consistencia sólida; el signo de Murphy resultaba positiva.

Entre los exámenes complementarios solo llama la atención una leucocitosis de $21.9^3 /\text{mm}^3$ a predominio de neutrófilos con 17,21%, y la disminución del calcio, potasio, cloro y sodio en suero asociado al síndrome hemático que presenta

Se planteó inicialmente la posibilidad de una enfermedad tumoral de origen gástrico o visceral.

Se realizan una ecografía abdominal y tomografía axial computarizada que detectan una masa de aproximadamente 5 cm en epigastrio sin definir su origen [figura 1].

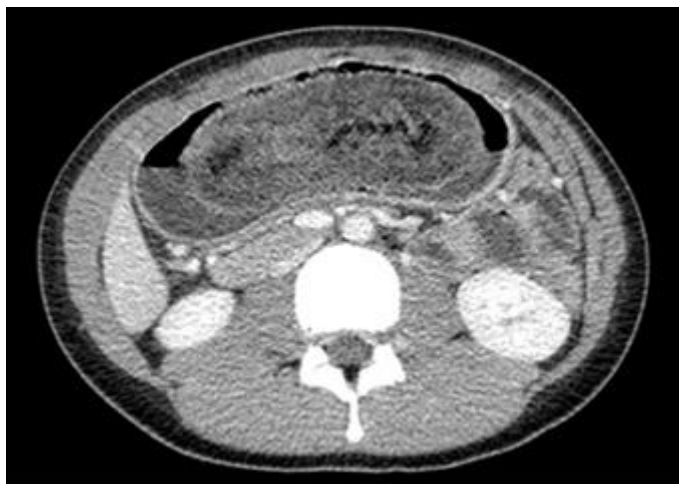

Figura 1. Tomografía axial computarizada que muestra una masa en el interior de la cámara gástrica de baja densidad y patrón moteado con burbujas de aire en su intersticio.

Posteriormente se indica una gastroscopia en la que se observa una masa que ocupa el fondo, cuerpo y antro gástrico formada por cabello y restos alimenticios, sugiriendo la idea de tratarse de un bezoar. [Figura 2]

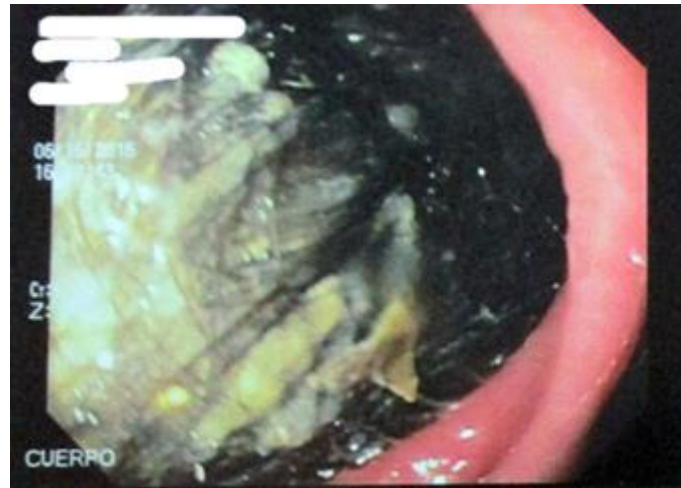


Figura 2. Masa tumoral observada a través de la gastroscopia en fondo y antro gástrico.

Se procede a realizar una gastroenterostomía, extrayendo una masa compacta, de 35 cm de longitud por 10 cm de diámetro formada principalmente por cabellos humanos y algunos restos de alimentos atrapados en su interior, [Figura 3,] y [figura 4].

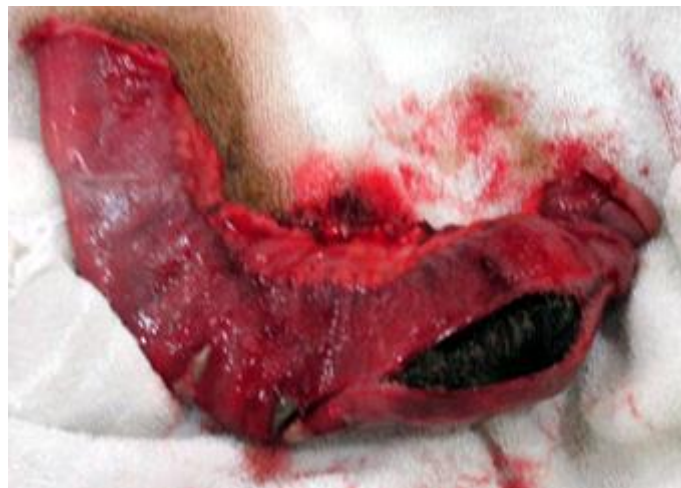

Figura 3. Gastroenterostomía que muestra una masa compacta de 35 cm de longitud por 10 de diámetro.

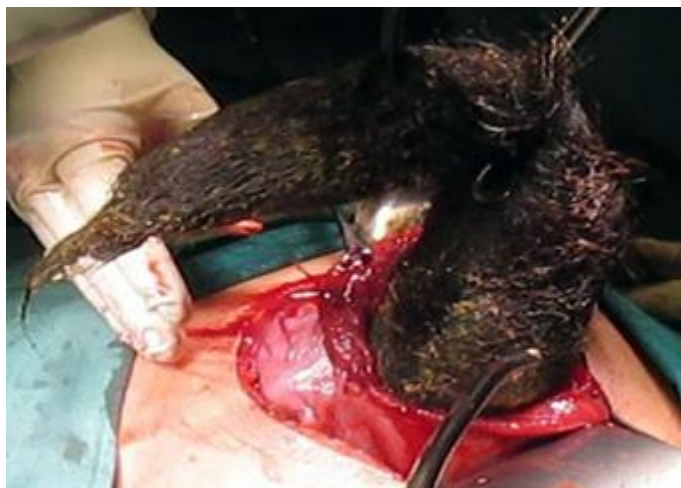


Figura 4. Extracción de masa compacta de 35 cm de longitud por 10 de diámetro.

Se concluyendo que se trata de un Tricobezoar. [Figura 5]

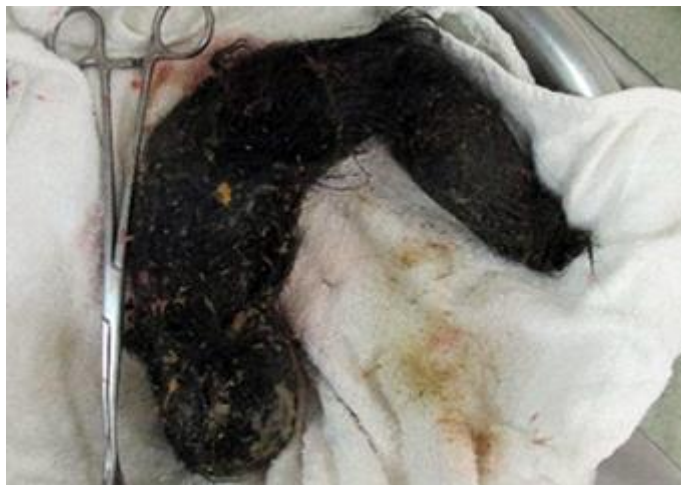

Figura 5. Tricobezoar compuesto por cabellos humanos y restos de alimentos atrapados en su interior.

DISCUSIÓN

Los bezoares son acúmulos de materia ingerida que se acumulan con el tiempo en el estómago o intestino delgado tanto en personas como en animales. Son cuerpos extraños poco comunes tanto orgánicos como inorgánicos, compuestos por pelo, fibras vegetales, algunos minerales, goma laca, e incluso conglomerados de leche o la cubierta entérica de algunos medicamentos.

En ocasiones contienen fibras artificiales de muñecos, muebles o alfombras, o pelo de animales compactados que toman el molde del estómago o del intestino que los contiene.

De acuerdo a su composición se han descrito cuatro tipos de bezoar

Tricobezoares: compuestos principalmente de pelo y sustancias vegetales constituye el 50 % de los bezoares descritos con predominio en el sexo femenino del 90% como el caso presentado,

generalmente lo conforman pacientes con trastornos emocionales o retardo mental. El tamaño es variable en dependencia del tiempo de evolución y del hábito de tricofagia.

Fitobezoares: estos predominan en el sexo masculino en un 70%, y se producen por la ingestión de determinados alimentos. El factor fundamental en su formación son los polisacáridos celulosa y hemicelulosa no absorbibles presentes en las fibras vegetales de plantas como el apio, piel de uvas, ciruelas, pasas, puerro, remolacha, col, rábano, naranja, fibras de coco, manzana, zanahoria; el níspero es la que con mayor frecuencia se repostado.

Lactobezoares: relacionado con la dieta rica en productos lácteos descritos principalmente en prematuros y lactantes a término. Estos casos están relacionados con la ingesta de leche en polvo mal diluida y espesada.

Farmacobezoares: suceden por la ingestión de grandes cantidades de medicamentos que presentan cubierta entérica. Entre ellos tenemos el hidróxido de aluminio, sucralfato, colestiramina, fórmulas enterales, aspirina con cubierta entérica, entre otros. Estos elementos se asocian a la hipoactividad intestinal, deshidratación y uso de anticolinérgicos.

Linnobezoares: están formados por astillas de madera.

En la patogenia de los bezoares se describe que crecen con lentitud durante muchos años, hasta formar un molde del estómago que luego se prolonga al intestino.

Los tricobezoares, como el del caso descrito, pueden estar compuestos por pelo del propio paciente o de otros individuos, o de otras fuentes como los pelos de animales o fibras sintéticas como el cabello de muñecas, de alfombras, frazadas entre otras.

Están asociados a la tricotilomanía y tricofia considerando la longitud del cabello como un factor determinante en la formación del bezoar. Otros elementos a tener en cuenta son la cantidad deglutida, la motilidad intestinal disminuida, las alteraciones de la mucosa, las secreciones gástricas y la grasa de la dieta.

El cabello ingerido es atrapado en los pliegues de la mucosa gástrica por la insuficiente superficie de fricción para la propulsión, tomando color negro a causa de desnaturalización de las proteínas por el contenido gástrico.

Entre las manifestaciones clínicas se encuentran los síntomas de obstrucción intestinal alta como el dolor abdominal, náuseas, vómitos, anorexia, pérdida de peso.

A la palpación se encuentra una masa abdominal en epigastrio, móvil y dolorosa. En ocasiones se comporta como una seudobstrucción crónica. Se señala halitosis intensa por el material en putrefacción en el estómago.

Cuando la prolongación de un bezoar se extiende al intestino delgado, da lugar al síndrome de Rapunzel, en el que aparece ictericia obstructiva y pancreatitis.

El diagnóstico se sospecha en el contexto de un paciente con trastornos psicológicos que puede presentar zonas de alopecia, deposiciones escasas, anemia, hipoproteinemia o material expulsado en las heces que forman parte de los componentes del bezoar.

La radiografía de abdomen contrastada puede mostrar el bario que fluye alrededor de una masa, que deja una sombra de densidad aumentada por el contraste adherido a la superficie del bezoar.

La tomografía axial computarizada presenta una masa en el interior de la cámara gástrica de baja densidad y patrón moteado.

La endoscopia corrobora el diagnóstico al visualizar una masa blanda, irregular, de volumen variable que depende del tipo y tamaño de éste.

Para el tratamiento del bezoar se plantean tres métodos diferentes: la disolución química, la remoción quirúrgica y la remoción endoscópica; influyendo en su elección el tamaño y la composición del bezoar.

En la disolución química ha sido reportado con éxito en los fitobezoares utilizando lavado gástrico con bicarbonato de sodio, clorhidrato de sodio al 0.9% y ácido clorhídrico diluido. Existen métodos populares como el jugo de piña o el ablandador de carne Adolph que ha demostrado eficacia en fitobezoares de pequeño tamaño.

Los tricobezoares generalmente requieren manejo endoscópico o quirúrgico. La endoscopia digestiva alta es molesta y es necesario contar con endoscopios con canal amplios, a los que hay que asociar otros métodos como la hidrólisis o la litotripsia para la fragmentación y remoción del tricobezoares.

La remoción quirúrgica es la elección cuando existen complicaciones como perforación y hemorragia; o el bezoar es grande, compacto y no permitiendo su extracción por otros medios como en el caso presentado. En ocasiones son necesarias múltiples enterotomías para la completa remoción del bezoar, sobre todos los que producen un síndrome de Rapunzel

En pacientes con alteraciones psiquiátricas y cirugía gástrica previa la recurrencia es alta, en estos casos se recomienda seguimiento médico para disminuir las recurrencias.

Concluyendo, el diagnóstico se realiza a través de la endoscopia digestiva, facilitando caracterizar su textura y composición, y elegir el método de extracción como en el caso presentado.

REFERENCIAS BIBLIOGRÁFICAS

1. Mujica LA, Aguilera DJ, Semidei G, González F, Masi A. Occlusive abdomen by bezoar impacted in meckel's diverticulum. *Cirugía Paraguaya*. 2018;42(3):32-3.
2. Pedroza A, Aguirre F, Parra G, Buitrago R, Medellín A, López C, Santos R. Gastric plastic bezoar causing acute pancreatitis. *Revista Colombiana de Cirugía*. 2017;32(2):152-6.
3. Sánchez G, Bohle J, Cárcamo C, Massri D. Tricobezoar Gástrico. Caso clínico y revisión de la literatura. *Cuadernos de Cirugía*. 2018;20(1):48-51.
4. Pérez-Rodríguez P, Ramírez-Martín R, Rodríguez-Sánchez I, del Coro Mauleón-Ladrero M. Bezoar esofágico en paciente con espasmo esofágico difuso. *Revista Española de Geriatria y Gerontología*. 2018.
5. Pinilla RO, Vicente ML, González M, Vicente AA, Pinilla ME. Gastric trichobezoar, literature review and case presentation. *Revista Colombiana de Cirugía*. 2016;31(1):44-9.

6. Arias LL, González GR, VerdeciaYM, SocarrásAER, Fonseca ML. Síndrome de rapunzel. Presentación de un caso. 16 de Abril. 2017;56(265):123-7.
7. Murillo OJQ, Mendoza EJC, RiosJC. Litobezoarcólico como causa de obstrucción intestinal parcial. Revista Científica de la Escuela Universitaria de las Ciencias de la Salud. 2018;5(1)50-5.
8. Henao AM, Medina MC, Reyes F, UrizaLF. Tricobezoar gástrico: Presentación de un caso. Rev. colomb. Radiol. 2017;28(3):4486-8.
9. Vega-Mata N, Fernández-García L, Lara-Cardenas C, Raposo-Rodríguez L, Montes-Granda M. Farmacobezoar pediátrico tras sobreingesta de comprimidos vitamínicos. Cirugía y Cirujanos. 2017;85:30-3.
10. Valenzuela NM, Rizo SE. Oclusión intestinal por fitobezoar en una paciente con enfermedad diverticular del colon. Revista Cubana de Cirugía. 2016;55(3):20-4
11. Abril LA, Olivera MP, Garrido JR. Tricobezoar. Reporte de caso. Revista Med. 2016;24(2):74-80.
12. Avilez P, Tadeo C, Cárdenas Guerrero D, Jaime L, Alberto C. Manejo laparoscópico del síndrome de Rapunzel (tricobezoar gástrico). Presentación de un caso. Revista Mexicana de Cirugía Endoscópica. 2018;19(1):21-4.
13. Sosa Martín JG, Martínez Valenzuela N, Ernand Rizo S. Oclusión intestinal por fitobezoar en una paciente con enfermedad diverticular del colon. Rev. Cub. Cir. [Internet]. 2016 [citado 2019 Ene 10];55(3):[aprox. 0 p.]. Disponible en: <http://revcirugia.sld.cu/index.php/cir/article/view/306>
14. Bargas Ochoa M, Xacur Hernández M, Espadas Torres M, Quintana Gamboa A, Tappan Lavadores I, Méndez Domínguez N. Síndrome de Rapunzel con doble tricobezoar simultáneo en una adolescente: Reporte de caso. Revista chilena de pediatría. 2018;89(1):98-102.

Conflicto de interés

Los autores refieren no tener conflicto de intereses.