

Síndrome de SAPHO en un adolescente con esclerodermia localizada: Reporte de Caso

SAPHO syndrome in an adolescent with localized scleroderma: case report

Santa Yarelis Gómez-Conde¹ <https://orcid.org/0000-0003-2906-721X>

Martha Leticia Álvarez Díaz^{2*} <https://orcid.org/0000-0003-4085-6068>

Laydenis María del Toro¹ <https://orcid.org/0000-0002-7634-9458>

Daniel Chía Proenza.¹ <https://orcid.org/0000-0002-3181-8716>

Yarilemnys Alonso León² <https://orcid.org/0000-0001-6991-1476>

¹Universidad de Ciencias Médicas de La Habana. Hospital Pediátrico Juan Manuel Márquez, La Habana, Cuba. Especialista en Reumatología en primer grado.

²Universidad de Ciencias Médicas de La Habana. Hospital Clínico Quirúrgico Hermanos Ameijeiras. La Habana, Cuba. Residente de tercer año de Reumatología.

*Autor para correspondencia: marthaalvarezdz@gmail.com

RESUMEN

El síndrome SAPHO es una enfermedad autoinflamatoria crónica que engloba una serie de manifestaciones cutáneas y osteoarticulares que incluyen sinovitis, acné, pustulosis, hiperostosis y osteítis. Se presenta el caso de un paciente masculino de 18 años de edad, con antecedente de esclerodermia localizada diagnosticada por biopsia hace 3 años, quien debutó con lesiones cutáneas y osteoarticulares 6 meses después de suspender tratamiento con metotrexate y colchicina, para dicho antecedente. Se reportó una resonancia magnética sugestiva de una sacroileítis con presencia de edema óseo; y la gammagrafía ósea reveló zonas de captación con imagen en cabeza de toro en articulación esternoclavicular, sugiriendo síndrome de SAPHO. Se decidió reincorporar el metotrexate y colchicina, evolucionando

satisfactoriamente. No se encontraron reportes similares concomitando estas dos entidades que tienen como punto en común el tratamiento con los mismos fármacos.

Palabras Clave: colchicina; esclerodermia localizada; metotrexate; síndrome SAPHO.

ABSTRACT

SAPHO syndrome is a chronic autoinflammatory disease that encompasses a series of cutaneous and osteoarticular manifestations that include synovitis, acne, pustulosis, hyperostosis, and osteitis. We present the case of an 18-year-old male patient, with a history of localized scleroderma diagnosed by biopsy 3 years ago, who debuted with skin and osteoarticular lesions 6 months after discontinuing treatment with methotrexate and colchicine, for said history. An MRI suggestive of sacroiliitis with the presence of bone edema was reported, and bone scintigraphy revealed uptake areas with a bull's head image in the sternoclavicular joint, suggesting SAPHO syndrome. It was decided to reincorporate methotrexate and colchicine, evolving satisfactorily. No similar reports were found coexisting with these two entities that have treatment with the same drugs as a point in common.

Keywords: colchicine; localized scleroderma; methotrexate; SAPHO syndrome.

Recibido: 29/09/2022

Aceptado: 22/01/2023

Introducción

El síndrome SAPHO es una enfermedad autoinflamatoria crónica propuesta por primera vez en 1987 por *Chamot y otros*.⁽¹⁾ que engloba una serie de manifestaciones cutáneas y osteoarticulares que incluyen sinovitis, acné, pustulosis, hiperostosis y osteítis. Estas manifestaciones conforman el acrónimo y permiten unificar diferentes cuadros clínicos descritos de forma independiente previamente.

Esta asociación entre lesiones cutáneas y osteoarticulares es reconocida desde 1960; sin embargo, no se conocía como tal hasta que la reumatóloga francesa Chamot acuñó el

acrónimo "SAPHO" para describir *le syndrome acne-pustulose-hyperostose-osteite*, sobre la base de un estudio retrospectivo llevado a cabo por la Sociedad Francesa de Reumatología. Se trata de una enfermedad que se caracteriza por períodos de exacerbaciones y remisiones, cuya gravedad varía ampliamente entre los pacientes.⁽²⁾

La prevalencia estimada es 1/10,000 habitantes según la serie más grande de pacientes europeos, siendo infrecuente en Estados Unidos, Canadá y América Latina, principalmente en niños, adolescentes y adultos jóvenes, y no es común en personas mayores de 60 años. El predominio respecto al sexo supone actualmente una controversia, encontrando series con un predominio femenino, excepto en la presentación con acné severo el cual es más frecuente en hombres.^{(1),(3),(4)}

Se considera un síndrome de origen multifactorial e involucra una combinación de componentes genéticos, infecciosos e inmunológicos, el cual se debe a una reacción autoinmune en personas genéticamente predispuestas y se desencadena posterior a la exposición ante un agente infeccioso.⁽⁴⁾

El síndrome de SAPHO es una condición recurrente; los pacientes experimentan períodos de exacerbación y remisión con severidades variables y las manifestaciones cutáneas y osteoarticulares no necesariamente se presentan juntas, en ocasiones, el inicio entre las manifestaciones tarda varios años. Los sitios generalmente afectados son las articulaciones del esqueleto axial y la pared torácica anterior. Para las lesiones cutáneas, la lesión informada con mayor frecuencia es la pustulosis palmoplantar; otras lesiones incluyen acné fulminante, conglobata y vulgar de moderado a grave, e hidradenitis supurativa.⁽⁵⁾

Dentro de los estudios imagenológicos, la gammagrafía es fundamental para encontrar zonas afectadas que son clínicamente silentes; ayuda a descartar infecciones y tumores; asimismo, tiene alta sensibilidad para detectar lesiones en articulaciones esternoclaviculares, que muestran una imagen en cabeza de toro, característica del síndrome SAPHO.^{(3),(4)}

No se encontraron reportes similares concomitando estas dos entidades que tienen como punto en común el tratamiento con los mismos fármacos, por lo que se expondrá en el presente trabajo la presentación inusual de este caso.

Caso Clínico

Paciente masculino de 18 años de edad, con antecedente de esclerodermia localizada por biopsia hace 3 años, quien llevó tratamiento con metotrexate y colchicina durante 2 años, suspendido por buena respuesta.

Paciente debutó con lesiones eritematopustulosas 6 meses después, en palma de manos y planta de pies conllevando una descamación de las mismas y al mes de este episodio comienza con cuadro de sinovitis con eritema de rodilla derecha, luego rodilla izquierda, tobillos y cadera izquierda. Más tarde el paciente refiere, febrícula, dolor en pared anterior del tórax y región dorso lumbar de tipo inflamatorio, al examen físico se constata lesiones cutáneas eritematosas pápulo-pustulosas en cara, tronco anterior y posterior, (figura 1). Además, articulaciones condroesternales, apófisis dorsal baja y lumbares dolorosas, también dolor a la digitopresión en ambas articulaciones sacroilíacas.

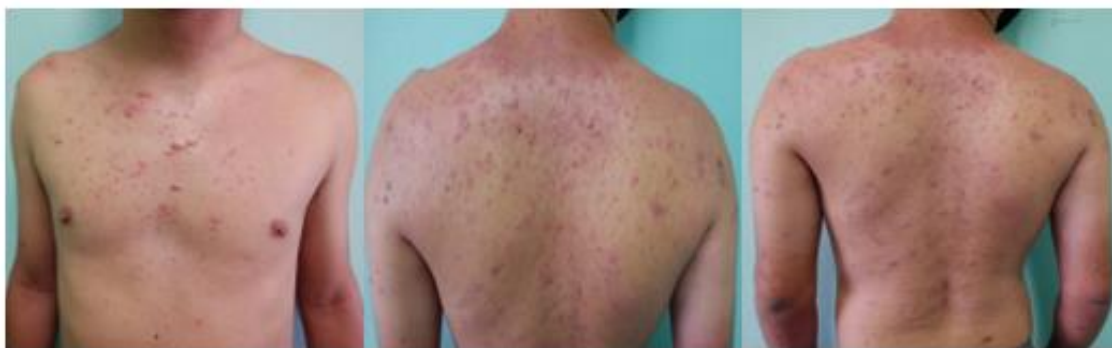

Fig. 1 Lesiones pápulo-pustulosas

Se realizan estudios complementarios reportando analítica sanguínea dentro de parámetros normales y se realizan estudios de imagen encontrándose en rayos X de columna vertebral; escoliosis dorsal discreta a la convexidad derecha. Se indicó imagen por resonancia magnética (IRM) sugestiva de una sacroileítis con presencia de edema óseo y gammagrafía ósea con tecnecio 99, la cual reveló múltiples zonas de captación observando imagen en cabeza de toro en las articulaciones esternoclaviculares y captación en articulación sacroilíaca, al momento del diagnóstico (figura 2).

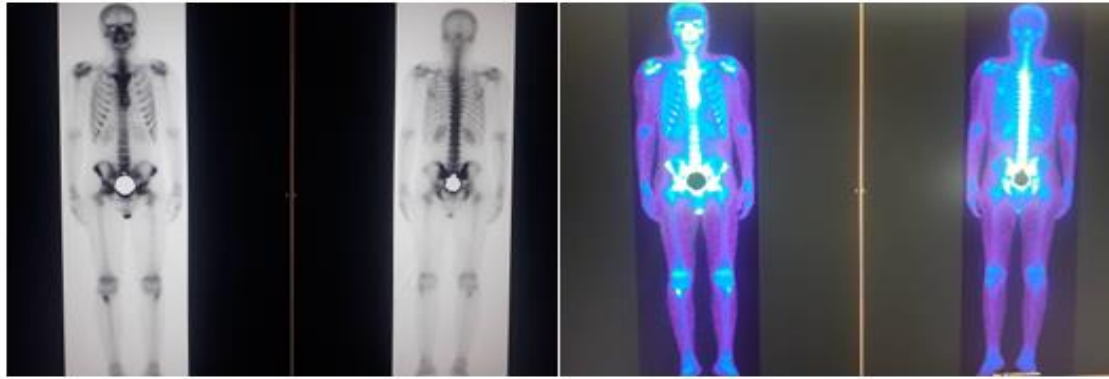


Fig. 2 Zonas de captación e imagen en cabeza de toro.

Se decidió iniciar antiinflamatorios no esteroideos (AINE), primero ibuprofeno (400mg/8 h), luego indometacina (25mg/6 h) durante un periodo de 3 meses, mostrando respuesta parcial al tratamiento, ya que mejoró el dolor articular pero no en su totalidad, lo que condujo posteriormente a reevaluar dicha terapia por consulta externa decidiendo reincorporar el metotrexate (15mg/m²/semana) y colchicina (0.5mg/8 h), con la cual no había mostrado efectos adversos o contraindicación para su uso, evolutivamente se observó una respuesta satisfactoria a las modificaciones realizadas, por lo que se realizó una nueva gammagrafía ósea 3 meses posterior al diagnóstico para evaluar evolución la cual continuó reportando los hallazgos anteriormente descritos, con captación en articulación esternoclavicular, columna lumbar y articulación sacroilíacas (figura 3). Paciente ha presentado una evolución favorable con dicho tratamiento, llevando seguimiento por consulta externa.

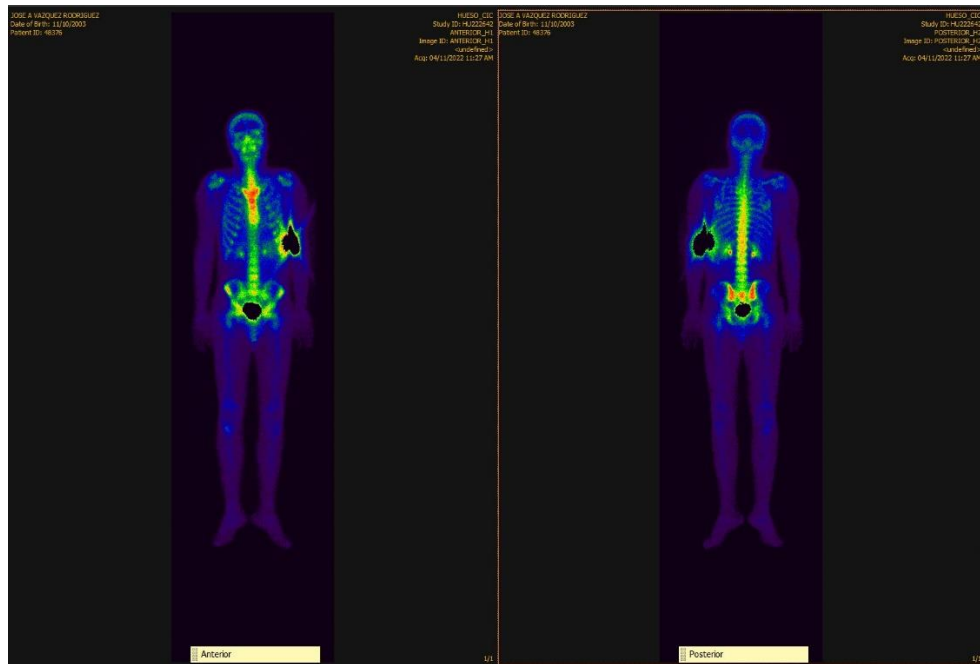


Fig. 3 Gammagrafía ósea evolutiva. Captación a nivel de articulación esternoclavicular, columna lumbar y articulación sacroilíacas

Discusión

El síndrome de SAPHO es una enfermedad de la que se han reportado pocos casos en la literatura científica por su baja incidencia. El paciente presentó lesiones cutáneas compatibles con acné severo, hecho que concuerda con lo descrito en la literatura que tiende a presentarse con mayor frecuencia en el sexo masculino.⁽⁸⁾

Las manifestaciones cutáneas pueden ocurrir en cualquier etapa de la enfermedad o estar ausentes. La mayoría de los pacientes (más del 70 %) desarrollan síntomas tanto cutáneos como osteoarticulares en un plazo de 2 años, aunque se han descrito intervalos más prolongados.⁽⁶⁾

En este caso se reportaron lesiones cutáneas en un intervalo de 6 meses, pústulas palmoplantares acompañadas de manifestaciones osteoarticulares un mes después. Estudios previos han demostrado que casi todos los huesos y articulaciones pueden verse afectados en SAPHO, entre los cuales la pared torácica anterior es la región más comúnmente afectada, seguida de las regiones osteoarticulares axiales y periféricas. Las manifestaciones sistémicas,

como fiebre y elevación de los marcadores inflamatorios, son poco comunes, pero se informan ocasionalmente, en el caso del paciente manifestó febrícula, pero todos sus estudios complementarios dentro de parámetros normales.^{(6),(7)}

A pesar del buen pronóstico de la mayoría de los pacientes, SAPHO parece ser una enfermedad crónica con exacerbaciones y remisiones recurrentes, que socava gravemente la salud general de los pacientes y calidad de vida. Los exámenes radiológicos juegan un papel importante en el diagnóstico diferencial y evaluación de anomalías osteoarticulares, especialmente focos subclínicos.⁽⁸⁾

Actualmente, la gammagrafía ósea de cuerpo entero y la resonancia magnética son de uso común, lo que permite un diagnóstico precoz y más sensible en comparación con la radiografía convencional.⁽⁸⁾ Datos que avalan los hallazgos encontrados en el paciente al realizarle un IRM sugestiva de sacroiliítis con presencia de edema óseo, gammagrafía ósea la cual revela múltiples zonas de captación observando imagen en cabeza de toro en articulación esternoclavicular.

Los AINE generalmente se aceptan como medicamentos de primera línea en el síndrome de SAPHO. Los glucocorticoides y los fármacos modificadores de la enfermedad se seleccionan como tratamiento de segunda línea y se están convirtiendo en opciones de tratamiento cada vez más importante los inhibidores del TNF- γ y los bisfosfonatos. Algunos estudios retrospectivos han sugerido que los inhibidores del TNF- γ y los bisfosfonatos muestran mejores tasas de respuesta que los fármacos modificadores de la enfermedad y los glucocorticoides.⁽⁹⁾ En este caso se reevaluó el tratamiento de primera línea decidiendo reincorporar el metotrexate y colchicina, observando luego de 4 meses buena respuesta desde el punto de vista articular, no así, de las lesiones cutáneas, pues mantiene, el acné vulgar.

Existe la interrogante del comportamiento cronológico de ambas entidades según el manejo terapéutico, ya que en los primeros 6 meses luego de retirar el metotrexate y la colchicina, el paciente debutó con la sintomatología del síndrome de SAPHO, esto podría explicarse debido a la potente actividad antiinflamatoria de ambos fármacos y las propiedades inmunosupresoras del metotrexate que tienen la capacidad de inhibir las manifestaciones clínicas del síndrome logrando presuntamente de esta manera retrasar el cuadro clínico.

No se encontraron reportes similares concomitando estas dos entidades, teniendo en cuenta los solapamientos con otras entidades clínicas, los pacientes con síndrome de SAPHO deben

distinguirse de los pacientes con otras enfermedades osteoarticulares, con o sin manifestaciones cutáneas, y otras enfermedades autoinflamatorias sistémicas.⁽⁶⁾ Paciente se encuentra a la espera de nuevas evaluaciones terapéuticas por la escasa mejoría del acné, se tomará en cuenta el uso de la isotetrinoína (0,5mg/kg/6 meses) y terapia antibiótica durante 3-4 meses, con azitromicina (500 mg 3 veces por semana durante 12 semanas) y sulfaprim (1 tableta cada 12 h durante 10-15 días), por su efecto antimicrobiano, sometiéndose a controles periódicos.

El síndrome de SAPHO es una enfermedad poco frecuente, heterogénea, lo cual genera dificultades diagnósticas, en nuestro caso se describe un paciente que tenía el antecedente de una enfermedad autoinmune como ser la esclerodermia localizada, la cual probablemente pudo enmascarar la sintomatología clínica de este síndrome, manifestándose a la suspensión del tratamiento, es importante conocer las lesiones cutáneas y osteoarticulares que presenta la enfermedad, y utilizar terapia combinada para tratar ambas patologías y conocer las opciones terapéuticas alternativas para mejorar la calidad de vida del paciente.

Referencias Bibliográficas

1. Vargas Pérez M, Sevilla Pérez B. Reumatol Clín (Ed. Ingles) [Internet]. 2018 [citado 2020 May 01];14(2):109-12. Disponible en: <http://dx.doi.org/10.1016/j.reuma.2016.09.007>
2. Del Castillo Bellón JM, Casales N, Silveri C. Síndrome SAPHO. Presentación de un caso clínico. Rev Asoc Argent Ortop Traumatol [Internet]. 2018 [citado marzo 2018];83(1):38-44. Disponible en: <http://dx.doi.org/10.15417/638>
3. Villar A, Montes M, Bravo-Puccio F, Málaga G. Síndrome Sapho: reporte de caso. Acta Med Perú. 2019 [citado 2020 May 14];36(4):296-300. Disponible en: <http://www.scielo.org.pe/pdf/amp/v36n4/a09v36n4.pdf>
4. Parra Izquierdo V, Rivillas V, Cubides H. SAPHO: Puesta al día. Rev. Argent. Reumatol [Internet]. 2018 [citado 2020 Mar 1];29(1):29-32. Disponible en: <https://ojs.reumatologia.org.ar/index.php/revistaSAR/article/view/540>
5. Shahada OO, Kurdi AS, Aljawi AF, Khayat LI, Shahadah AO. Synovitis, Acne, Pustulosis, Hyperostosis, and Osteitis Syndrome Diagnosis in Adolescent and Isotretinoin as a Possible

- Serious Exacerbating Factor. Cureus [Internet]. 2022 [citado 2022 Mar 2];14(3):e22776. Disponible en: <https://pubmed.ncbi.nlm.nih.gov/35371846/>
6. Liu S, Tang M, Cao Y, Li C. Synovitis, acne, pustulosis, hyperostosis, and osteitis syndrome: review and update. Ther Adv Musculoskelet Dis. [Internet]. 2020 [citado 2020 May 12];12:1759720X20912865. Disponible en: <https://pubmed.ncbi.nlm.nih.gov/32523634/>
7. Li C, Wang L, Wu N, Cao Y, Sun X, Zhang W, Jing H. A retrospective study of bone scintigraphy in the follow-up of patients with synovitis, acne, pustulosis, hyperostosis, and osteitis syndrome: is it useful to repeat bone scintigraphy for disease assessment? Clin Rheumatol. [Internet]. 2020 [citado 2020 Apr 13];39(4):1305-14. Disponible en: <https://pubmed.ncbi.nlm.nih.gov/31858336/>
8. Sun X, Li C, Cao Y. F-18 FDG PET/TC en 26 pacientes con síndrome SAPHO: una nueva visión de la correlación clínica y gammagrafía ósea. J Orthop Surg Res. [Internet]. 2018 [citado 2020 May 22];12:120. Disponible en: <https://doi.org/10.1186/s13018-018-0795-0>
9. Wu N, Shao Y, Huo J. Características clínicas del síndrome pediátrico de sinovitis, acné, pustulosis, hiperostosis y osteítis (SAPHO): la primera serie de casos chinos de un solo centro. Clin Rheumatol. [Internet]. 2021 [citado 2021 Ene 18];40:1487-95. Disponible en: <https://doi.org/10.1007/s10067-020-05393-w>

Conflicto de interés

Los autores declaran no tener ningún conflicto e interés.

Contribución de los autores

Santa Yarelis Gómez-Conde: Participó como médico tratante y concepción de la investigación, redacción y revisión final del manuscrito.

Martha Leticia Álvarez Díaz: Participó en la concepción de la investigación, búsqueda de información, redacción y revisión final del manuscrito.

Laydenis María del Toro: Participó como médico tratante y concepción de la investigación, redacción y revisión final del manuscrito.

Daniel Chía Proenza: Participó como médico tratante.

Yarilemyns Alonso León: Gestión y realización de método diagnóstico del estudio.