

Comunicaciones breves

# Ultrasonografía del diámetro de la vaina del nervio óptico en voluntarios sanos

## Ultrasonography of Optic Nerve Sheath Diameter in Healthy Volunteers

Ariel Sosa Remón<sup>1</sup> Wilfredo Boch Rodríguez<sup>2</sup> Dasha María García Arias<sup>3</sup> Carmen Esther Remón Chávez<sup>2</sup>  
Ana Esperanza Jerez Álvarez<sup>1</sup> Arian Jesús Cuba Naranjo<sup>4</sup>

<sup>1</sup> Instituto Nacional de Oncología y Radiobiología, La Habana, La Habana, Cuba

<sup>2</sup> Hospital Clínico Quirúrgico Provincial Celia Sánchez Manduley, Manzanillo, Granma, Cuba

<sup>3</sup> Universidad de Ciencias Médicas de Granma, Cuba

<sup>4</sup> Hospital Militar Universitario Dr. Carlos Arvelo, Caracas, Venezuela

### Cómo citar este artículo:

### Resumen

**Fundamento:** la ultrasonografía del diámetro de la vaina del nervio óptico ha sido utilizada como medidor no invasivo de la presión intracraneal. Una de las deficiencias enunciadas resulta, la no existencia de un valor estándar, que sugiera el límite entre la normalidad y la hipertensión intracraneal.

**Objetivo:** determinar el diámetro de la vaina del nervio óptico mediante ecografía en voluntarios sanos.

**Métodos:** se realizó un estudio ecológico de poblaciones múltiples en 160 voluntarios sanos que cumplieron con los criterios de inclusión. Se realizaron 3 mediciones ultrasonográficas en modo B en cada ojo, se tomó como valor final el promedio. Las variables estudiadas fueron: edad, sexo, color de la piel y diámetro de la vaina del nervio óptico. Se calculó el porcentaje, media, mediana, límite y estándar. Con un valor de referencia al 95 % del intervalo de confianza. La relación entre las variables se determinó mediante análisis de regresión logística simple con el paquete estadístico de SPSS 22.0.

**Resultados:** el diámetro de la vaina del nervio óptico, en los sujetos, se cuantificó entre 4,62-4,80 mm y 4,66-4,83 mm para los ojos derecho e izquierdo respectivamente. Al análisis de regresión lineal simple, solo el sexo se asoció al valor del diámetro de la vaina del nervio óptico ( $p= 0,000$ ).

**Conclusiones:** en una población de voluntarios sanos el valor del diámetro de la vaina del nervio óptico fue similar a otras descripciones, con diferencias entre el sexo, lo cual sugiere tomar en consideración esta variable al hacer la medición.

**Palabras clave:** ultrasonografía, nervio óptico, presión intracraneal, voluntarios sanos

### Abstract

**Foundation:** ultrasonography of the diameter of the optic nerve sheath has been used as a non-invasive measure of intracranial pressure. One of the deficiencies stated is the non-existence of a standard value that suggests the limit between normality and intracranial hypertension.

**Objective:** determine the diameter of the optic nerve sheath using ultrasound in healthy volunteers.

**Methods:** a multi-population ecological study was conducted on 160 healthy volunteers who met the inclusion criteria. Three ultrasonographic measurements were performed in B mode in each eye, the average was taken as the final value. The variables studied were: age, sex, skin color and diameter of the optic nerve sheath. The percentage, mean, median, limit and standard were calculated. With a reference value at the 95 % confidence interval. The relationship between the variables was determined by simple logistic regression analysis with the SPSS 22.0 statistical package.

**Results:** that diameter of the optic nerve sheath, in the subjects, was quantified between 4.62-4.80 mm and 4.66-4.83 mm for the right and left eyes respectively. In the simple linear regression analysis, only sex was associated with the value of the diameter of the optic nerve sheath ( $p= 0.000$ ).

**Conclusions:** in a population of healthy volunteers, the value of the diameter of the optic nerve sheath was similar to other descriptions, with differences between sex, which suggests taking this variable into consideration when making the measurement.

**Key words:** ultrasonography, optic nerve, intracranial pressure, healthy volunteers

**Recibido:** 2023-08-25 17:03:58

**Aprobado:** 2023-12-25 17:02:02

**Correspondencia:** Ariel Sosa Remón. Instituto Nacional de Oncología y Radiobiología. La Habana. [asosa@infomed.sld.cu](mailto:asosa@infomed.sld.cu)

## INTRODUCCIÓN

La medición de la vaina del nervio óptico se ha convertido en una herramienta clínica ampliamente difundida para evaluar la presión intracraneal. Este procedimiento puede realizarse por varios métodos de diagnóstico por de imagen, como son: la tomografía axial computarizada, la resonancia magnética o por ultrasonido. Tanto la tomografía, como la resonancia, implican la movilización del paciente neurocrítico, mayor consumo de tiempo y costos altos, por el contrario, el ultrasonido podría representar la mejor opción por realizarse rápidamente al pie de cama, con menor costo y mayor disponibilidad. Se explica este método, en base a la anatomía, pues el nervio óptico forma parte del sistema nervioso central, ya que se encuentra rodeado por las meninges. La vaina del nervio óptico es una continuación de la duramadre y del espacio subaracnoideo que permanece en contacto con el líquido cefalorraquídeo, la interacción de estos está supeditada a la gradiente de presión intracraneal. Por lo tanto, cualquier incremento en la presión intracraneal es transmitida a través del espacio subaracnoideo, lo que provoca la distensión retrobulbar del nervio óptico. Estos postulados quedan explicados en el artículo: Ultrasonografía del diámetro de la vaina del nervio óptico como método no invasivo de monitoreo de la presión intracraneal, de Andrade-Cerda y cols. publicado en la revista Ciencias de la Salud.

El concepto de monitorización no invasiva en el paciente crítico desarrollado recientemente, se establece como una propuesta atractiva, debido a que supera determinadas limitaciones del método invasivo. Así se presenta la ultrasonografía del diámetro de la vaina del nervio óptico (uDVNO), la cual resulta ventajosa ante otras tecnologías de neuroimágenes. Clásicamente se ha utilizado en la valoración de la hipertensión intracraneal (HIC) en la unidad de cuidado intensivos (UCI) en pacientes con múltiples complicaciones neurológicas. Se asume un punto de corte de 5,0 mm o más para establecer el diagnóstico HIC.<sup>(1,2)</sup>

Una de las deficiencias enunciadas, sin embargo,

resulta la ausencia de un valor de corte estándar que sugiera el límite entre la normalidad y la hipertensión. Esto se debe a los diferentes puntos de corte o el efecto hipotético de algunas variables como la edad, el sexo o la raza. Por otro lado, en Latinoamérica el fenómeno no ha sido estudiado ampliamente por lo que se cuentan con escasas investigaciones fuera del contexto de los "cuidados críticos" y valores de referencia para esta población.<sup>(2,3,4,5,6)</sup>

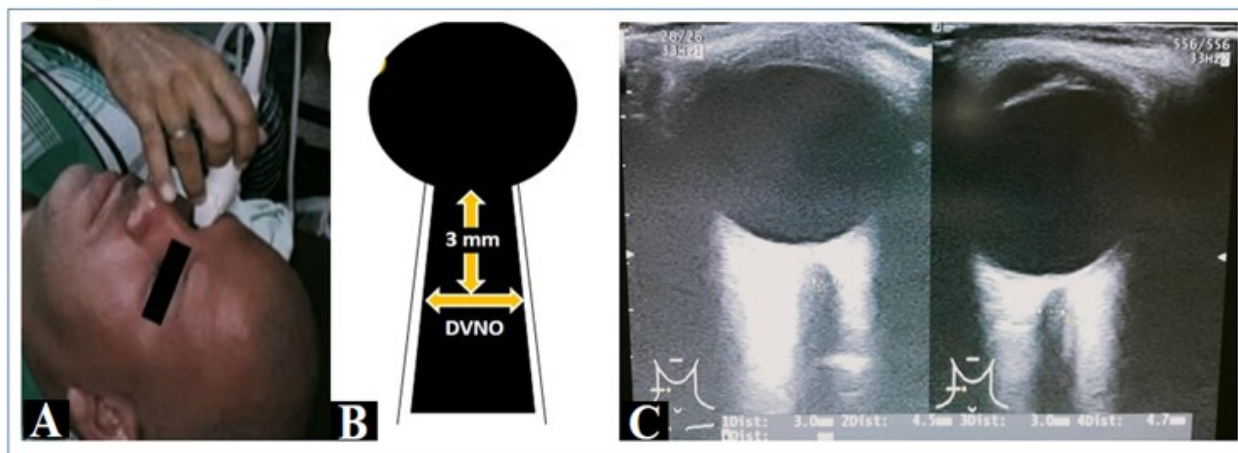
Esta investigación tiene como objetivo: determinar el valor del diámetro de la vaina del nervio óptico (DVNO) mediante ultrasonografía en voluntarios sanos.

## MÉTODOS

Se realizó un estudio ecológico de poblaciones múltiples en 160 pacientes voluntarios que acudieron al Hospital Clínico Quirúrgico Provincial Celia Sánchez Manduley de Granma, Cuba, entre los años 2019-2020. A criterio de los autores, la población de estudio quedó conformada por los primeros 160 pacientes que cumplieron los criterios de inclusión: disposición para participar voluntariamente en la investigación, tener  $\geq 18$  años y sin presencia de afección neurológica o del nervio óptico. Divididos en 80 pacientes de cada sexo biológico.

Las variables estudiadas fueron: edad, sexo, color de la piel (blanca o negra) y valor del DVNO (en el ojo derecho e izquierdo).

Se utilizó un equipo de ultrasonido marca Philips® modelo ClearVue 550, con transductor lineal L 12-4 de 7,3 MHz en Modo B. Los pacientes fueron examinados en posición supina. El transductor se colocó en un plano axial sobre la porción temporal del párpado superior cerrado, para ello se utilizó una gruesa capa de gel de ultrasonido. La parte retrobulbar del nervio óptico se visualizó en plano axial mediante un corte transversal. El DVNO se evaluó a 3 mm por debajo de la papila. A ese nivel se midió perpendicularmente la distancia de ambos bordes externos del área hiperecogénica alrededor del nervio, que se corresponde con la vaina. (Figs. 1A, 1B y 1C).<sup>(1,2)</sup>



**Figs 1.** A: Proyección del corte trasversal. B: Diagrama del DVNO. C: Visualización de DVNO en modo B en ambos ojos

La técnica fue realizada por un operador entrenado, especialista en imagenología, y con experiencia en el uso de la ecografía. Otros 2 autores de la investigación supervisaron el procedimiento. Se realizaron 3 mediciones ultrasonográficas (total: 960) en modo B en cada ojo, se tomó como valor final, el promedio de las mediciones.

Se confeccionó un modelo de recolección de datos personales y del procedimiento.

Se analizaron las variables cuantitativas mediante el cálculo del porcentaje, media, mediana, límite mínimo y máximo. La relación entre las variables y el DVNO se realizó mediante análisis de regresión lineal simple (IC: 95 %). La probable relación significativa entre el promedio del DVNO de ambos ojos se calculó mediante una prueba de hipótesis de medias para muestras independientes (IC: 95 %). Todas las pruebas se realizaron con el paquete estadístico de SPSS 22,0.

Se obtuvo la información previo consentimiento informado, autorización al comité de ética de investigación y consejo científico del Hospital Clínico Quirúrgico Provincial Celia Sánchez Manduley, de Granma, Cuba, con el objetivo de desarrollar la investigación. En todo momento se mantuvo el anonimato de los pacientes involucrados en el estudio.

**RESULTADOS**

La edad promedio fue de 40,63 ± 12,27 años. Ambos sexos estuvieron representados con 80 pacientes. El 71,87 % fueron de color de piel negra. Se muestra la medición del DVNO en ambos ojos. La media fue de 4,71 ± 0,563 mm (IC 95 %: 4,62 - 4,80) y 4,75 ± 0,567 mm (IC 95 %: 4,66 - 4,83) para los ojos derecho e izquierdo respectivamente. No existió diferencias estadísticas significativas entre las medias de ambos ojos (p= 0,025). (Tabla 1).

**Tabla 1.** Resultados de la medición del DVNO en ambos ojos

Mediciones del nervio óptico		Lím. Min	Lím. Máx	Mediana	Media*	DS	IC: 95 %
DVNO (mm)	Ojo derecho	3,4	6,5	4,7	4,71	0,563	4,62 – 4,80
	Ojo izquierdo	3,6	6,6	4,8	4,75	0,567	4,66 – 4,83

DS: Desviación estándar. Lím. Min: límite mínimo. Lím. Máx: límite máximo

\*Diferencias de medias entre ojos: p= 0,025.

A continuación se muestra el análisis de regresión lineal simple. Solo el sexo se asoció al valor del DVNO ( $p = 0,000$ ). (Tabla 2).

**Tabla 2.** Análisis de regresión lineal simple de las variables sexo, color de la piel y edad, con el DVNO

Variables	Categoría	Análisis de regresión lineal simple		
		Coefficiente B	Error estándar	Probabilidad
Sexo	DVNO	0,328	0,061	0,000
Color de la piel	DVNO	0,016	0,70	0,819
Edad	DVNO	-0,002	0,003	0,494

Se muestran los valores del DVNO para ambos sexos, la media fue de  $4,80 \pm 0,53$  mm (IC 95 %: 4,80 - 4,96) y  $4,40 \pm 0,55$  mm (IC 95 %: 4,45-4,63) en hombres y mujeres respectivamente. (Tabla 3).

**Tabla 3.** Resultados de la medición del DVNO en ambos sexos

Variable	Categoría	Media	Mediana	Límite mínimo	Límite máximo	DS	Intervalo de confianza 95 %
Sexo	Masculino	4,88	4,95	3,4	6,3	0,53	4,80 - 4,96
	Femenino	4,54	4,4	3,4	6,5	0,55	4,45 - 4,63
	<b>Total</b>	<b>4,75</b>	<b>4,8</b>	<b>3,6</b>	<b>6,6</b>	<b>0,57</b>	<b>4,69 - 4,81</b>

**DISCUSIÓN**

Tradicionalmente se ha utilizado el umbral del DVNO entre 5,2 y 5,9 mm para el diagnóstico de la HIC.<sup>(1,2)</sup> Esto sugiere que, en pacientes sanos, el rango suele ser inferior, lo que establece precisión diagnóstica como marcador indirecto, sin embargo, hasta la fecha no hay consenso y diversas investigaciones arrojan datos diferentes.

Resultados similares a los de esta investigación son mostrados por *Maude* y cols.<sup>(7)</sup> en 136 voluntarios. La media fue de 4,41 mm (IC 95 %: 4,25 - 4,75 mm).

Una reciente revisión sistemática con metanálisis, *Schroeder* y cols.<sup>(8)</sup> incluyeron 2927 voluntarios y el valor promedio del DVNO fue de 4,78 mm (IC 95 %: 4,63 - 4,94 mm,  $I^2$ : 50,6 %).

Múltiples hipótesis se han elaborado para dar respuesta a la diversidad de los resultados

encontrados. Desde la utilización de poblaciones pequeñas, la medición incorrecta del DVNO o la ausencia de una técnica estandarizada.<sup>(3,8,9,10)</sup>

En cuanto a la zona de procedencia de los pacientes, *Schroeder* y cols.<sup>(7)</sup> encontraron una media en americanos de 4,50 mm (IC 95 %: 4,03 - 4,96 mm;  $p = 0,985$ ), sin significación estadística. Este promedio resulta ser menor al del presente estudio, aunque los autores circunscriben la población a Norteamérica solamente. En Chile, *Waissbluth* y *Cabrera-Schulmeyer*<sup>(4)</sup> encontraron valores menores a los de este estudio ( $2,3 \pm 0,6$  mm; rango 1,9 - 2,5 mm), mientras que en la investigación de *Rodríguez Castro*<sup>(6)</sup> en Colombia, fueron similares al presente estudio ( $4,66 \pm 0,53$  mm; IC 95 %: 4,57 - 4,75 mm). Ambas investigaciones con poblaciones situadas al sur de Cuba y a mayor altitud sobre el nivel del mar. Actualmente, en Cuba, no se cuentan con estudios similares publicados.

La etnia y la raza son elementos de interés con relación al DVNO. Maude y cols.<sup>(7)</sup> y Chen y cols.<sup>(11)</sup> asumen que las diferencias encontradas entre las medidas de su población y el resto pudieran deberse a diferencias étnicas. Otros estudios no encontraron diferencias estadísticas.<sup>(8,12)</sup> En Cuba no existen grupos étnicos establecidos, razón por lo cual el estudio se limitó solo al color de la piel, en la cual no se encontró significación estadística ( $p = 0,819$ ).

Sobre la edad, los hallazgos encontrados por KC B y cols.<sup>(13)</sup> ( $p = 0,27$ ) no mostraron significación estadística, al igual que en el presente estudio. Aunque, en dicha investigación, el promedio etario fue inferior al de la investigación presente y la población fue de solo 100 pacientes (media:  $30,21 \pm 14,05$  años) lo que pudo influir en los resultados.

Otras investigaciones consultadas no mostraron relación entre el DVNO y la edad.<sup>(7,8,9)</sup>

Por último, en el presente estudio hubo significación estadística entre el sexo y el DVNO ( $p = 0,000$ ). Resultados similares son mostrados por Wang L y cols.<sup>(14)</sup> en un análisis de regresión lineal simple y múltiple, luego de ajustar posibles variables que aportan incertidumbre como: la edad, la estatura y el peso ( $p < 0,001$  en ambas). Cardim D y cols.<sup>(15)</sup> encontraron que el sexo fue una variable independiente relacionada con DVNO (media: 4,1 mm, IC 95 %: 3,6 - 4,2 mm;  $p = 0,005$ ) en mujeres y 4,2 mm (IC 95 %: 3,9 - 4,6 mm) para hombres. Mientras que Chandrapatham K y cols.<sup>(16)</sup> hallaron diferencias significativas en el DVNO entre ambos sexos (media: 4,2 mm; rango intercuartílico: 3,9 - 4,6 mm en hombres y media: 4,1 mm; rango intercuartílico: 3,6 - 4,2 mm;  $p < 0,0001$  en mujeres). Otros estudios consultados no encontraron relación estadística.<sup>(7,8,9,10)</sup>

Una explicación razonable para este hallazgo estaría determinada por la influencia de factores genéticos asociados al sexo, sin embargo, otros estudios deben completarse, a fin de aceptar o rechazar dicha hipótesis.

Este estudio presenta entre sus limitaciones: 1) la imposibilidad de medir la PIC en estos pacientes mediante otro método no invasivo, por lo que se asume que los participantes no presentaron HIC según su sintomatología, 2) estudio realizado en un solo centro y 3) no se tomaron otras variables de interés como la talla o el peso.

El principal aporte de esta investigación estriba en describir un valor de referencia del DVNO en poblaciones sanas que permita establecer de forma preliminar las diferencias entre la normalidad y la complicación intracraneal. Se asume que se trate de los primeros registros sobre el tema en el país.

El promedio del DVNO en voluntarios sanos fue de  $4,71 \pm 0,563$  mm y  $4,75 \pm 0,567$  mm para los ojos derecho e izquierdo respectivamente. Al análisis de regresión lineal simple, solo el sexo se asoció al valor del DVNO, lo que sugiere que debe individualizarse el sexo al momento de la evaluación ultrasonográfica.

### Conflicto de intereses:

Los autores declaran la no existencia de conflictos de intereses relacionados con el estudio.

### Roles de autoría:

1. Conceptualización: Ariel Sosa Remón, Wilfredo Boch Rodríguez.
2. Curación de datos: Ariel Sosa Remón, Wilfredo Boch Rodríguez, Ana Esperanza Jerez Álvarez.
3. Análisis formal: Ariel Sosa Remón, Wilfredo Boch Rodríguez.
4. Adquisición de fondos: Esta investigación no contó con adquisición de fondos.
5. Investigación: Ariel Sosa Remón, Wilfredo Boch Rodríguez, Ana Esperanza Jerez Álvarez, Carmen Esther Remón Chávez.
6. Metodología: Ariel Sosa Remón, Dasha María García Arias.
7. Administración del proyecto: Ariel Sosa Remón.
8. Recursos: Ariel Sosa Remón.
9. Software: Ariel Sosa Remón, Dasha María García Arias.
10. Supervisión: Ariel Sosa Remón.
11. Validación: Ariel Sosa Remón, Ana Esperanza Jerez Álvarez.
12. Visualización: Ariel Sosa Remón, Wilfredo

Boch Rodríguez.

13. Redacción del borrador original: Ariel Sosa Remón, Wilfredo Boch Rodríguez, Ana Esperanza Jerez Álvarez, Arian Jesús Cuba González.

14. Redacción-revisión y edición: Ariel Sosa Remón, Wilfredo Boch Rodríguez, Ana Esperanza Jerez Álvarez, Carmen Esther Remón Chávez, Arian Jesús Cuba González.

## REFERENCIAS BIBLIOGRÁFICAS

1. Sosa A, Boch W, Jerez AE, Remón CE, Jerez GA. Ultrasonografía del diámetro de la vaina del nervio óptico en paciente con meningoencefalitis complicada. *Rev Méd Electrón* [Internet]. 2022 [citado 20 Jul 2023];44(4):[aprox. 8p]. Disponible en:

<https://www.revmedicaelectronica.sld.cu/index.php/rme/article/view/4585/5491>

2. Sosa A, Jerez AE, Remón CE. Ultrasonografía del diámetro de la vaina del nervio óptico en el monitoreo de la presión intracraneal. *Rev Cubana Anestesiol Reanim* [Internet]. 2021 [citado 20 Jul 2023];20(3):[aprox. 10p]. Disponible en: <https://revanestesia.sld.cu/index.php/anestRean/article/view/710>

3. Lochner P, Czosnyka M, Naldi A, Lyros E, Pelosi P, Mathur S, et al. Optic nerve sheath diameter: present and future perspectives for neurologists and critical care physicians. *Neurol Sci*. 2019;40(12):2447-57

4. Waissbluth J, Cabrera MC. Ecografía ocular para la estimación de la presión intracraneal: estudio de la factibilidad de la técnica. *Rev Chil Anestesiol* [Internet]. 2019 [citado 20 Jul 2023];48(1):[aprox. 4p]. Disponible en: <https://revistachilenadeanestesia.cl/ecografia-ocular-para-la-estimacion-de-la-presion-intracraneal-estudio-de-la-factibilidad-de-la-tecnica/>

5. Arteaga FC, Ortega SJ, Urias RV, Chacón UE. Estudio comparativo del nervio óptico mediante ecografía transorbital en mujeres sanas, embarazadas y con preeclampsia-eclampsia. *An Med Asoc Med Cen Med* [Internet]. 2017 [citado 20 Jul 2023];62(3):[aprox. 5p]. Disponible en: <https://www.medigraphic.com/cgi-bin/new/resumen.cgi?IDARTICULO=73886>

6. Rodríguez DL. Medición ecográfica del diámetro de la vaina del nervio óptico en adultos

saludables Neiva 2019 [Internet]. Neiva: Universidad Surcolombiana; 2019 [citado 12 May 2023]. Disponible en: [https://repositoriousco.co/bitstream/123456789/1323/TH\\_0037.pdf](https://repositoriousco.co/bitstream/123456789/1323/TH_0037.pdf)

7. Maude RR, Hossain MA, Hassan MU, Osbourne S, Abu-Sayeed KL, Karim MR, et al. Transorbital sonographic evaluation of normal optic nerve sheath diameter in healthy volunteers in Bangladesh. *Plos One*. 2013;8(12):e81013

8. Schroeder C, Katsanos AH, Richter D, Tsvigoulis G, Gold R, Krogias C. Quantification of optic nerve sheath diameter by transorbital sonography: a systematic review and metaanalysis. *J Neuroimaging*. 2020;30(2):165-74

9. Ebisike PI, Habib SG, Hassan S, Suwaid MA, Hikima MS, Saleh MK, et al. Transorbital sonographic measurement of optic nerve sheath diameter among HIV-Positive patients in Northwestern Nigeria. *Niger J Clin Pract*. 2019;22(11):1570-75

10. Romagnuolo L, Tayal V, Tomaszewski C, Saunders T, Norton HJ. Optic nerve sheath diameter does not change with patient position. *Am J Emerg Med*. 2005;23(5):686-8

11. Chen H, Ding GS, Zhao YC, Yu RG, Zhou JX. Ultrasound measurement of optic nerve diameter and optic nerve sheath diameter in healthy Chinese adults. *BMC Neurology*. 2015;15(7):106

12. Kim DH, Jun JS, Kim R. Ultrasonographic measurement of the optic nerve sheath diameter and its association with eyeball transverse diameter in 585 healthy volunteers. *Sci Rep*. 2017;7(1):15906

13. Bidur KC, Thapa A. Study of optic nerve sheath diameter in normal nepalese adults using ultrasound. *BJHS*. 2018;3(1):357

14. Wang L, Feng L, Yao Y, Deng F, Wang Y, Feng J, et al. Ultrasonographic evaluation of optic nerve sheath diameter among healthy Chinese adults. *Ultrasound Med Biol*. 2016;42(3):683-88

15. Cardim D, Czosnyka M, Chandrapatham K, Badenes R, Bertuccio A, Noto AD, et al. Effects of age and sex on optic nerve sheath diameter in healthy volunteers and patients with traumatic brain injury. *Front Neurol*. 2020;11(1):764

16. Chandrapatham K, Cardim D, Czosnyka M,

Bertuccio A, Di-Noto A, Corradi F, et al. Variability of sex and age in a cohort of healthy volunteers. *Acta Neurochir Suppl.* 2021;131(1):121-4