

Presentaciones de casos

Empleo del plasma rico en plaquetas en el tratamiento del pie diabético. Reporte de un caso

Use of Platelet Rich Plasma in the Treatment of Diabetic Foot. Case Report

Enrique Ramón Rodríguez Reyes¹  Alberto Sánchez Garrido¹  Elsy Labrada González¹ 

¹ Universidad Regional Autónoma de Los Andes, Ambato, Ecuador

Cómo citar este artículo:

Resumen

El pie diabético es una de las complicaciones más graves de la diabetes mellitus. Una alternativa para su tratamiento es la utilización del plasma rico en plaquetas por su capacidad para estimular la angiogénesis, la proliferación celular y la síntesis de colágeno. Se presenta el caso de una paciente de sexo femenino, de 60 años, con antecedentes médicos de diabetes mellitus tipo 2 diagnosticada hacía 15 años, que sufrió una herida punzante en la región de la planta del pie. Luego de un año de tratamiento sin mejoría de la úlcera se decidió aplicar terapia con plasma rico en plaquetas y se obtuvo la curación en un periodo aproximado de 8 semanas. El plasma rico en plaquetas representa una terapia emergente y prometedora para el tratamiento del pie diabético. El caso clínico presentado muestra los resultados positivos en la cicatrización de úlceras y la mejora la calidad de vida de los pacientes con la utilización de este procedimiento.

Palabras clave: diabetes mellitus, pie diabético, plasma rico en plaquetas, úlcera

Abstract

Diabetic foot is one of the most serious complications of diabetes mellitus. An alternative for its treatment is the use of platelet-rich plasma due to its ability to stimulate angiogenesis, cell proliferation and collagen synthesis. The case of a 60-year-old female patient with a medical history of type 2 diabetes mellitus diagnosed 15 years ago, who suffered a puncture wound in the region of the sole of the foot, is presented. After a year of treatment without improvement in the ulcer, it was decided to apply platelet-rich plasma therapy and healing was achieved in a period of approximately 8 weeks. Platelet-rich plasma represents an emerging and promising therapy for the treatment of diabetic foot. The clinical case presented shows the positive results in the healing of ulcers and improves the quality of life of patients with the use of this procedure.

Key words: diabetes mellitus, diabetic foot, platelet-rich plasma, sore

Recibido: 2024-03-25 16:57:49

Aprobado: 2024-09-04 15:33:08

Correspondencia: Enrique Ramón Rodríguez Reyes. Universidad Regional Autónoma de Los Andes. Ambato. Ecuador. yuleydialcaide77@gmail.com

Introducción

La diabetes mellitus es una enfermedad crónica de elevada incidencia a nivel mundial, con repercusiones multisistémicas, dentro de las que se destaca el pie diabético, como una de sus complicaciones más graves. Esta entidad tiene una prevalencia estimada entre el 2 y el 10 %. Es considerada en la actualidad un gran problema de salud debido a su carácter incapacitante para el paciente y con la aparición de graves consecuencias entre las que se destacan: la gangrena, la sepsis, y en casos extremos, las amputaciones.⁽¹⁾

Dada la complejidad y gravedad de este padecimiento, se han inquirido novedosas opciones terapéuticas para mejorar la cicatrización y prevenir complicaciones mayores con el fin de proporcionar alternativas al cuidado de las úlceras crónicas. Una de ellas es el plasma rico en plaquetas (PRP) que ha demostrado ser eficaz en el tratamiento de múltiples afecciones en diferentes especialidades médicas, dada su capacidad para estimular la angiogénesis, la proliferación celular y la síntesis de colágeno, el PRP ha ganado interés como una variante terapéutica en la cicatrización de heridas.⁽²⁾

El PRP se obtiene a partir de una muestra de sangre del paciente, que se somete a un proceso de centrifugación para separar sus componentes. La muestra de sangre se divide en tres capas: glóbulos rojos, glóbulos blancos y plaquetas. La capa que contiene las plaquetas concentradas se recolecta para obtener el PRP. El plasma rico en plaquetas resultante tiene una concentración de plaquetas varias veces mayor que la sangre circulante normal.⁽²⁾

Las plaquetas son células sanguíneas cruciales en el proceso de coagulación. Además de su función en la detención del sangrado, contienen una amplia variedad de factores de crecimiento y proteínas bioactivas que desempeñan un papel importante en la reparación y regeneración de tejidos. Al liberar estos factores de crecimiento en el área dañada, las plaquetas estimulan la proliferación celular, la formación de nuevos vasos sanguíneos y la producción de matriz extracelular, lo que contribuye al proceso de curación.⁽³⁾

El PRP ha encontrado aplicaciones en disímiles áreas de la medicina, entre las que se incluyen:

- En ortopedia: el tratamiento de lesiones

musculares, tendinosas, ligamentosas y en procedimientos de cirugía ortopédica para acelerar la cicatrización y promover la regeneración de tejidos.

- En dermatología y medicina estética: se utiliza para el rejuvenecimiento de la piel, el tratamiento de cicatrices, arrugas, alopecia y otras afecciones cutáneas.
- En odontología: se aplica en procedimientos de implantología dental, cirugía oral y periodoncia para mejorar la cicatrización y el proceso de reparación de tejidos.
- En medicina deportiva: se usa para acelerar la recuperación de los atletas lesionados y su reincorporación a la actividad física.⁽⁴⁾

La evidencia científica sobre la eficacia del PRP en el tratamiento de las úlceras del pie diabético es prometedora, así lo afirman algunos autores. Por tal motivo se realiza el presente trabajo con el objetivo de presentar el caso clínico de una paciente con pie diabético crónico tratado con plasma rico en plaqueta. En este reporte se muestran resultados positivos en la cicatrización de úlceras y la mejora de la calidad de vida de la paciente.

Presentación del caso

Se presenta el caso de una paciente de sexo femenino, de 60 años de edad, con antecedentes médicos personales de diabetes mellitus tipo 2 diagnosticada desde hacía 15 años, que se controlaba con medicación vía oral. También tenía antecedentes de hipertensión arterial de larga duración, controlada con medicación. La paciente sufrió una herida punzante en la región de la planta del pie. A partir de ese momento inició tratamiento con antibióticos, por un largo periodo de tiempo, sin mostrar una mejoría definitiva de la lesión. Luego de un año y medio de reiterados tratamientos, con resultados poco favorables, asistió a la consulta del Servicio de Traumatología y Ortopedia, donde se interrogó y examinó.

Al examen físico, se observó la presencia del arto grueso del pie derecho, tumefacto, de consistencia firme, con cambios importantes en la coloración de la piel y con limitación de los movimientos. Hacia la región plantar lateral presentó lesión ulcerada por sus características de larga evolución, con secreción de material purulento, fétido, que al explorarlo con una pinza seguía un trayecto, al parecer de tipo fistuloso

que se bifurcaba siguiendo dos trayectos, uno hacia las profundidades de los tejidos de la planta del pie y un segundo trayecto, que

continuaba en dirección medial y afloraba en la superficie de la piel a nivel del espacio interdigital entre el primer y segundo dedos. (Fig. 1).

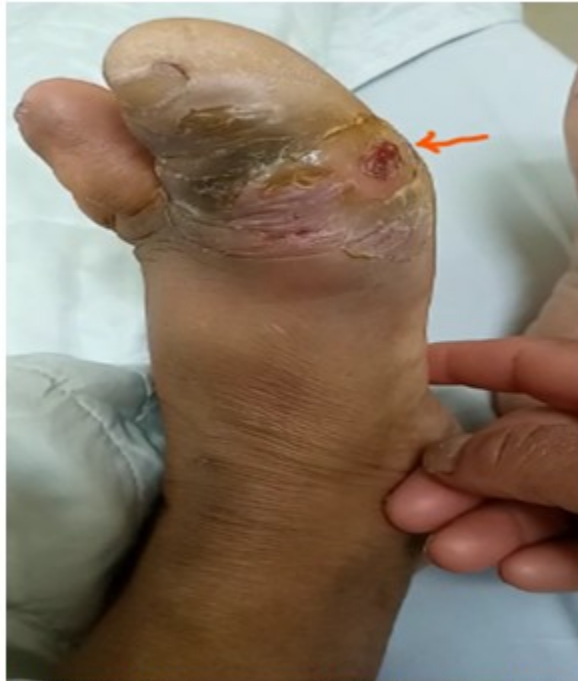

Fig. 1. Estado del artejo grueso, con lesión ulcerada, tumefacción, cambios de coloración y estado descamativo de la piel

En virtud de la ausencia de respuesta al tratamiento convencional, la gravedad y la incapacidad que provocaba a la paciente y para evitar un tratamiento radical mediante la amputación del artejo, se propuso el uso del PRP como opción terapéutica adicional en un intento

más por conservar la anatomía y la función del pie. Previa necrectomía y desbridamiento de todo el tejido y material desvitalizado y excéresis del trayecto fistuloso se comprobó clínica y radiográficamente que la infección no interesaba al esqueleto. (Fig. 2).

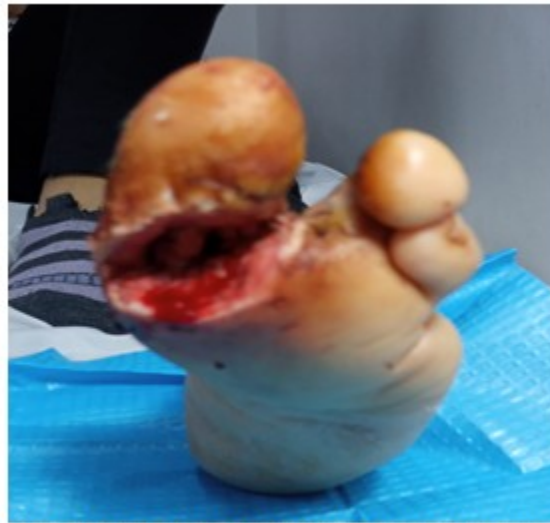

Fig. 2. Estado del artejo luego de realizar necrectomía hasta retirar todo el tejido desvitalizado

Se obtuvieron muestras de sangre de la paciente, que se procesaron en condiciones de extrema asepsia mediante centrifugación para obtener el PRP.

Para iniciar el tratamiento, pasaron varios días, pues fue necesario realizar limpieza quirúrgica en reiteradas ocasiones y esperar la acción de los antibióticos, pues en condiciones de sepsis no es factible realizar el procedimiento y es imposible que haya regeneración tisular. Bajo medidas asépticas, se inyectó el PRP en el lecho del déficit tisular, alrededor de los bordes y en el tejido de granulación. Además, se aplicó una gasa impregnada con PRP en la superficie de la úlcera y se cubrió con un vendaje estéril. El procedimiento se repitió una vez por semana durante 6 semanas.

A lo largo del tratamiento con PRP, se observó una reducción gradual del tamaño del defecto tisular, la paciente fue recobrando función y sensibilidad, así como, se constató una mejora en el aspecto del tejido de granulación. A las 6 semanas ya había disminuido su tamaño de forma considerable y se había formado una nueva epidermis en los bordes de la herida.

Después de 8 semanas de tratamiento con PRP, se había cerrado por completo y la piel había recuperado su integridad. Se logró la cicatrización completa de la lesión sin complicaciones adicionales y sin necesidad de llegar a la amputación del dedo comprometido, además, la paciente no presentó efectos secundarios significativos asociados con el tratamiento con PRP. (Fig. 3).

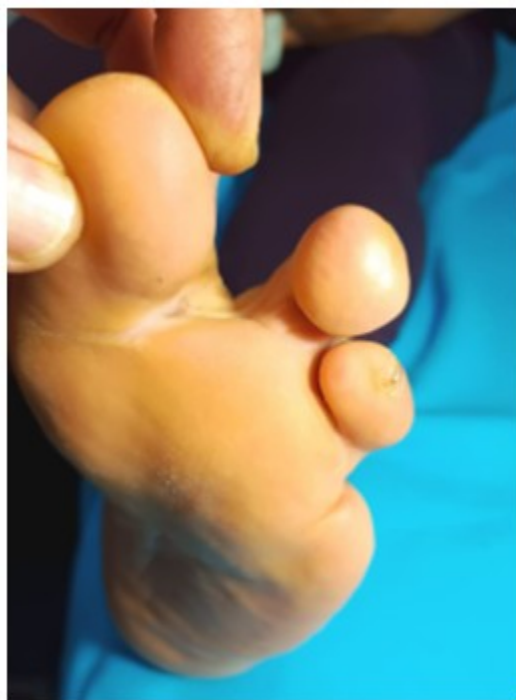


Fig. 3. Estado del artejo luego de ocho semanas de iniciado el tratamiento

Discusión

El pie diabético es una complicación grave e incapacitante que se produce generalmente debido a un control glucémico inadecuado asociado a neuropatía subyacente, enfermedad vascular periférica, cuidado insuficiente de los pies e infección secundaria por traumatismos. Para su manejo existen en la actualidad múltiples opciones terapéuticas que van desde estrategias no invasivas como: apósitos para heridas, equivalentes de piel humana, descarga de presión, yeso de contacto total, oxígeno hiperbárico sistémico, terapia con larvas, antibióticos, terapia celular y el uso de factores de crecimiento tópicos hasta terapias invasivas como el desbridamiento, la angioplastia, el injerto de piel y la amputación.⁽⁵⁾

El empleo de factores de crecimiento, en especial los derivados de plaquetas, se han venido estudiando ya hace algunos años con aplicaciones en diferentes ramas de la medicina. Se ha observado que el PRP contiene concentraciones elevadas de factores de crecimiento, como el factor de crecimiento derivado de plaquetas (PDGF), el factor de crecimiento transformante beta (TGF- β) y el factor de crecimiento endotelial vascular (VEGF), así como, moléculas de adhesión como la fibrina,

la fibronectina y la hialenina que son fundamentales en la promoción de la angiogénesis, la proliferación celular y la síntesis de colágeno. Estos mecanismos de acción pueden explicar el efecto positivo del PRP en la cicatrización y la regeneración tisular en el pie diabético.

El PRP tiene la propiedad de ser autólogo porque se utiliza la propia sangre del paciente, lo que minimiza el riesgo de rechazo o infecciones, lo que a su vez garantiza la seguridad del paciente, además de que resulta ser una terapia de fácil aplicación, pues es un procedimiento relativamente simple y rápido.^(6,7)

El uso del plasma rico en plaquetas en el tratamiento del pie diabético ha mostrado resultados alentadores en diversos casos clínicos que así lo confirmaron. *Kunder* y cols.⁽⁸⁾ en una revisión sistemática aseveran que es útil como tratamiento de curación del pie diabético cuando se usa más de una vez porque resulta más eficaz que otros tratamientos estándares.

Otros autores como, *Platini* y cols.⁽⁹⁾ también encontraron resultados similares, afirman que en comparación con el tratamiento convencional la aplicación del plasma rico en plaquetas mejoró la cicatrización de la herida en pacientes con

úlceras del pie diabético, acortó el tiempo de curación, la duración de la estancia hospitalaria y la tasa de amputación.

Otros estudios además han evaluado la propiedad antibacteriana del plasma rico en plaquetas porque demuestra que contiene una variedad de proteínas antibacterianas, que le posibilitan acción contra gérmenes como: *Staphylococcus epidermidis*, *Escherichia coli*, *Klebsiella pneumoniae* y *Staphylococcus aureus* resistente a meticilina, y actúan de forma sinérgica con algunos antimicrobianos.^(10,11)

En el caso clínico presentado, una paciente con una úlcera crónica en el pie, experimentó una notable mejoría en la cicatrización después de recibir tratamiento con PRP. Durante el seguimiento, se observó una reducción significativa en el tamaño de la úlcera, una mejora en la vascularización local y una disminución del dolor. Estos resultados respaldan la eficacia potencial del PRP como una terapia prometedora para acelerar la cicatrización en el pie diabético.

Aunque estos son tratamientos prometedores que brindan esperanza a una de las complicaciones más temidas de la diabetes mellitus y, sobre todo, evitan la necesidad de la amputación de una extremidad, es valioso mencionar que la prioridad sigue siendo prevenir esta complicación desde la educación del paciente, el control estricto de la glicemia, la adherencia al tratamiento y el cuidado precoz.

El plasma rico en plaquetas representa una terapia emergente y prometedora para el tratamiento del pie diabético. El caso clínico presentado muestra resultados positivos en la cicatrización de úlceras y la mejora de la calidad de vida de la paciente.

Conflictos de intereses:

Los autores declaran la no existencia de conflictos de intereses relacionados con el estudio.

Roles de autoría:

1. Conceptualización: Enrique Ramón Rodríguez Reyes, Alberto Sánchez Garrido, Elsy Labrada González.

2. Curación de datos: Enrique Ramón Rodríguez Reyes, Alberto Sánchez Garrido.

3. Adquisición de fondos: Enrique Ramón Rodríguez Reyes, Alberto Sánchez Garrido, Elsy Labrada González.

4. Investigación: Enrique Ramón Rodríguez Reyes, Alberto Sánchez Garrido, Elsy Labrada González.

5. Metodología: Enrique Ramón Rodríguez Reyes, Alberto Sánchez Garrido, Elsy Labrada González.

6. Administración del proyecto: Enrique Ramón Rodríguez Reyes.

7. Recursos: Enrique Ramón Rodríguez Reyes.

8. Supervisión: Enrique Ramón Rodríguez Reyes.

9. Validación - Verificación: Enrique Ramón Rodríguez Reyes, Alberto Sánchez Garrido, Elsy Labrada González.

10. Visualización: Enrique Ramón Rodríguez Reyes, Alberto Sánchez Garrido, Elsy Labrada González.

11. Redacción - borrador original: Enrique Ramón Rodríguez Reyes, Alberto Sánchez Garrido, Elsy Labrada González.

12. Redacción - revisión y edición: Enrique Ramón Rodríguez Reyes, Alberto Sánchez Garrido, Elsy Labrada González.

REFERENCIAS BIBLIOGRÁFICAS

1. Pérez Y, Rodríguez R, Dueñas Y. Perfil epidemiológico de pacientes atendidos en la consulta de pie diabético. Rev Cubana Angiol Cir Vasc [Internet]. 2023 [citado 4 May 2024];24(1):[aprox. 10p]. Disponible en: https://scielo.sld.cu/scielo.php?script=sci_arttext&pid=S1682-00372023000100004&lng=es

2. Fernández ND, Calderón MR, Burgoa DD. Beneficios del plasma rico en plaquetas en el tratamiento de las úlceras crónicas por pie diabético. Rev Méd La Paz [Internet]. 2023 [citado 14 Feb 2024];29(2):[aprox. 7p]. Disponible en: https://www.scielo.org.bo/scielo.php?script=sci_arttext&pid=S1726-89582023000200086&lng=es

3. Orellano P, Torres M, Colombo A, Lamela N, Saliwonczyk D, Berro M, et al. Experiencia con el

uso de plasma rico en plaquetas autólogo en el tratamiento de las úlceras del pie diabético. *Rev Méd Urug* [Internet]. 2021 [citado 6 Nov 2023];37(3):[aprox. 10p]. Disponible en: https://www.scielo.edu.uy/scielo.php?script=sci_arttext&pid=S1688-03902021000301201&lng=es

4. Raja JM, Maturana MA, Kayali S, Khouzam A, Efeovbokhan N. Diabetic foot ulcer: A comprehensive review of pathophysiology and management modalities. *World J Clin Cases*. 2023;11(8):1684-93

5. Martínez R, Montano E, de Armas G, Pérez D. Aplicación de la terapia regenerativa en la enfermedad arterial periférica y el pie diabético isquémico. *Rev Cubana Angiol Cir Vasc* [Internet]. 2019 [citado 6 Nov 2023];20(2):[aprox. 12p]. Disponible en: https://scielo.sld.cu/scielo.php?script=sci_arttext&pid=S1682-00372019000200004&lng=es

6. Malekpour N, Shafiee A, Mirmohseni A, Besharat S. Evaluation of the efficacy of platelet-rich plasma on healing of clean diabetic foot ulcers: A randomized clinical trial in Tehran, Iran. *Diabetes Metab Syndr*. 2021;15(2):621-6

7. Jaseem M, Alungal S, Dhiyaneswaran H, Shamsudeen J. Effectiveness of autologous PRP therapy in chronic nonhealing ulcer: A 2-year retrospective descriptive study. *J Family Med Prim Care*. 2020;9(6):2818-22

8. Kunder V, Sharma KC, Rizvi Z, Soubelet R, Duchar M. The Use of Platelet-Rich Plasma in the Treatment of Diabetic Foot Ulcers: A Scoping Review. *Cureus*. 2023;15(8):e43452

9. Platini H, Amartya K, Maulana S, Moradha P, Layud W, Jeremis JA, et al. The Potential of Autologous Platelet-Rich Plasma Gel for Diabetic Foot Ulcer Care Among Older Adults: A Systematic Review and Meta-Analysis. *Ther Clin Risk Manag*. 2024;20(2):21-37

10. OuYang H, Tang Y, Yang F, Ren X, Yang J, Cao H, et al. Platelet-rich plasma for the treatment of diabetic foot ulcer: a systematic review. *Front Endocrinol*. 2023;14(2):56081

11. Izzo P, De Intinis C, Molle M, Polistena A, Sibio S, Codacci M, et al. Case report: The use of PRP in the treatment of diabetic foot: case series and a review of the literature. *Front Endocrinol*. 2023;14(2):86907