

Presentaciones de casos

Meningioma de localización lumbar en un paciente con virus de inmunodeficiencia humana

Meningioma of Lumbar Localization in a Patient with Human Immunodeficiency Virus

Jorge Luis Acevedo Cardoso¹ Yoniel Suárez Guerrero² Samuel Sánchez Sánchez²

¹ Hospital General Universitario Dr. Gustavo Aldereguía Lima, Cienfuegos, Cienfuegos, Cuba, CP: 55100

² Universidad de Ciencias Médicas, Cienfuegos, Cienfuegos, Cuba, CP: 55100

Cómo citar este artículo:

Resumen

Los meningiomas de cauda equina son neoplasias de origen mesodérmico y generalmente de comportamiento benigno. Se originan a partir de las células meningoeliales que componen las vellosidades aracnoideas. Se presenta el caso de un paciente de 37 años con dolor lumbar de un año de evolución, al examen físico se constató disminución de la fuerza muscular e hipoestesia en miembros inferiores. En la resonancia magnética nuclear se observó imagen redondeada isointensa dentro del canal medular a nivel de L2. En el chequeo preoperatorio se le realizó examen de virus de inmunodeficiencia humana el cual resultó positivo. Se comenzó tratamiento antirretroviral y seis meses después se practicó la cirugía. La biopsia informó un meningioma meningoelial. La evolución del paciente fue favorable. El objetivo del presente trabajo es describir la presentación de dicho tumor en un paciente con diagnóstico de virus de inmunodeficiencia humana.

Palabras clave: meningioma, diagnóstico por imagen, imagen por resonancia magnética, VIH

Abstract

Cauda equine meningiomas are neoplasms of mesodermal origin and generally of benign behavior. They originate from the meningoelial cells that make up the arachnoid villi. A case of a 37 year old patient with low back pain of one year of evolution is presented. On physical examination there was decreased muscular strength and hypoesthesia in lower limbs. In nuclear magnetic resonance, a rounded isointense image was observed within the medullar canal at L2 level. At preoperative checkup the human immunodeficiency virus test was positive. Antiretroviral treatment was started and after six months, surgery was performed, the biopsy reported a meningoelial meningioma. The evolution of the patient was favorable. The aim of the present study is to describe this tumor presentation in a patient diagnosed with human immunodeficiency virus.

Key words: meningioma, diagnostic imaging, magnetic resonance imaging, HIV

Recibido: 2016-09-13 14:03:24

Aprobado: 2017-03-07 09:45:47

Correspondencia: Jorge Luis Acevedo Cardoso. Hospital General Universitario Dr. Gustavo Aldereguía Lima. medsgy941021@ucm.cfg.sld.cu

INTRODUCCIÓN

Los meningiomas del canal raquídeo son neoplasias de origen mesodérmico y generalmente de comportamiento benigno. Se originan a partir de las células meningoteliales que componen las vellosidades aracnoideas y se clasifican como intradurales-extramedulares. Macroscópicamente son tumores sólidos de consistencia firme, bien delimitados, aunque no encapsulados que crecen dentro del espacio intradural. Histológicamente se pueden encontrar cualquiera de los subtipos histológicos definidos.¹⁻⁵

Las series publicadas establecen que son cinco veces más frecuentes en mujeres y más de tres cuartas partes de los pacientes se encuentran por encima de los 40 años. Un 80 % de los meningiomas de la médula se localizan a nivel de la columna dorsal o torácica, un 16 % a nivel cervical, incluyendo al foramen magnum, y un 4 % a nivel lumbo-sacro. El factor de riesgo que más prevalece es la neurofibromatosis tipo II.⁶

La localización lumbar de los meningiomas es rara, basta analizar que los tumores del sistema nervioso central representan el 1 % del total de tumores reportados cada año, aproximadamente el 10 % de ellos se localizan en la médula espinal y de ellos solo el 15 % tienen un comportamiento intradural-extramedular. Ni en Cuba ni en Cienfuegos existen estadísticas que permitan precisar la incidencia de esta patología.⁷

Se asistió en el Hospital General Universitario Dr. Gustavo Aldereguía Lima de Cienfuegos a un paciente con un meningioma lumbar y que además tenía un diagnóstico de virus de inmunodeficiencia humana (VIH). En la literatura científica cubana no se reporta ningún caso con estas particularidades.

La presentación de este reporte constituye un medio de profundización en el tema, es a su vez un punto de partida para el desarrollo de polémicas. El comportamiento de las patologías y lo poco frecuente de la localización, así como las posibles complicaciones que se pudieran encontrar hacen interesante el caso.

El objetivo de este trabajo es describir la presentación de un meningioma de localización lumbar en un paciente con diagnóstico de virus de inmunodeficiencia humana.

PRESENTACIÓN DEL CASO

Se presenta el caso de un paciente de 37 años que acudió a consulta de neurocirugía por presentar desde hacía un año intenso dolor en ambos miembros inferiores con predominio del izquierdo, que se irradiaba hasta el primer dedo del pie con evolución por crisis de difícil manejo. Refirió ser fumador de una cajetilla de cigarros al día desde hacía 24 años, con antecedentes de hipertensión arterial crónica con tratamiento regular: captopril (25mg) 1 tableta cada 8 horas. Sin antecedentes patológicos familiares de relevancia. Al examen físico presentó disminución de la fuerza muscular e hipoestesia en ambos miembros inferiores con predominio del lado izquierdo.

Se indicó resonancia magnética nuclear (RMN), en la que se observó imagen redondeada isoíntensa en secuencias de T1 y T2 con dimensiones de 16,27 x 15,40 x 14,99 mm, que ocupaba el canal medular a nivel de L2 y se encontraba desplazando las raíces nerviosas en dicho segmento, no se observó erosión de las vértebras en relación con la lesión, ni signos radiológicos de inflamación. La secuencia de mielograma mostró interrupción del flujo del LCR a nivel de la lesión y el diagnóstico más probable fue tumor de la cola de caballo. (Figura 1).

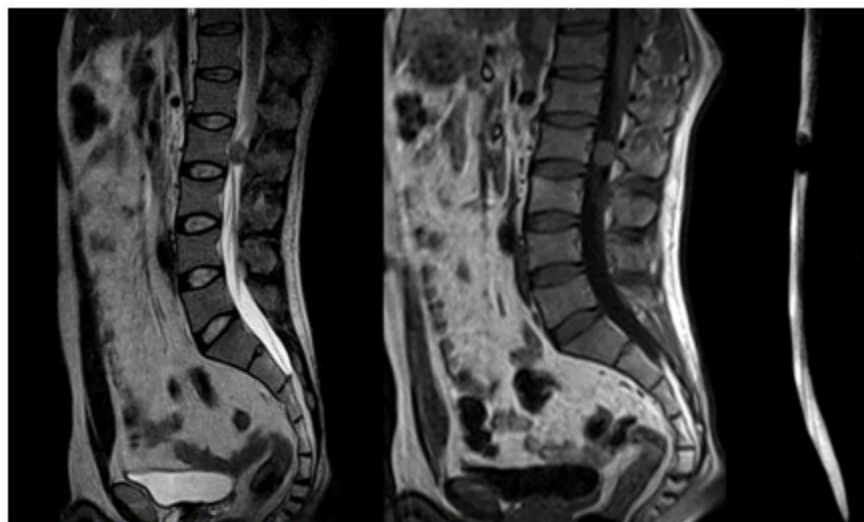


Figura 1. RMN vista sagital de T2, T1 y mielografía. Se observa imagen redondeada isointensa en secuencias de T1 y T2 con dimensiones de 16,27 x 15,40 x 14,99 mm, que ocupa el canal medular a nivel de L2 y se encuentra desplazando las raíces nerviosas en dicho segmento, no se observa erosión de las vértebras en relación con la lesión, ni signos radiológicos de inflamación. La secuencia de mielograma muestra interrupción del flujo del LCR a nivel de la lesión

Se decidió realizar cirugía y se indicó chequeo preoperatorio con resultado positivo al examen del virus de inmunodeficiencia humana.

Se siguió por el área de salud a la que pertenece, donde se realizó un nuevo examen rápido de VIH,

Western Blot y conteo de CD4. Se comenzó tratamiento antirretroviral. Seis meses después, previo chequeo y conteo de CD4 superior a 200µg, ingresó para realizar tratamiento quirúrgico definitivo. (Tabla 1).

Tabla 1. Resultados de complementarios preoperatorios realizados al segundo ingreso

Grupo y factor	A+
Hemoglobina	12, 0g/l
Hematocrito	0,39
Eritrosedimentación	5 mm/s
Leucocitos	5,5x10 ⁹ /L
Segmentados	0,62
Eosinófilos	0,1
Linfocitos	0,37
Creatinina	85 mmol/l
Ácido úrico	180 mmol/l
Glucemia	4,3 mmol/l
Tiempo de sangrado	1:30 min
Tiempo de coagulación	7:30 min
Electrocardiograma (ECG)	Sin alteraciones
Serología VDRL (por sus siglas en inglés)	Negativa
VIH	Positivo
Antígeno hepatitis B	Negativo
Anticuerpo hepatitis C	Negativo

Técnica quirúrgica: con el paciente colocado en posición de plegaria mahometana modificada, se realizó asepsia y antisepsia, se colocaron paños estériles. Se planeó una incisión dorsal media desde D12 a L4, que se delimitó con comprobación radiológica y se procedió a incisión definitiva, se practicó desinserción de la musculatura paravertebral de manera estándar y se efectuó esqueletización y laminectomía del arco vertebral de L2. Se ejecutó durotomía y se visualizó una lesión que guardaba relación con raíces nerviosas a ese nivel, encapsulada, de color negro, se procedió con rizotomía, cauterizando en ambos extremos de la raíz y se realizó exéresis total de la lesión. Se realizó cierre dural, cierre por planos y se colocó drenaje de la herida. En el acto quirúrgico se siguieron todos los protocolos establecidos para la cirugía de pacientes con diagnóstico de VIH. Se envió la muestra a anatomía patológica para que fuera analizada. (Figura 2).

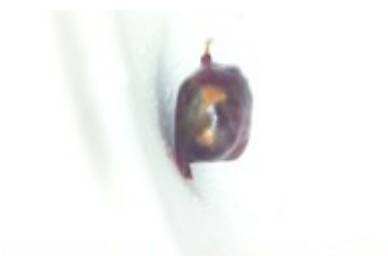

Figura 2. Se observa lesión de bordes bien definidos encapsulada de color negro

La biopsia informó la presencia de un meningioma meningotelial (lesión bien encapsulada, exéresis adecuada).

No tuvo complicaciones en el acto quirúrgico ni postoperatorio, y cinco días después fue dado de alta. Se comenzó con tratamiento rehabilitador en la fase aguda y se trasladó a Servicio de Rehabilitación en el Centro Especializado Ambulatorio Mártires de Girón donde culminó el tratamiento. Se siguió en consulta externa de neurocirugía del hospital, donde se apreció una buena recuperación de la cirugía, un año después de operado no presenta síntomas ni signos del tumor.

DISCUSIÓN

En el caso que se presenta se asistió a un paciente de color de piel blanca, de 37 años, sin embargo, la literatura recoge que los meningiomas intramedulares son más frecuentes en individuos mayores de 40 años, en el sexo femenino en una relación 5 a 1 y en individuos de color de piel negra. Cabe destacar que en la literatura revisada se encontró que la frecuencia de aparición de estos tumores es mucho más alta en la mujer, correspondiendo a estas entre el 75 y el 80 % de los casos reportados en la mayoría de las series estudiadas. Frecuentemente se relaciona a la neurofibromatosis tipo II como riesgo de desarrollar este tumor, este paciente no tuvo antecedentes de esta patología, ni criterios diagnósticos de ella.⁸⁻¹⁰

Típicamente los meningiomas espinales no se adhieren a la piamadre, lo que hace que estos sean tributarios de un abordaje quirúrgico más agresivo lo cual permite la curación total en una gran cantidad de los pacientes tratados.^{1,3}

Como ya se mencionó en la revisión de la literatura reflejada en la introducción, los meningiomas representan del 25 al 46 % de los tumores del sistema nervioso central, sin embargo, la incidencia de estos en la médula espinal es mucho menor. A este nivel los meningiomas son más frecuentes en región torácica (80 %), le siguen en la cervical (16 %) y luego lumbo-sacra (4 %). En la RMN el paciente presentó una masa a nivel de L2 en el plano axial que se proyectaba postero-lateral en concordancia con la mayoría de los estudios donde cerca del 75 % de estos tumores tienen ubicación antero o postero-lateral.^{7,11}

Dicho paciente presentó una historia de dolor lumbar crónico, de un año de evolución e irradiación radicular. Al examen físico presentó disminución de la fuerza muscular e hipoestesia en ambos miembros inferiores con predominio izquierdo. Estudios previos han señalado la evolución clínica de esta patología como insidiosa, el tiempo medio transcurrido entre el comienzo de los síntomas y el diagnóstico fue de dos años. El dolor es el síntoma más frecuente, se presenta hasta en el 50 % de los casos. Es más frecuente de características axiales pero en ocasiones se comporta como una radiculopatía. En la génesis del dolor interviene la compresión dural y la hiperproteorraquia secundaria a la obstrucción del LCR (signo de Froin).²

En la mayoría de las series publicadas la pérdida de fuerza suele ser el signo clínico que continúa

a la sintomatología dolorosa. En esta fase coexisten síntomas sensitivos, mayormente en forma de parestesias e hipoestesis distales al nivel lesional. En un plano axial del canal medular, dado la localización antero-lateral de la mayoría de los meningiomas intrarraquídeos y a su crecimiento intradural, la forma de presentación clínica más frecuente en el momento del diagnóstico es como un síndrome de Brown-Sequard o de hemisección medular. Este no fue el caso, la accesibilidad de los servicios médicos en Cuba permitió el diagnóstico precoz en consulta especializada de neurocirugía.¹²

El diagnóstico de esta enfermedad se apoya en medios diagnósticos imagenológicos como rayos X simple, tomografía axial computarizada (TAC), RMN y mielografía. La radiografía simple tiene interés topográfico y al tratarse de una exploración realizada habitualmente en Atención Primaria, se buscan detalles que pueden sugerir un diagnóstico de lesión en el canal medular. Aunque estos hallazgos solo se presentan en un 10 % de los pacientes, se podría encontrar la erosión de un pedículo ("vértebra tuerta"), hiperostosis en el canal, ensanchamiento de la distancia inter-pedicular, con ampliación del foramen neural y, con mucha menos frecuencia cifosis, escoliosis o distorsión de las estructuras para-espinales.¹³

El diagnóstico diferencial se hace difícil pues el dolor de tipo ciatálgico es indistinguible del causado por una patología discal. Desde el punto de vista radiológico el diferencial más frecuente de los meningiomas intrarraquídeos se debe establecer, por su localización intradural-extramedular, con los schwannomas y neurofibromas. En los schwannomas la presencia de cambios quísticos es más frecuente, y en estos y los neurofibromas, la edad de presentación es más temprana, la proporción entre sexos se iguala, pueden aparecer en cualquier segmento raquídeo y la clínica de inicio más frecuente es la sintomatología radicular. Tienden además a realizarse de forma más intensa con el contraste y a prolongarse, "escapando" del raquis, por el foramen radicular correspondiente. Les falta siempre el dato de la "cola dural" y no presentan calcificaciones. A nivel de la cola de caballo puede resultar más difícil su diagnóstico diferencial, pero aquí la presencia de meningiomas es mucho menos frecuente.^{14,15}

El tratamiento de los meningiomas

intrarraquídeos es eminentemente quirúrgico, y se ha de tener presente que se inicia desde el momento en que se comienza a preparar al paciente para la cirugía. Como parte del chequeo preoperatorio a este paciente se le realizó un examen de VIH con resultado positivo. Este caso contribuye a ilustrar la importancia del chequeo preoperatorio para cualquier cirugía, donde no solo se valora el estado general del paciente sino que constituye además, una medida de bioprotección para el personal de salud.

El hallazgo de la nueva patología determinó se aplazara la intervención para realizar un adecuado seguimiento por la Atención Primaria. Con el paciente se siguieron las pautas establecidas por el Programa Nacional de Control del VIH/Sida. Tras revisar la literatura científica disponible hasta la fecha no se han encontrado datos sobre una asociación entre los meningiomas intrarraquídeos y el VIH.¹⁰

Seis meses después, previo nuevo chequeo y conteo de CD4 superior a 200µg, ingresó para tratamiento quirúrgico definitivo. El añadido de padecer de VIH elevó el riesgo quirúrgico del paciente, como tal se hizo profilaxis de la infección mediante antibioterapia y antirretrovirales. Se tuvieron en cuenta también la profilaxis del tromboembolismo venoso y el marcaje con Rx simple del nivel de la lesión. La técnica quirúrgica consistió en una laminectomía de L2, durotomía y exéresis total del tumor. La resección subtotal está indicada cuando existe riesgo muy elevado de dañar las estructuras a ese nivel, sin embargo cuando se realiza esta práctica suelen suceder recidivas. La pieza fue enviada a anatomía patológica que informó un meningioma meningotelial con lesión bien encapsulada.

La literatura recoge como posibles complicaciones: pérdida neurológica postoperatoria, fístula de LCR, dehiscencia de herida o infecciones superficiales, hasta en un 5 % de los reportes. El paciente no presentó ninguna de esas complicaciones. Como ya se hizo mención el caso se siguió en consulta externa de la Institución, donde se apreció una buena recuperación de la cirugía, un año después de operado no presenta síntomas ni signos del tumor.¹⁶⁻¹⁸

REFERENCIAS BIBLIOGRÁFICAS

1. Pardo G, León H, Silva S, Guitiérrez FG, Alfonso

- E, González L, et al. Meningioma dorsal en el embarazo. Rev Cubana Obstet Ginecol [revista en Internet]. 2009 [citado 23 Ene 2017];35(2):[aprox. 10p]. Disponible en: http://scielo.sld.cu/scielo.php?script=sci_arttext&pid=S0138-600X2009000200003
2. Gil JL. Meningiomas intrarraquídeos. En: Campos J, Vaquero J. Tumores Raquimedulares. España: Grupo de Neuro-oncología de la Sociedad Española de Neurocirugía; 2010
3. Guevara A, Goyenechea F. Meningioma dorsal con mecanismo de enclavamiento tumoral. Rev Cubana Cir. 1974;13(3):1-10
4. Parisi JE, Mena H, Scheithauer BW. CNS tumors (excluding pituitary, PNET, and embryonal tumors). En: Nelson JS. Principles and practice of Neuropathology. 2nd. ed. New York: Oxford University Press; 2003
5. Beatriz M, López S, Scheithauer BW. Histopathology of brain tumors. En: Kaye AH, Laws ER. Brain tumors: An encyclopedic approach. 4th. ed. London: Elsevier; 2012
6. Pierre FL, Listrat A, Rigoard P, Wager M. Management of Cauda Equina Tumors. Quiñones-Hinojosa A. Philadelphia: Elsevier; 2012
7. Yonekawa Y, Marugg R. Intradural Tumors. En: Boos N, Aebi M. Spinal Disorders Fundamentals of Diagnosis and Treatment. Berlin: Springer; 2008: p. 220-50
8. Rhines LD, Groves MD. Tumors of the spinal cord and intradural space. En: DeMonte F, Gilbert MR, Mahajan A, McCutcheon IE. Tumors of the Brain and Spine. New York: Springer; 2007: p. 50-89
9. Funes HC, Bosch RC. Tratado de Oncología. Barcelona: Permanyer; 2009
10. Walker DG. Immunology of brain tumors and implications for immunotherapy. En: Kaye AH, Laws ER. Brain tumors: An encyclopedic approach. 3rd. ed. London: Elsevier; 2012
11. Vaquero J. 50 casos clínicos en neurocirugía oncológica. Barcelona: Permanyer; 2007
12. Johnson JN, Green BA. Intradural Tumors. En: Herkowitz HN, Garfin SR, Eismont FJ, Bell GR, Balderston RA. Rothman-Simeone The Spine. Philadelphia: Elsevier; 2011: p. 524
13. Fast A, Goldsher D. Navigating the adult spine: bridging clinical practice and neuroradiology. New York: Demos Medical Publishing; 2007
14. Skyme AD, Selmon GPF, Apthorp L. Common Spinal Disorders Explained. London: Remedica; 2005
15. Winn HR. Youmans Neurological Surgery. Philadelphia: Elsevier; 2012
16. Klekamp J, Samii M. Surgery of Spinal Tumors. Berlin: Springer; 2007
17. Calvosa G, Dubois G. Rehabilitation in the dynamic stabilization of the lumbosacral spine. Berlin: Springer; 2008
18. Vaccaro AR, Regan JJ, Crawford AH, Benzel EC, Anderson DG. Complications of Pediatric and Adult Spinal Surgery. New York: Marcel Dekker; 2004