

Presentaciones de casos

## Osteocondromatosis sinovial: a propósito de un caso

### Synovial Osteo-chondromatosis: in Regards with a Case

Dianarelys Villafuerte Delgado<sup>1</sup> Mercy Guadalupe Heras Heras<sup>1</sup> Félix González Pérez<sup>1</sup>

<sup>1</sup> Hospital General Universitario Dr. Gustavo Aldereguía Lima, Cienfuegos, Cienfuegos, Cuba, CP: 55100

#### Cómo citar este artículo:

---

#### Resumen

La condromatosis sinovial es una lesión benigna, poco frecuente y de localización generalmente monoarticular de la membrana sinovial. Afecta a uno de cada 100.000 habitantes. Es 2 veces más frecuente en hombres, y daña fundamentalmente a grandes articulaciones: rodilla (70 %), cadera (20 %) y hombro (19 %). Los estudios imagenológicos son imprescindibles para poder realizar su diagnóstico. Se presenta el caso de un paciente de 20 años, que luego de realizar ejercicios físicos sistemáticos comenzó con aumento de volumen y limitación de movimientos a nivel del hombro izquierdo, acudió al ortopédico y se le impuso tratamiento luego de examen físico y de realizar estudios imagenológicos. Se presenta el caso porque constituye una entidad rara, en la que los estudios por imágenes juegan un rol importante para el diagnóstico y su ulterior tratamiento.

**Palabras clave:** condromatosis sinovial, diagnóstico por imagen, tratamiento, adulto joven, hombre

#### Abstract

Synovial chondromatosis is a benign, infrequent lesion with a generally synovial membrane mono-articular location. It affects one in every 100,000 inhabitants. It is 2 times more frequent in men, and mainly affects large joints: knee (70 %), hip (20 %) and shoulder (19 %). Imaging studies are essential for diagnosis. A case of 20 year old patient is presented who after performing systematic physical exercises began with left shoulder volume increased and limited movement; he consulted the orthopedic and was prescribed treatment after physical examination and imaging studies. The case is presented because it is an infrequent medical entity in which imaging studies have a vital role for the diagnosis and posterior treatment.

**Key words:** chondromatosis sinovia, diagnostic imaging, therapy, young adult, men

---

**Recibido:** 2017-01-03 10:26:23

**Aprobado:** 2017-10-12 10:44:59

**Correspondencia:** Dianarelys Villafuerte Delgado. Hospital General Universitario Dr. Gustavo Aldereguía Lima. Cienfuegos. [diana.villafuerte@gal.sld.cu](mailto:diana.villafuerte@gal.sld.cu)

## INTRODUCCIÓN

La condromatosis sinovial es una metaplasia benigna de la membrana sinovial que fue descrita por Jaffe en 1949. Afecta a uno de cada 100.000 habitantes y es 2 veces más frecuente en hombres. Surge entre los 30-50 años y daña fundamentalmente a grandes articulaciones: rodilla (70 %), cadera (20 %) y hombro (19 %).<sup>1</sup>

Su etiología es desconocida, aunque se ha asociado a mutaciones cromosómicas (p21.3 y 12q13) que afectarían a las proteínas. Se presenta de forma monoarticular, y las formas poliarticulares representan un 10 % de los casos, estas últimas suelen ser secundarias a procesos degenerativos, traumatismos, artritis o enfermedades neurológicas.<sup>2</sup>

Está caracterizada por la formación metaplásica de múltiples nódulos cartilagosos dentro del tejido conectivo de la membrana sinovial de las articulaciones, vainas tendinosas o bursas. Los nódulos pueden ser pediculados y en algunas ocasiones pueden desprenderse y quedar como cuerpos libres en el espacio articular. Estos nódulos se pueden nutrir del líquido articular y aumentar de tamaño.<sup>3</sup>

La condromatosis puede ser primaria o secundaria, esta última debida fundamentalmente a cambios artrósicos o traumáticos. Los signos radiográficos son muy característicos si los cuerpos libres están calcificados (osteocondromatosis), siendo difícil su interpretación si son radiotransparentes (condromatosis).<sup>3,4</sup>

Se caracterizan por:

- Primaria: presencia de múltiples cuerpos redondeados de igual forma y tamaño, con grado variable de calcificación. Se observa en hombres adultos entre la tercera y quinta décadas de la vida.
- Secundaria: se asocia de manera general con la presencia de artrosis, pero también con otras patologías que condicionan lesiones a nivel del cartílago (artritis, traumatismos, osteocondritis disecante). Los cuerpos cartilagosos en general presentan distintos tamaños y son menos numerosos, presentan aspecto reactivo, con anillos concéntricos de crecimiento y calcificaciones en forma de anillos.<sup>4</sup>

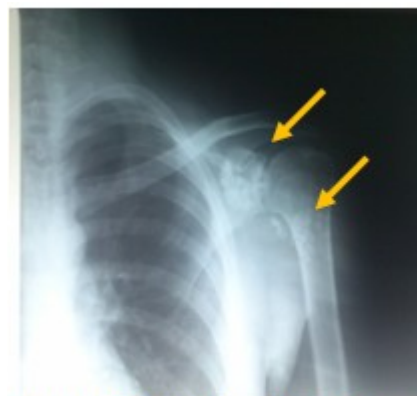La entidad se presenta como el inicio gradual de dolor monoarticular y rigidez. Si se permite que continúe puede resultar en disminución de la amplitud de movimientos, los derrames, crepitación, inflamación y eventual bloqueo de la articulación.

La transformación maligna hacia condrosarcoma sinovial es muy poco frecuente, sin embargo, existen algunos reportes en la literatura, la mayoría de ellos en la articulación de la rodilla.<sup>3,5</sup>

Se presenta el caso porque constituye una entidad rara, en la que los estudios imagenológicos juegan un rol importante para el diagnóstico y su ulterior tratamiento.

## PRESENTACIÓN DEL CASO

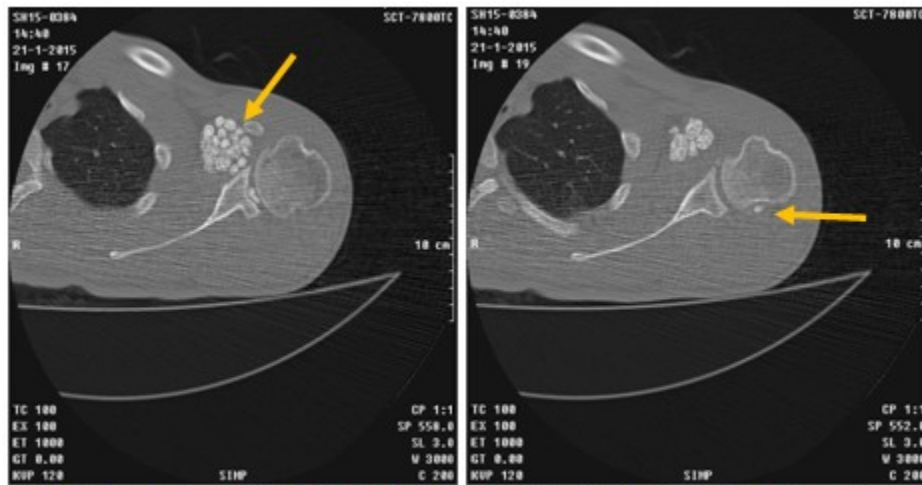
Se trata de un paciente de sexo masculino, de 20 años, que luego de realizar ejercicios físicos sistemáticos comenzó con aumento de volumen y limitación de movimientos a nivel del hombro izquierdo, acudió al ortopédico y se le realizó examen físico y rayos X del hombro, que mostraron múltiples pequeños cuerpos libres opacos en la proyección de la articulación glenohumeral y subhumeral. (Figura 1).



**Figura 1.** Radiografía simple del hombro izquierdo

Además se realizó tomografía computarizada (TC) donde se observaron numerosas imágenes hiperdensas redondeadas en relación con cuerpos cartilagosos en posición anterior y posterior a la articulación escápulo-humeral izquierda, cavidad glenoidea y posición subhumeral, en mayor número en la primera.

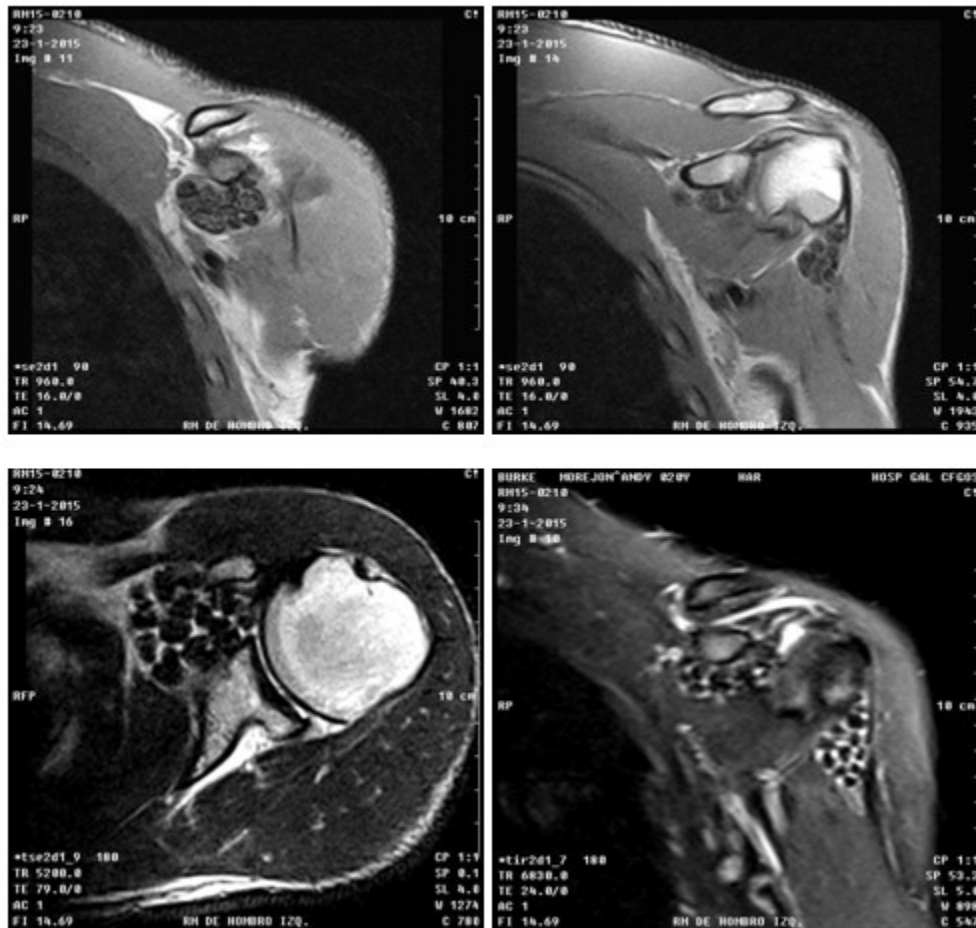
(Figura 2).



**Figura 2.** Imágenes de tomografía que mostraron numerosas imágenes hiperdensas redondeadas en relación con cuerpos cartilagosos

Se le realizó además resonancia magnética que reveló derrame articular, tumefacción de las partes blandas y ausencia de señal en las

lesiones cartilagosas, descritas en estudios anteriores, y corroboradas por esta modalidad diagnóstica. (Figura 3).



**Figura 3.** Imágenes de resonancia magnética del paciente que muestran además derrame articular y tumefacción de las partes blandas

**DISCUSIÓN**

El diagnóstico de osteocondromatosis sinovial se realiza sobre la base del examen clínico-radiológico, los hallazgos de imagen dependen del grado de osificación que se ha producido.<sup>6</sup>

En el caso de pacientes con sospecha de lesión de partes blandas, la ecografía está considerada como la modalidad diagnóstica inicial.<sup>7,8</sup> Se recomiendan 6 áreas fundamentales para la exploración músculo-esquelética: mano/muñeca, codo, hombro, cadera, rodilla, tobillo y pie aunque con limitación para detectar nódulos cartilaginosos (loose bodies).<sup>9</sup> En los estudios ecográficos se puede apreciar una masa heterogénea que contiene focos hiperecoicos que representan los cuerpos condrales, pudiendo presentar sombra posterior, dependiendo del grado de calcificación.<sup>4</sup>

La realización de la radiografía simple es de vital importancia, aunque se debe tener presente que

en el 30 % de los casos los nódulos no son vistos cuando no están calcificados, asimismo la radiografía no es sensible para detectar cambios tempranos de la membrana sinovial, apreciándose solo disminución del espacio articular.<sup>6,7</sup>

Las calcificaciones pueden seguir un patrón trabecular o heterogéneo y alcanzar un tamaño variable, de hasta varios centímetros.<sup>8</sup>

Los signos radiográficos directos consisten en la presencia de cuerpos extraños intraarticulares calcificados de tamaño variable, más o menos numerosos. Los signos indirectos son menos evidentes: erosiones óseas por la hipertrofia sinovial, aumento de la interlínea articular por la interposición de cuerpos extraños o artrosis que se inicia con pérdidas de cartílago.<sup>9</sup>

La mejor forma de ver los cuerpos libres intraarticulares es con la realización de tomografía computarizada (TC) ya que detectan,

incluso, los nódulos no calcificados, que no son visibles en la radiografía simple.

La TC se utiliza para visualizar la localización precisa de los cuerpos osteocartilaginosos, y de esa forma realizar la planificación operatoria.<sup>6,10</sup>

La TC puede mostrar pequeñas masas en la sinovial, cuya densidad es similar a la del músculo esquelético y permite evidenciar erosiones antes de que resulten aparentes en las placas simples.<sup>7,11</sup>

La resonancia magnética (RM) confirma el diagnóstico en la mayoría de los casos y permite evaluar el grado de deterioro articular, detecta la presencia de los nódulos, el aumento del líquido sinovial, la membrana inflamada y la presencia de erosiones óseas. La RM muestra masas intrarticulares heterogéneas con hiposeñal en T1 e hiperseñal en T2.<sup>10,12</sup>

La resonancia magnética permite el diagnóstico diferencial con las sinovitis y localiza la presencia de cuerpos extraños desarrollados eventualmente en las bolsas serosas contiguas.

En la RM, los nódulos de cartílago hialino presentan una baja intensidad de señal en las secuencias ponderadas T1 y una alta intensidad de señal en las ponderadas en T2, debido a su elevado contenido acuoso, pero las áreas de calcificación u osificación proporcionan una baja señal en ambas secuencias. En fases avanzadas de la enfermedad, las articulaciones pueden mostrar osteopenia y además cambios degenerativos secundarios. La condromatosis sinovial extraarticular presenta calcificaciones de los nódulos con mayor frecuencia (39 %), que pueden tener cierta ordenación lineal a lo largo de la vaina tendinosa y provocar erosiones corticales en la cuarta parte de los casos.<sup>11,13,14</sup>

El tratamiento de la condromatosis sinovial en el hombro consiste en extracción de cuerpos libres (ya sea mediante cirugía abierta o artroscópica) y sinovectomía en las recidivas.<sup>1</sup> La artrografía está indicada ante una sospecha clínica sin cuerpos calcificados, permite una evaluación completa de la articulación y la evacuación completa de los nódulos con una morbilidad mínima y una recuperación funcional precoz.

Los estudios imagenológicos son de vital importancia en el diagnóstico preciso de la osteocondromatosis sinovial, su interpretación, así como la exploración clínica en cuanto

anamnesis y examen físico del paciente llevan a la toma de la conducta quirúrgica para la resolución del cuadro presente.

## REFERENCIAS BIBLIOGRÁFICAS

1. Jiménez A, Zurera M, Santos FJ, Pérez S. Tratamiento artroscópico de la condromatosis sinovial, una inusual causa de omalgia. *Reumatol Clin.* 2014;10(6):416-7
2. Amorós JM, López B. Condromatosis sinovial del hombro. *Rev Esp Cir Ortop Traumatol.* 2003;47(1):60-3
3. Álvarez de Eulate R, de Miguel N, Nates E, Larrazabal JL, del Cura I, Eguidazu E. Artropatías de hombro: Hallazgos de imagen. *SERAM [Internet]. Granada: Sociedad Europea de Cardiología; 2012 [citado 27 Ene 2017]. Disponible en: [http://posterng.netkey.at/esr/viewing/index.php?module=viewing\\_poster&task=viewsection&ti=365121](http://posterng.netkey.at/esr/viewing/index.php?module=viewing_poster&task=viewsection&ti=365121)*
4. Stroe A, Martínez S, Castaño LM, Aldea J, Bayona I, Laffite OD. Condromatosis sinovial-espectro de hallazgos por imagen. *SERAM [Internet]. Burgos: Sociedad Europea de Cardiología; 2012 [citado 27 Ene 2017]. Disponible en: <http://www.elsevier.es/en-revista-radiologia-119-congresos-32-congreso-nacional-de-la-10-sesion-presentaciones-electronicas-educativas-musculo-esqueletico-985-comunicacion-condromatosis-sinovial-espectro-hallazgos-por-10131>*
5. Montelongo EA, Zamora A, Trujillo P, Hernández IE, Morones JA. Condromatosis sinovial de hombro benigna de comportamiento agresivo. Reporte de un caso y revisión de la bibliografía. *Rev Sanid Milit Mex.* 2015;69(4):336-41
6. Jacob G, Echeverría E, Anahí MJ, Navas MJ, Alí N, Redlfi A, et al. Condromatosis sinovial de hombro. A propósito de un caso. *FAARDIT [Internet]. Tucumán: XIII Congreso Internacional de Diagnóstico por Imágenes; 2015 [citado 23 Feb 2017]. Disponible en: [http://congreso.faardit.org.ar/uploads/2015/poster/2015\\_734\\_PE\\_Musculosqueletico.pdf](http://congreso.faardit.org.ar/uploads/2015/poster/2015_734_PE_Musculosqueletico.pdf)*
7. Noebauer IM, Weber MA, Lalam RK, Trattng S, Bohndorf K, Vanhoenacker F, et al. Soft Tissue Tumors in Adults: ESSR-Approved Guidelines for

Diagnostic Imaging. Seminars in Musculoskeletal Radiology. 2015;19(5):475-82

8. Carra BJ, Bui-Mansfield LT, O'Brien SD, Chen DC. Sonography of musculoskeletal soft-tissue masses: techniques, pearls, and pitfalls. Am J Roentgenol. 2014;202(6):1281-90

9. Klauser AS, Tagliafico A, Allen GM, Boutry N, Campbell R, Court-Payen M, et al. Clinical indications for musculoskeletal ultrasound: a Delphi-based consensus paper of the European Society of Musculoskeletal Radiology. Eur Radiol. 2012;22(5):1140-8

10. Ticianelli CR, Trippia CR, Trippia CH, Sales MF, Miranda CR. Synovial chondromatosis of the shoulder: imaging findings. Radiol Bras. 2014;47(1):38-42

11. Pazos AE, Ruiz A, Pecharromán I, Casares S, Alloza M, Valbuena E, et al. Masas intraarticulares en imagen. SERAM [Internet].

Granada: Sociedad Europea de Cardiología; 2014 [citado 27 Ene 2017]. Disponible en: [http://posterng.netkey.at/esr/viewing/index.php?module=viewing\\_poster&task=viewsection&pi=123996&ti=414343&searchkey](http://posterng.netkey.at/esr/viewing/index.php?module=viewing_poster&task=viewsection&pi=123996&ti=414343&searchkey)

12. Núñez Y, Eisman M, García MD, Ejido EL. Atlas de los principales hallazgos por RM en la patología de la rodilla. SERAM [Internet]. Granada: Sociedad Europea de Cardiología; 2014 [citado 27 Ene 2017]. Disponible en: [http://posterng.netkey.at/esr/viewing/index.php?module=viewing\\_poster&task=viewsection&pi=124393&ti=409371&searchkey](http://posterng.netkey.at/esr/viewing/index.php?module=viewing_poster&task=viewsection&pi=124393&ti=409371&searchkey)

13. Mancilla L. Condromatosis sinovial del hombro. Rev Med Hered. 2007;18(3):1-10

14. Rodríguez A, Martínez A, Ríos A, Méndez C, Soler RA. Articular and periarticular tumors: differential diagnosis using magnetic resonance imaging. Radiología. 2012;54(1):21-44