


## INFORME DE CASO

### Enfermedad de Kawasaki. Presentación de dos casos

#### Kawasaki disease. Presentation of two cases

#### Doença de Kawasaki. Apresentação de dois casos

Kenly Armas-Esquivarosa 

Hospital General Docente de Placetas. Villa Clara, Cuba.

Para la correspondencia: [alexmtnez74@gmail.com](mailto:alexmtnez74@gmail.com)

Recibido: 15 de julio de 2021

Aprobado: 21 de octubre de 2021

### RESUMEN

La enfermedad de Kawasaki es una condición médica poco frecuente. Los niños pequeños son los más afectados y las complicaciones cardiovasculares de la enfermedad son las más temidas. Se describieron en este artículo dos casos diagnosticados en el servicio de Pediatría del Hospital General Docente de Placetas, Villa Clara. Ambos pacientes, preescolares, presentaron síntomas comunes, como: fiebre de más de 5 días, adenopatías, conjuntivitis no supurativa, edemas del dorso de las manos y pies, lengua aframbuesada y *rash*. Los elementos clínicos fueron, una vez más, la piedra angular para el diagnóstico. Ambos pacientes evolucionaron favorablemente al tratamiento empleado y no desarrollaron formas graves, ni secuelas de la enfermedad.

**Palabras clave:** enfermedad de Kawasaki; niños; síndrome linfático mucocutáneo

### RESUMO

### ABSTRACT

Kawasaki disease is a rare medical condition. Young children are the most affected and the cardiovascular complications of the disease are feared the most. Two cases diagnosed in the pediatric service of the Hospital General Docente de Placetas, Villa Clara, were described in this article. Both patients, preschoolers, presented common symptoms, such as: fever for more than 5 days, lymphadenopathy, non-suppurative conjunctivitis, edema of the back of the hands and feet, a strawberry tongue and rash. The clinical elements were, once again, the cornerstone for the diagnosis. Both patients evolved favorably to the treatment used and did not develop serious forms or sequelae of the disease.

**Keywords:** Kawasaki disease; kids; mucocutaneous lymphatic syndrome



A doença de Kawasaki é uma condição médica rara. As crianças pequenas são as mais afetadas e as complicações cardiovasculares da doença são as mais temidas. Neste artigo foram descritos dois casos diagnosticados no Serviço de Pediatria do Hospital General Docente Universitario de Placetas, Villa Clara. Ambos os pacientes, pré-escolares, apresentavam sintomas comuns, como: febre há mais de 5 dias, linfadenopatia, conjuntivite não supurativa,

edema de dorso de mãos e pés, língua ramificada e erupção cutânea. Os elementos clínicos foram, mais uma vez, a pedra angular para o diagnóstico. Ambos os pacientes evoluíram favoravelmente ao tratamento utilizado e não desenvolveram formas graves ou sequelas da doença.

**Palavras-chave:** doença de Kawasaki; crianças; síndrome linfático mucocutânea

#### Cómo citar este artículo:

Armas-Esquiros K. Enfermedad de Kawasaki. Presentación de dos casos. Rev Inf Cient [Internet]. 2021 [citado día mes año]; 100(6):e3605. Disponible en: <http://www.revinfcientifica.sld.cu/index.php/ric/article/view/3605>

## INTRODUCCIÓN

La enfermedad de Kawasaki (EK) es una arteritis aguda febril con repercusión sistémica y evolución autolimitada.<sup>(1)</sup> Es conocida formalmente como síndrome linfático mucocutáneo, debido a que produce manifestaciones mucocutáneas en el 90 % de los casos y poliarteritis nudosa infantil.<sup>(2,3)</sup> Se clasifica según las características patológicas como una vasculitis de mediano calibre<sup>(1)</sup>, de etiología aún desconocida. Representa la vasculitis de mayor prevalencia en pediatría, luego de la púrpura de Henoch-Schönlein y constituye la causa más común de enfermedad coronaria adquirida en niños<sup>(3,4,5)</sup>, causando aneurismas de las coronarias en el 25 % de los casos.<sup>(6)</sup>

La enfermedad de Kawasaki es prevalente en niños menores de 5 años, aunque afecta principalmente a lactantes y niños pequeños.<sup>(7)</sup> Se puede presentar en todas las personas independientemente del color de la piel, pero es más común en la población japonesa.<sup>(7)</sup> La incidencia en este país ha ido en aumento hasta situarse en 330 cada 100 000 niños menores de 5 años<sup>(7)</sup>; seguido por Corea y Taiwán con 113 y 69 por cada 100 000, respectivamente.

La EK tiene estacionalidad, por ejemplo, en Estados Unidos la mayoría de los casos reportados son en invierno, a diferencia de Japón que reporta los picos estacionales en enero y julio. La incidencia en Estados Unidos oscila entre 6 a 15 casos por 100 000 niños; mientras que en el continente europeo promedian anualmente de 4 a 5 casos por 100 000 niños. España reporta una de las incidencias mayores en este continente (8/100 000).<sup>(6)</sup> En América del Sur; Argentina, es de 4 casos cada 100 000 consultas<sup>(4)</sup>, sin embargo, en Chile la tasa de incidencia fue mayor entre 2001 y 2011 con 8,7 por 100 000 habitantes y se incrementa significativamente durante esos años.<sup>(5)</sup> En el Reino Unido se observa una tendencia similar a España de 8,4 por 100 000.<sup>(8)</sup>

En los últimos años se han incrementado los casos, sobre todo en Asia, Norteamérica y Europa, donde la epidemiología de la enfermedad ha sido bien descrita<sup>(2)</sup>, no obstante, a pesar de ser menor la incidencia en Latinoamérica, la aparición de casos aislados denota que las enfermedades no respetan



límites geográficos, por eso, conocerla es la mejor herramienta para diagnosticarla y frenar sus complicaciones.

En Cuba no se registra esta enfermedad en los Anuarios Estadísticos de Salud Pública revisados desde 2011-2019, tampoco se han realizado muchas publicaciones sobre la misma y las presentaciones de casos clínicos al respecto han sido esporádicas y datan algunas de más de una década como las realizadas en el 2010 y 2011.<sup>(9,10)</sup> La más reciente fue realizada en 2017<sup>(1)</sup>, en Holguín, por lo que constituye una gran motivación: describir la presentación clínica de dos casos diagnosticados con esta enfermedad en el servicio de Pediatría del Hospital General Docente de Placetas, Villa Clara, para contribuir al diagnóstico oportuno de la EK, con más de 50 años de descubierta; ya que es una de las que menos se presenta en la cotidianidad.

Teniendo en cuenta, además, su reaparición asociada en los momentos actuales a otra tan peligrosa como es el SARS-CoV-2, provocando un síndrome inflamatorio multisistémico (SIM) y causando la muerte de muchos infantes. Diagnosticar y tratar precozmente esta enfermedad podría evitar complicaciones que pudiesen ser mortales.

## PRESENTACIÓN DE LOS CASOS

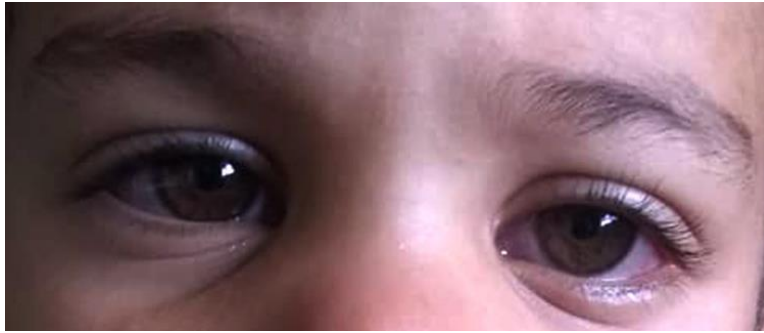### Caso 1

Paciente del sexo masculino, de 2 años de edad, piel mestiza, procedencia rural, con antecedentes de salud previos. Acudió al servicio de Urgencias de Pediatría refiriendo fiebre de 4 días de evolución que oscilaba entre 38-39,5 °C y adenopatías cervicales, interpretado en su área de salud como una adenitis cervical reactiva e indicándole tratamiento con amoxicilina vía oral. Al quinto día de la fiebre fue ingresado en el servicio de Misceláneas del hospital, manteniendo igual diagnóstico e iniciándose tratamiento con amoxicilina + sulbactam (trifamox) por vía endovenosa.

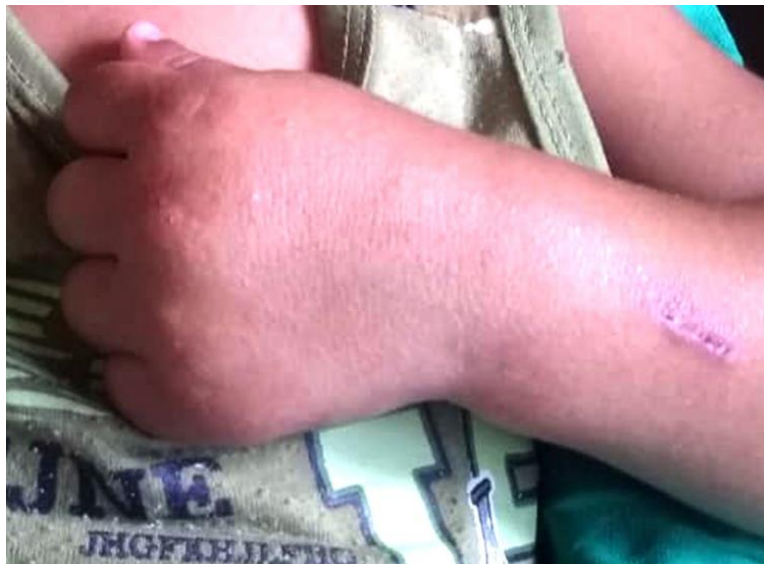El tercer día de ingreso se apreció al examen físico un exantema eritematopapuloso, fino, que comenzó en el tronco con distribución centrífuga; se constató, además, inyección conjuntival no supurativa bilateral (Figura 1), edema y exantema del dorso de las manos (Figura 2) y pies, lengua aframbuesada y labios fisurados (Figura 3), adenopatías cervicales bilaterales, la mayor con más de 1,5cm y dolor abdominal difuso en ocasiones, de alivio espontáneo acompañado de toma del estado general. Estableciéndose, entonces, el diagnóstico de enfermedad de Kawasaki.

Los exámenes de laboratorio realizados arrojaron los siguientes resultados: hemoglobina (Hb): 10,8 g/l; leucocitos:  $9,5 \times 10^9$  L; neutrófilos: 0,76 %; linfocitos: 0,22 %; eosinófilos: 0,02 %; cituria: albúmina: 0 g y leucocitos: 30 000; eritrosedimentación: 85 mm/h; conteo de plaquetas:  $245 \times 10^9$  L; glucemia: 4,9 mmol/L; colesterol: 4,2 mmol/L; triglicéridos: 2,2 mmol/L; creatinina: 40 ummol/L; alanina-aminotrasferasa (ALT o TGP): 16 UI; aspartato aminotransferasa (AST o TGO): 53 UI.

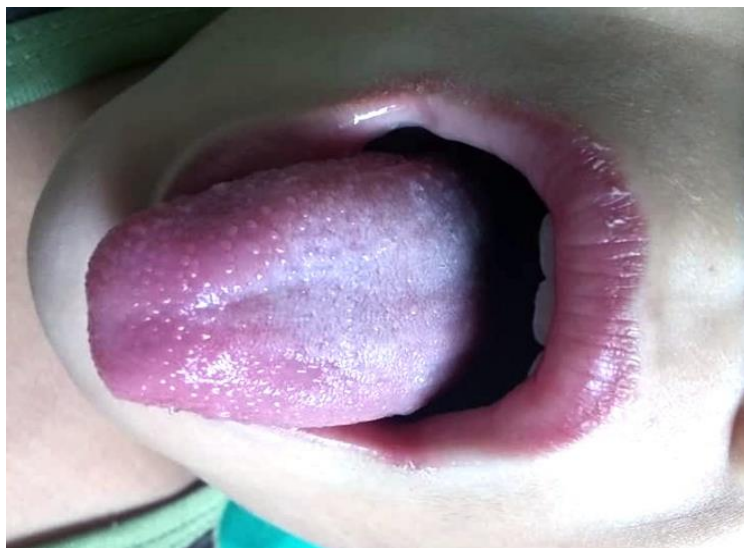



**Fig. 1.** Presencia de conjuntivitis bilateral no purulenta.



**Fig. 2.** Edema del dorso de la mano.



**Fig. 3.** Lengua aframbuesada y labios fisurados.

Ultrasonido abdominal: normal.

Radiografía de tórax: sin lesiones inflamatorias pleuropulmonares.

Ecocardiograma: se observaron cámaras cardíacas balanceadas, aparatos valvulares competentes, con precordio normal, pero con derrame laminar residual (Figura 4), función sistólica global y segmentaria conservada. SIV (septum interventricular): 5,5 mm; pared posterior: 6 mm; VID (ventrículo izquierdo diástole): 28 mm; VIS (ventrículo izquierdo sístole): 17 mm; FEVI (fracción de eyección de ventrículo izquierdo): 72 %; aorta abdominal pulsátil; patrón coronario impresionó normal.

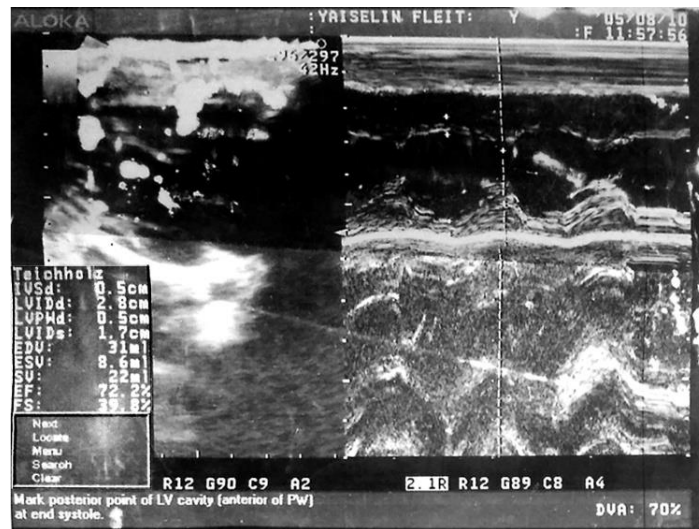


Fig. 4. Derrame pericárdico laminar residual.

Se ingresó al paciente en la sala de Terapia Intermedia del Hospital Pediátrico Universitario “José Luis Miranda” y se inició tratamiento con Intacglobín® endovenoso a una dosis de 2 g/kg de peso, dosis única, aspirina (tableta 100 mg) a 80 mg/kg/día por 20 días y omeprazol 1 mg/kg/día, (cápsula 20mg). Posteriormente, en menos de 24 horas, se observó la mejoría clínica con desaparición de la fiebre y el *rash*, mejor estado general, por lo que en 48 horas fue trasladado a la sala de Reumatología, donde estuvo aproximadamente 15 días con seguimiento también por Cardiología, constatándose al cabo de la primera quincena: ecocardiograma evolutivo normal, informando cámaras cardíacas balanceadas, aparatos valvulares competentes, con precordio normal sin derrame, función sistólica global y segmentaria conservada. SIV: 5,5 mm; pared posterior: 6 mm; VID: 27 mm; VIS: 16 mm; FEVI: 72 %; aorta abdominal pulsátil; patrón coronario impresionó normal.

Fue dado de alta a los 20 días de iniciado el cuadro solo con aspirina (tableta 81 mg) a una dosis de 4 mg/kg/día, reposo relativo con limitación de la actividad física intensa y seguimiento por ambas especialidades.

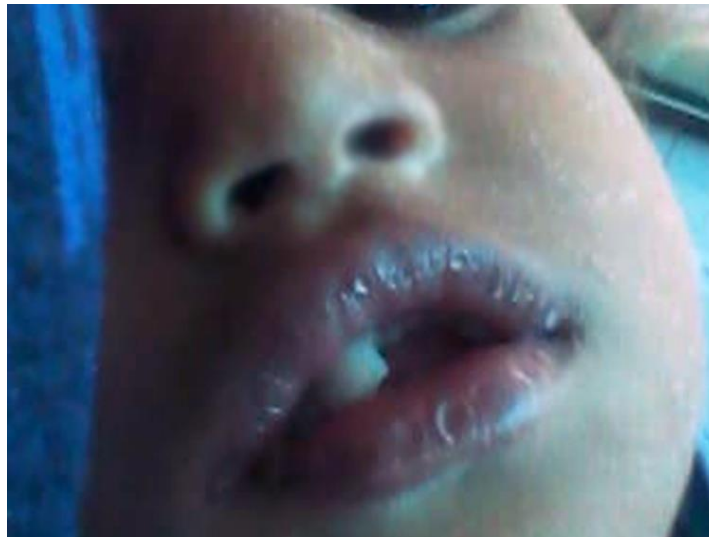
## Caso 2

Paciente femenina, mestiza, de 3 años de vida, de procedencia urbana, con antecedentes de salud. Se presentó al servicio de Urgencias del hospital en enero de 2021, con *rash* eritematopapuloso generalizado, pruriginoso, fino, acompañándose de febrícula desde el día anterior de 37,5 °C, por lo que

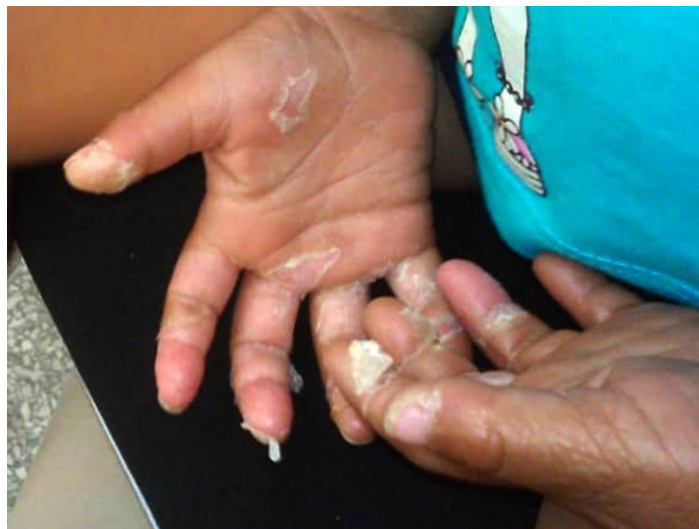

se ingresó con diagnóstico presuntivo de arbovirosis. A las 72 horas de estadía en el servicio apareció el dolor abdominal difuso, exudados amarillos en ambas amígdalas, fiebre persistente de 38-39 °C, el *rash* se tornó de aspecto escarlatiniforme, interpretándose entonces como una escarlatina y se inició tratamiento con ceftriaxona.

A pesar del antibiótico, continuó con los síntomas descritos y se adicionaron, además, la presencia de labios fisurados y edema de la cara (Figura 5); lengua aframbuesada; edemas de manos y pies; adenopatías cervicales, pequeñas, móviles y no dolorosas; abdomen ligeramente distendido; piel descamada en toda su extensión, fundamentalmente en manos (Figura 6), pies, cara, interglúteos y genitales; deposiciones pastosas ocasionales y fiebre de más de 5 días; elementos suficientes para diagnosticar una enfermedad de Kawasaki.



**Fig. 5.** Edema de cara con la piel descamada y labios agrietados.



**Fig. 6.** Manos y pies descamados.

Se corroboró, también, con los complementarios realizados: Hb: 10,8 g/l; leucocitos:  $13,1 \times 10^9$ ; neutrófilos: 0,80 %; linfocitos: 0,18 %; eosinófilos: 0,01 %; monocitos: 0,01 %; conteo de plaquetas:  $195 \times 10^9$ /L; coágulo retráctil; eritrosedimentación: 18 mm/h; cituria: leucocitos: 40 000; albúmina: ligeros vestigios.

Ecocardiograma: sin alteraciones.

Ultrasonido abdominal: normal.

Radiografía de abdomen simple: nada a señalar.

Proteinuria 24 h: 0 g; conteo de Addis: sin alteraciones; glucemia: 4,4 mmol/l; urea: 3,1 mmol/l; creatinina: 41  $\mu$ mol/L; urato: 172 mmol/l; TGP: 13 UI; TGO: 21 UI; albúmina: 31 g; creatin fosfocinasa: 191 U/ml; fosfatasa alcalina (FAL): 93 UI/L; lactato deshidrogenasa (LDH): 777 UI/L; proteínas totales: 79 g; reacción en cadena de la polimerasa (PCR): negativo; prueba TASO: negativa; hemocultivo I y II: negativos.

Inmediatamente se inició protocolo de tratamiento en la Unidad de Cuidados Intermedios en el mismo hospital, con Intacglobín® IV a 2 mg/kg de peso, dosis única (4 ½ frascos) y aspirina (tableta 81mg) a 80 mg/kg/día durante dos semanas.

La evolución satisfactoria de la paciente no se hizo esperar por lo que se disminuyó la dosis de aspirina paulatinamente y se le ofreció seguimiento por Reumatología y Cardiología con ecocardiograma evolutivo sin alteraciones.

## DISCUSIÓN DE LOS CASOS

La EK ha sido reportada en más de sesenta países a nivel mundial y se han publicado aproximadamente doce mil artículos.<sup>(5)</sup> Sin embargo, debido al polimorfismo de sus manifestaciones clínicas muchas veces es confundida con otras enfermedades retardando el diagnóstico y tratamiento tempranos de la misma y, precisamente, su importancia se debe a que el 15-25 % de los niños no tratados desarrollan anomalías coronarias que pueden conducir a infarto del miocardio, miocarditis, valvulitis, muerte súbita o enfermedad isquémica cardíaca.<sup>(11)</sup>

El comienzo de la enfermedad es abrupto; el primer signo es la fiebre elevada recurrente, no hay pródromo evidente. La fiebre persiste en una media de 6,5 días en los niños no tratados.<sup>(4)</sup>

El diagnóstico de EK se basa en un conjunto de criterios clínicos y no existe una prueba de laboratorio patognomónica que pueda confirmar la enfermedad. Los criterios clínicos que se han utilizado para diagnosticar EK en Japón difieren en cierta medida de los que la Asociación Americana del Corazón (AHA, por sus siglas en inglés) ofreció en 2004. La versión más reciente de los criterios de la AHA se publicó en 2017.<sup>(5)</sup>

Los criterios clínicos corresponden a la presencia de fiebre al menos de 5 días y, al menos, cuatro de los siguientes signos: inyección conjuntival bilateral (no exudativa); cambios en la mucosa de la orofaringe



(incluyendo faringitis, labios fisurados, eritematosos o secos y lengua en «fresa»); alteraciones en las extremidades, como edema o eritema de manos y/o pies, así como descamación usualmente de predominio periungueal; eritema polimorfo (pero no vesicular) y linfadenopatía cervical mayor de 1,5 cm y habitualmente única.

El término enfermedad Kawasaki atípico (KA) se utilizaba en los niños que tenían tres o cuatro, de los cinco criterios, más arteritis de las coronarias, lo que para algunos autores es una definición restrictiva, ya que se han encontrado pacientes con anomalías coronarias sin reunir los criterios clínicos, en los que el inicio temprano de un tratamiento apropiado evita o interrumpe el daño de las coronarias.<sup>(5)</sup> Sin embargo, en Congreso Interdisciplinario de Cardiología en Argentina se plantea que con más de 5 días de fiebre inexplicable, dos características de la enfermedad y la afectación coronaria es suficiente para plantear una forma atípica.<sup>(4)</sup>

Es por esto que la AHA determina que el diagnóstico de KA debe considerarse en cualquier niño con fiebre prolongada inexplicable, menos de cuatro criterios clínicos y hallazgos ecocardiográficos o de laboratorio compatibles.<sup>(5)</sup>

Los casos presentados tienen similitud clínico-epidemiológica, al examen físico y de laboratorio con los revisados en la literatura,<sup>(1,2,9,10,12)</sup> no obstante, cada caso en particular es una experiencia nueva, porque a pesar de estar bien descrita cada manifestación clínica, para llegar al diagnóstico son usados fundamentalmente los criterios clínicos, seguido de los hallazgos de laboratorio donde es común la trombocitosis, observada en otra investigación realizada por Marín E<sup>(12)</sup> (no así en los dos pacientes presentados en este estudio); elevación de reactantes de la fase aguda (eritrosedimentación, por ejemplo), de las transaminasas (que fueron encontrados también en esta investigación) al menos en el 50 % de los casos; coincidiendo con la literatura revisada donde estos son hallazgos frecuentes.<sup>(1,2,9,10)</sup>

En cuanto a las manifestaciones clínicas se apreciaron similitudes en ambos casos entre sí y en los revisados en la literatura como las manifestaciones gastrointestinales<sup>(11)</sup> (vómitos, diarreas y dolor abdominal) que se presenta en el 60 % de los pacientes, lo que coincide con esta investigación pues uno de los dos pacientes (50 %) presentó dolor abdominal. Ambos pacientes presentaron síntomas clásicos de la enfermedad como: fiebre de más de 5 días de evolución, lengua aframbuesada, edema del dorso de las manos y pies, adenopatía y *rash*; el cual fue diferente en cada paciente, lo que demuestra el polimorfismo del mismo y la conjuntivitis no supurativa bilateral presente solo en uno de los pacientes.

La afectación cardiovascular es la manifestación clínica más importante de la enfermedad. La miocarditis ocurre en la mayoría de los pacientes con EK aguda<sup>(11)</sup> y se manifiesta con una taquicardia desproporcionada y disfunción ventricular sistólica izquierda; incluso pueden llegar a un choque cardiogénico. Durante la fase aguda de la enfermedad también se produce pericarditis con un derrame pericárdico pequeño; observándose este hallazgo en uno de los pacientes afectados, lo que coincide una vez más con la literatura revisada y demuestra que la exploración ecocardiográfica es un elemento fundamental para el diagnóstico.





## CONSIDERACIONES FINALES

La mayoría de las investigaciones acerca de la enfermedad de Kawasaki se circunscriben a artículos científicos sobre la misma, pero son escasos los reportes de casos donde se muestran las diferentes formas de presentación, imágenes, tratamiento, que ayuden a identificar la enfermedad, por lo que a pesar de ser solo dos casos aislados, diagnosticados en un hospital municipal y con apenas ocho meses de diferencia entre uno y otro, demuestra que no es una enfermedad del pasado sino del presente, que ahora retoma su importancia asociado al SARS-CoV-2 agravando este virus y haciéndolo más letal.

Ambos pacientes evolucionaron satisfactoriamente al tratamiento empleado y no desarrollaron formas graves, ni secuelas de la enfermedad.

## REFERENCIAS BIBLIOGRÁFICAS

1. Urrutia Mora O, Cabrera Silot N, Torres Molina A, Durán Córdova D. Comportamiento clínico-epidemiológico de la Enfermedad de Kawasaki. Correo cient méd [Internet]. 2017 Jun [citado 20 May 2021]; 21(2):[aproximadamente 11 p.]. Disponible en: <https://www.medigraphic.com/cgi-bin/new/resumen.cgi?IDARTICULO=72525>
2. Santafé Troncoso G, Vaca Salazar CF, Villares Paredes PR. Enfermedad de Kawasaki: caso clínico. Cambios rev. méd. [Internet]. 2018 Ene [citado 20 May 2021]; 17(1):[aproximadamente 4 p.]. Disponible en: <https://fi-admin.bvsalud.org.bo/php/index>
3. Mejías Arens C, Sardí Ovares N, Salazar Campos N. Actualización de la Enfermedad de Kawasaki en población pediátrica. Rev Méd Sinerg [Internet]. 2020 Jun [citado 20 May 2021]; 5(6):[aproximadamente 89 p.]. Disponible en: <http://revistamedicasinergia.com/index.php/rms/article/view/389/867>
4. Bluro I. Enfermedad de Kawasaki: Consenso Interdisciplinario e Intersociedades. Guía Práctica Clínica. Rev Arg Card [Internet]. 2017 Nov [citado 20 May 2021]; 85(5):[aproximadamente 9 p.]. Disponible en: <https://www.sap.org.ar/uploads/consensos/enfermedad-de-kawasaki-consenso-interdisciplinario-e-intersociedades-gu-iacutea-pr-aacutectica-cl-iacutenica.pdf>
5. Cortés N, Maza F de La, Díaz J, Domínguez A, Bruna S, Velázquez A. Actualización de la Enfermedad de Kawasaki: Diagnóstico, estudio y tratamiento. Rev Ped Elec [Internet]. 2020 [citado 20 May 2021]; 17(1):[aproximadamente 10 p.]. Disponible en: <http://www.revistapediatria.cl/volumenes/2020/vol17num1/pdf/ACTUALIZACION%20EN%20ENFERMEDAD%20DE%20KAWASAKI%20DIAGNOSTICO%20ESTUDIO%20TRATAMIENTO.pdf>
6. Sánchez- Manubens J, Bou R, Prada F, Antón J. Enfermedad de Kawasaki [Internet]. Parc Taulí. Sabadell: Universidad Autónoma de Barcelona; 2020 [citado 21 May 2021]. Disponible en: [https://www.aeped.es/sites/default/files/documentos/19\\_kawasaki.pdf](https://www.aeped.es/sites/default/files/documentos/19_kawasaki.pdf)
7. Molina Jiménez V, Barquero Orias DE, Miranda Peña M. Impacto de la Enfermedad de Kawasaki en la población pediátrica Rev Méd Sinergia [Internet]. 2019 Ene [citado 21 May 2021]; 4(1): [aproximadamente 10 p.]. Disponible en: <https://revistamedicasinergia.com/index.php/rms/article/view/201>
8. Barrios Tascón A, Centeno Malfaz F, Rojo Sombrero H, Fernández-Cooke E, Sánchez-Manubens J, Pérez-Lescure J, *et al*. Consenso Nacional sobre el diagnóstico, tratamiento y seguimiento cardiológico



- de la Enfermedad de la Enfermedad de Kawasaki. An Ped (Barc) [Internet]. 2018 Sep [citado 21 May 2021]; 89(3):[aproximadamente 22 p.]. Disponible en: <https://www.analesdepediatria.org/es-consenso-nacional-sobre-diagnostico-tratamiento-articulo-S1695403318301516>
9. Fernández Couce G, García Cristia Y, Almanza Liranza Z, Acosta E, García García Enfermedad de Kawasaki: reporte de 3 casos. Rev Cubana Pediatr [Internet]. 2010 Jun [citado 21 May 2021]; 82(2):[aproximadamente 3 p.]. Disponible en: [http://scielo.sld.cu/scielo.php?script=sci\\_arttext&pid=S0034-75312010000200009](http://scielo.sld.cu/scielo.php?script=sci_arttext&pid=S0034-75312010000200009)
  10. Morales Leiva M, Luis Álvarez M, Seiglie Díaz F, Pantoja Pereda O. Comportamiento clínico-epidemiológico de la enfermedad de Kawasaki. Rev Cubana Pediatr [Internet]. 2011 Jun [citado 21 May 2021]; 83(2):[aproximadamente 7 p.]. Disponible en: [http://scielo.sld.cu/scielo.php?script=sci\\_arttext&pid=S0034-75312011000200005](http://scielo.sld.cu/scielo.php?script=sci_arttext&pid=S0034-75312011000200005)
  11. Beth Son M, Newburger JW. Enfermedad de Kawasaki. Kliegman R, Geme III J, Blum N, Shah S, Tasker R, et al. Nelson Tratado de Pediatría. 19ed. España: S.A Elsevier; 2013. v.1. p:901-6.
  12. Marín Hernández E, Vidal Flores A, Sámano Aviña M, Delfín Sánchez Y. Enfermedad de Kawasaki. Comunicación de dos casos. Rev Cent Dermatol [Internet]. 2018 [citado 21 May 2021]; 27(1):[aproximadamente 5p.]. Disponible: <https://www.medigraphic.com/cgi-bin/new/resumen.cgi?IDARTICULO=80005>

#### **Declaración de conflicto de intereses:**

La autora no presenta ningún conflicto de intereses.

