






ARTÍCULO ORIGINAL

Efectividad de la regeneración tisular guiada en lesiones de furcación dentarias mandibulares

The effect of guided tissue regeneration in mandibular dental furcation lesions

Eficácia da regeneração tecidual guiada em lesões de furca dentária mandibular

Rafael Alberto Clavería-Clark<sup>I</sup> , Maritza Peña-Sisto<sup>II</sup> , Oscar Rodríguez-Reyes<sup>III</sup> , Hiromi Chacón-Chaveco<sup>I</sup> , Michel Lescay-Arias<sup>IV\*</sup> 

<sup>I</sup> Clínica Estomatológica Provincial "Mártires del Moncada". Santiago de Cuba, Cuba.

<sup>II</sup> Hospital General Docente "Dr. Juan Bruno Zayas Alfonso". Santiago de Cuba, Cuba.

<sup>III</sup> Universidad de Ciencias Médicas de Santiago de Cuba. Santiago de Cuba, Cuba.

<sup>IV</sup> Centro Provincial de Higiene, Epidemiología y Microbiología. Santiago de Cuba, Cuba.

\*Autor para la correspondencia: [mlescay@infomed.sld.cu](mailto:mlescay@infomed.sld.cu)

Recibido: 7 de junio de 2021

Aprobado: 23 de noviembre de 2021

RESUMEN

**Introducción:** la lesión de furcación se define como la reabsorción patológica del hueso interradicular, con la consiguiente exposición de la furca, el aumento del riesgo de pérdida ósea y la aparición de defectos óseos difíciles de tratar, los que pueden mejorar con el uso de membranas a través de la regeneración tisular guiada. **Objetivo:** determinar la efectividad de la regeneración tisular guiada en lesiones de furca dentarias mandibulares en la Clínica Estomatológica Provincial "Mártires del Moncada", de Santiago de Cuba, durante el periodo septiembre de 2018 a diciembre de 2019. **Método:** se realizó un estudio cuasi-experimental de intervención terapéutica con una muestra de 20 pacientes con lesiones de furca mandibulares, seleccionados por muestreo no probabilístico intencional. Se conformaron 2 grupos aleatorios por orden de llegada de 10 pacientes cada uno. Un grupo

estudio recibió la terapia regenerativa y un grupo control fue tratado de forma convencional. Ambos, cumplieron con el criterio diagnóstico y fueron examinados antes y después de los tratamientos a los 6 meses y al año. **Resultados:** al evaluar al año de tratamiento, en el grupo I, el sangrado desapareció y la profundidad al sondaje disminuyó al menos 1 mm en el 100% de los casos, la ganancia de inserción tipo I se logró en el 60% de ellos, con marcada superioridad sobre el grupo control. **Conclusiones:** el tratamiento con regeneración tisular guiada demuestra ser efectivo en los pacientes tratados con lesión de furcación a diferencia del tratamiento convencional.

**Palabras clave:** regeneración tisular guiada; periodontitis; furcación; regeneración ósea



**ABSTRACT**

**Introduction:** the furcation lesion is defined as a pathological resorption of the interradicular bone, with the consequent exposure of the furcation, increased risk of bone loss and the onset of difficult-to-treat bone defects, which can be improved with the use of membranes through guided tissue regeneration. **Objective:** to determine the effectiveness of guided tissue regeneration in mandibular dental furcation lesions at the Clínica Estomatológica Provincial “Mártires del Moncada” in Santiago de Cuba, from September 2018 to December 2019. **Method:** a quasi-experimental study of therapeutic intervention was carried out with a sample of 20 patients with mandibular furcation lesions and selected by non-probabilistic purposive sampling. One cluster (study group) received regenerative therapy and the other cluster (control group) was treated conventionally. Both met the diagnostic criteria and were examined before and after the treatments (6 months after treatment and 1 year after treatment). **Results:** after assessed the year of treatment, in group I (study group), bleeding disappeared and probing depth decreased by at least 1 mm in 100% of the cases, type I insertion gain was achieved in 60% of them, with a marked superiority in the control group. **Conclusions:** treatment with guided tissue regeneration has been shown to be effective in patients treated with furcation lesions in contrast to conventional treatment.

**Keywords:** guided tissue regeneration; periodontitis; furcation; bone regeneration

**RESUMO**

**Introdução:** a lesão de furca é definida como a reabsorção patológica do osso interradicular, com a conseqüente exposição da furca, aumento do risco de perda óssea e aparecimento de defeitos ósseos de difícil tratamento, que podem melhorar com o uso de membranas através da regeneração tecidual guiada. **Objetivo:** determinar a eficácia da regeneração tecidual guiada em lesões de furca dentária mandibular na Clínica Estomatológica Provincial “Mártires del Moncada”, Santiago de Cuba, durante o período de setembro de 2018 a dezembro de 2019. **Método:** foi realizado um quasi-estudo experimental de intervenção terapêutica com amostra de 20 pacientes com lesões de furca mandibular, selecionados por amostragem não probabilística intencional. 2 grupos randomizados foram formados em ordem de chegada de 10 pacientes cada. Um grupo de estudo recebeu terapia regenerativa e um grupo controle foi tratado de forma convencional. Ambos preencheram os critérios diagnósticos e foram examinados antes e depois dos tratamentos aos 6 meses e 1 ano. **Resultados:** ao avaliar um ano de tratamento, no grupo I, o sangramento desapareceu e a profundidade de sondagem diminuiu em pelo menos 1 mm em 100% dos casos, o ganho de inserção tipo I foi alcançado em 60% deles, com acentuada superioridade sobre o grupo de controle. **Conclusões:** o tratamento com regeneração tecidual guiada mostra-se eficaz em pacientes tratados com lesão de furca, ao contrário do tratamento convencional.

**Palavras-chave:** regeneração tecidual guiada; periodontite; bifurcação; regeneração óssea

**Cómo citar este artículo:**

Clavería-Clark RA, Peña-Sisto M, Rodríguez-Reyes O, Chacón-Chaveco H, Lescay-Arias M. Efectividad de la regeneración tisular guiada en lesiones de furcación dentarias mandibulares. Rev Inf Cient [Internet]. 2022 [citado día mes año]; 101(2):e3549. Disponible en: <http://www.revinfcientifica.sld.cu/index.php/ric/article/view/3549>



## INTRODUCCIÓN

En pacientes susceptibles a la periodontitis, la pérdida de la inserción puede progresar hasta el punto de la exposición de la región furcal. Estudios sobre cadáveres humanos refieren que la prevalencia de dientes molares con afectación varía del 26-30 %, mientras estudios longitudinales aportan datos ligeramente mayores, siendo del 35 % en molares mandibulares y 90 % en molares maxilares.<sup>(1)</sup>

Las complejas características anatómicas de estos dientes impiden el correcto control de placa bacteriana tanto por parte del paciente como por parte del profesional, lo cual acelera la destrucción del periodonto de soporte. En los pacientes susceptibles a la enfermedad periodontal, la destrucción de la inserción puede progresar hasta involucrar el área de furcación de los dientes multirradiculares y provocar una lesión de furcación.<sup>(2,3)</sup>

La lesión de furcación consiste en la reabsorción patológica del hueso interradicular con la consiguiente exposición de la furca dentaria. Es una condición que aumenta el riesgo de pérdida ósea ocasionando defectos óseos verticales y horizontales, que son difíciles de tratar por la compleja e irregular anatomía de la zona.<sup>(3,4)</sup>

De acuerdo al grado de severidad de las lesiones de furcación, se han planteado tres tipos de tratamientos: terapias conservativas, terapias resectivas y las terapias regenerativas. Las primeras eliminan los agentes etiológicos de la enfermedad y limitan la progresión de la patología, las segundas remueven por completo la o las raíces y la zona radicular involucrada para limitar la progresión de la enfermedad, mientras que las terapias regenerativas intentan formar un nuevo tejido de soporte periodontal alrededor del defecto óseo.<sup>(5,6)</sup>

Los avances tecnológicos y el proceso investigativo han ido desarrollando nuevas técnicas a ser usadas en caso de enfermedad; de esta forma la regeneración tisular guiada (RTG), el uso de células madre, proteínas de matriz del esmalte, injertos o terapia génica, así como el empleo de acondicionadores radiculares se han introducido como nuevas propuestas en el manejo de la periodontitis con lesión destructiva crónica.<sup>(7,8)</sup>

La RTG es un procedimiento que tiene como fundamento la prevención del avance migratorio de los tejidos periodontales epiteliales hacia el interior del defecto óseo, aportando el tiempo necesario para la cicatrización del hueso y los tejidos de inserción. El uso de una membrana facilitaría que la superficie radicular expuesta y tratada con el acondicionador radicular pueda ser repoblada con células del ligamento periodontal que le permitan formar hueso, ligamento periodontal y cemento, además de ofrecer estabilidad en el espacio de tejido que queda como defecto de la enfermedad. Sin embargo, este tratamiento debe ser aplicado conjuntamente con las terapias convencionales y en lesiones avanzadas de la enfermedad periodontal.<sup>(8,9)</sup>

Los reportes de investigaciones relacionadas con la aplicación de técnicas de RTG son escasos en Santiago de Cuba, debido a la dificultad en el acceso a los recursos necesarios para su implementación, por lo que se plantea como problema científico: ¿Cuál será la efectividad de la RTG en lesiones de furca mandibulares en pacientes afectados de Santiago de Cuba?



A partir de esta consideración y con la intención de fortalecer la atención al paciente enfermo periodontal para mejorar su calidad de vida, surge la necesidad de desarrollar el presente estudio, que tiene como propósito determinar la efectividad de la regeneración tisular guiada en lesiones de furca dentarias mandibulares. Clínica Estomatológica Provincial Docente “Mártires del Moncada”, Santiago de Cuba, durante el período de septiembre de 2018 a marzo 2020.

## MÉTODO

Se realizó un estudio cuasi-experimental de intervención terapéutica, con el propósito de determinar la efectividad de la regeneración tisular guiada en pacientes con lesiones de furca mandibulares en la Clínica Estomatológica Provincial Docente “Mártires del Moncada”, Santiago de Cuba, durante el período antes mencionado.

El universo de estudio estuvo integrado por todos los pacientes de ambos sexos entre 20 y 65 años de edad, que acudieron a la consulta de Periodoncia con lesión de furca y diagnóstico de periodontitis moderada y avanzada, en el período antes mencionado (N=56).

La muestra, seleccionada por muestreo no probabilístico intencional, quedó conformada por 20 pacientes que presentaron lesiones de furca mandibulares, presencia de bolsas periodontales con 3 o más milímetros, sangrado al sondaje y pérdida de inserción como criterios de selección, además de no ser alcohólicos ni fumadores, no haber recibido quimioterapia en el último año, no presentar enfermedades crónicas descompensadas ni tratamiento endodóntico o protésico con perforaciones en la furca o en las raíces.

Se conformaron dos grupos de tratamiento de 10 individuos cada uno y los pacientes fueron distribuidos en los mismos de forma aleatoria por orden de llegada. El grupo estudio, recibió la terapia regenerativa (RTG) previo consentimiento informado; el otro, funcionó como grupo control y recibió el tratamiento convencional.

Tras aplicados los respectivos tratamientos en ambos grupos, los pacientes fueron evaluados a las 24, 48 y 72 horas después del acto quirúrgico, con el fin de detectar la presencia de complicaciones y/o reacciones adversas.

La evaluación clínico-radiográfica para determinar si se produjo obliteración o cierre de la lesión de furca por la regeneración, se efectuó a los seis meses y al año de recibido el tratamiento en ambos casos.

Las variables operacionalizadas en el estudio incluyeron: edad, sexo, tipo de lesión de furca, sangrado al sondaje, profundidad de la bolsa, pérdida de la inserción, evaluación de la respuesta terapéutica y efectividad del tratamiento (considerando como efectivo los casos en que desapareció el sangrado y disminuyó la profundidad al sondaje y la pérdida de inserción en al menos 1mm), obtenidas a través de la historia clínica y de una base de datos creada en Microsoft Excel 2007.



Se utilizaron métodos empíricos de la investigación científica, como la observación y la entrevista al paciente; como instrumento de recogida de información la planilla de recolección de datos recogidos de la historia clínica periodontal, los informes operatorios y el examen clínico- periodontal. Los datos fueron procesados y presentados mediante tablas de contingencia, doble entrada y gráficos utilizando el paquete estadístico SPSS v.22. Como medida de resumen se utilizó el porcentaje. Se empleó la prueba estadística Ji-Cuadrado ( $\chi^2$ ) a un nivel de significación de 0,05, con el fin de comparar ambos grupos y determinar la existencia o no de relaciones entre las variables.

La presente investigación se realizó previa aprobación del Consejo Científico de la Clínica Estomatológica Provincial Docente de Santiago de Cuba “Mártires del Moncada”, y del Consejo Científico de la Facultad de Estomatología de la Universidad de Ciencias Médicas de Santiago de Cuba, en función del adecuado cumplimiento de los procedimientos éticos. A los pacientes se les solicitó su participación voluntaria, expresada mediante la firma del consentimiento informado a los participantes, respetando las recomendaciones éticas establecidas en la Declaración de Helsinki.

## RESULTADOS

En el estudio, prevaleció el sexo femenino (55 %). Los grupos de edades mejor representados fueron el de 40-49 y el de 50-59 años, con un total de 7 individuos en cada uno para un 70 % del total de la muestra. Las lesiones de furca grado II se diagnosticaron en el 70 % del total de los pacientes.

A los 6 meses de aplicada la regeneración tisular guiada, 70 % del total de individuos del grupo estudio no presentaron sangramiento al sondaje (Tabla 1), en comparación con el 30 % del grupo control. En el chequeo clínico-radiográfico realizado al año, la totalidad de los enfermos tenían ausencia de sangrado en el grupo I; no así en el grupo II, donde aún el 30 % lo presentaba de alguna manera, ya sea disminuido o mantenido.

**Tabla 1.** Pacientes según sangrado al sondaje

Sangrado al sondaje	Grupo I (Estudio)				Grupo II (Control)			
	6 meses	%**	1 año	%**	6 meses	%**	1 año	%**
Ausente	7	70	10	100	3	30	7	70
Disminuido	3	30	-	-	6	60	2	20
Mantenido	-	-	-	-	1	10	1	10

\*\*Porcentaje en base al total de cada grupo.

En relación a la disminución de la profundidad de las bolsas, parámetro importante para la evaluación de la efectividad de los tratamientos (Tabla 2), la mitad de los pacientes disminuyeron las de 3-4 mm de profundidad en el grupo estudio a los 6 meses, en contraste con el grupo control donde ningún individuo lo logró. Las bolsas de 1-2 mm de profundidad, sin embargo, experimentaron mayor disminución en el grupo control en el igual período, 60 % con respecto al 40 % del grupo estudio.



Al año del proceder terapéutico, ya el 50 % de los pacientes habían disminuido las bolsas de 3-4 mm y de 1-2 mm respectivamente en el grupo I; no así en el grupo II, donde solo el 20 % redujo las bolsas de 3-4 mm y el 50 % restante las de 1-2 mm. Obsérvese también como en igual período, el 30 % de los enfermos que recibieron el tratamiento convencional no modificaron la profundidad de sus bolsas.

**Tabla 2.** Pacientes según profundidad de bolsas

Profundidad de bolsas	Grupo I (Estudio)				Grupo II (Control)			
	6 meses	%**	1 año	%**	6 meses	%**	1 año	%**
Mantenida	1	10	-	-	4	40	3	30
Disminuida de 1-2 mm	4	40	5	50	6	60	5	50
Disminuida de 3-4 mm	5	50	5	50	-	-	2	20

Los resultados en relación al comportamiento de la variable pérdida de inserción, aparecen resumidos en la Tabla 3. Según los criterios asignados en la investigación, obtuvieron una ganancia de inserción tipo 1 a los seis meses, el 50 % de los individuos del grupo I, a diferencia del grupo II, donde ninguno alcanzó esta condición. El porcentaje obtenido en relación a la ganancia tipo 2 también prevaleció en dicho grupo, superando en un 20 % al grupo control. El chequeo evolutivo realizado un año después reveló ganancias de inserción en el 90 % de los pacientes del grupo I; no ocurrió así en el grupo control, donde solo 2 obtuvieron ganancia tipo 2 y el 80 % restante de los individuos permaneció con pérdida de inserción.

**Tabla 3.** Pacientes según pérdida de la inserción

Pérdida de inserción	Grupo I (Estudio)				Grupo II (Control)			
	6 meses	%	1 año	%	6 meses	%	1 año	%
Mantenida	2	20	1	10	9	90	8	80
Ganancia 1	5	50	6	60	-	-	-	-
Ganancia 2	3	30	3	30	1	10	2	20

La Tabla 4, agrupa los pacientes según evaluación de la respuesta terapéutica. Como se aprecia, los resultados más desfavorables se cuantificaron en el grupo II en ambos momentos, donde el 90 % y el 80 % de los individuos respectivamente, recibieron evaluación de mal. Se destaca igualmente que ningún paciente de este grupo recibió evaluación de excelente.

**Tabla 4.** Pacientes según evaluación de la respuesta terapéutica

Evaluación	Grupo I (Estudio)				Grupo II (Control)			
	6 meses	%**	1 año	%**	6 meses	%**	1 año	%**
Excelente	5	50	6	60	-	-	-	-
Bien	3	30	3	30	1	10	2	20
Mal	2	20	1	10	9	90	8	80

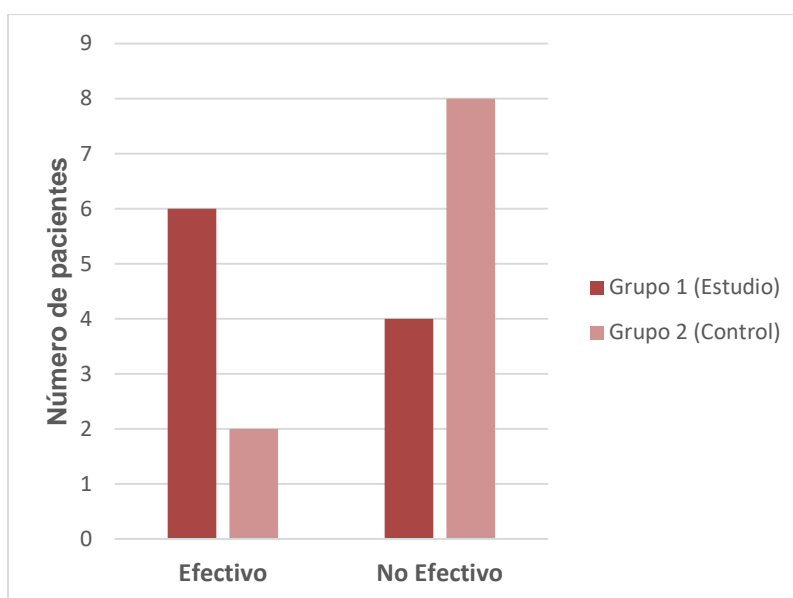
$X^2 = 0,0089$   $p \leq 0,05$

$X^2 = 0,03642$   $p < 0,05$

Los pacientes según efectividad del tratamiento recibido se resumen en el Gráfico 1. El 60 % de los integrantes del grupo estudio reflejaron criterios de un tratamiento efectivo a diferencia del grupo



control que solo fue de un 20 %. Los resultados fueron significativos a un nivel de  $p < 0,05$  y  $X^2 = 0,00157$ , lo que confirma la efectividad de la regeneración tisular guiada en el tratamiento de las lesiones de furca mandibulares como técnica regenerativa y con respecto al tratamiento convencional.



**Gráfico 1.** Criterios sobre el tratamiento.

## DISCUSIÓN

Este estudio clínico de intervención terapéutica, se realizó para evaluar la efectividad de la regeneración tisular guiada en lesiones de furca mandibulares, teniendo en cuenta que es una zona de morfología anatómica compleja, que resulta difícil o imposible desbridar mediante la instrumentación periodontal habitual, y es probable que las técnicas de cuidado doméstico no mantengan la zona de la furcación libre de placa, por ello la presencia de estas lesiones es un signo clínico que lleva al diagnóstico de periodontitis moderada y avanzada con un pronóstico menos favorable para el diente afectado.<sup>(9)</sup>

Si se considera todo el esfuerzo que realiza el sistema de salud cubano para adquirir los materiales y biomateriales que le permiten a la especialidad de Periodoncia insertarse en las técnicas y procedimientos quirúrgicos más avanzados, la terapia regenerativa con los principios de la regeneración tisular guiada, obtienen un ratio de supervivencia de entre un 83,3 % a un 100 % en el tratamiento de defectos furcales según los distintos autores citados.<sup>(9)</sup>

A criterio de estos investigadores, el uso de las membranas reabsorbibles de colágeno permitió el avance migratorio de los tejidos periodontales epiteliales hacia el interior del defecto óseo, aportando el tiempo necesario para la cicatrización del hueso y los tejidos de inserción, lo que facilita que la superficie radicular expuesta y tratada con el acondicionador radicular pueda ser repoblada con células del ligamento periodontal, que permitan formar hueso, ligamento periodontal y cemento.<sup>(10)</sup>

El ácido cítrico (PH1) como acondicionador radicular proporciona desmineralización ácida y desintoxicación de la raíz, acelera la cementogénesis, la dilatación de los túbulos dentinarios para permitir ingreso de tejido conectivo, exposición de las fibras de colágeno de la dentina radicular, extracción de endotoxinas y productos tóxicos e induce la diferenciación de osteoblastos y cementoblastos, por lo que aumenta la nueva inserción, reinserción y la regeneración por efecto antibacteriano.<sup>(10,11)</sup>

Todos los artículos y revistas consultadas que abordan aspectos relacionados con el tema, avalan los resultados obtenidos. Un estudio realizado por Francesena y Bosch<sup>(4)</sup> arrojó predominio del sexo femenino con un 68,6 %, las edades de 35 a 59 años (82,9 %), aseverando que cuanto menos severa es la lesión, mejor es el pronóstico. Otras publicaciones como la de D'Amore, *et al.*<sup>(12)</sup>, reportan el cierre completo del 50 % en lesiones muy avanzadas.

Se logró eliminar el sangrado al sondaje en los pacientes, lo que coincidió con los estudios de Ríos Gálvez<sup>(13)</sup> y Herrera<sup>(14)</sup>, donde se reporta que al año de examinado los pacientes ya todos habían eliminado el sangrado al sondaje periodontal.

La disminución de la profundidad de las bolsas al sondaje, constituye otro logro obtenido en el estudio, que concuerda con los resultados publicados por Francesena y Bosch<sup>(4)</sup>, donde a los 6 meses de realizado el examen postoperatorio a pacientes tratados con RTG, la profundidad de las bolsas al sondaje disminuyó en el 69 % de los defectos estudiados.

La obtención de ganancia significativa en la inserción al concluir la investigación fue comparable con las reportadas por Cruz Molina<sup>(15)</sup> y Djurkin.<sup>(16)</sup> Ambos autores coincidieron en su comparación entre grupos, que el grupo estudio obtuvo mayor ganancia de inserción tanto clínica como estadística frente al colgajo de acceso, al menos hasta los 6 meses de realizada la investigación.

## CONCLUSIONES

El uso de la regeneración tisular guiada en pacientes con lesiones de furca mandibulares fue efectivo con resultados superiores en todos los parámetros periodontales evaluados respecto al tratamiento convencional.

## REFERENCIAS BIBLIOGRÁFICAS

1. Arias Herrera S, Carbajo G, Bascones Martínez A. Tratamiento periodontal quirúrgico de lesiones de furca: revisión narrativa. *Ava Period* [Internet]. 2016 [citado 2 Ene 2021]; 28(2):[aproximadamente 5 p.]. Disponible en: [http://scielo.isciii.es/scielo.php?script=sci\\_ar\\_ttext&pid=S1699-65852016000200005&lng=es](http://scielo.isciii.es/scielo.php?script=sci_ar_ttext&pid=S1699-65852016000200005&lng=es)
2. González Díaz ME, Toledo Pimentel B, Corrales Álvarez M, Veitia Cabarrocas F. Técnica de Regeneración tisular guiada. Diagnóstico, pronóstico y tratamiento de la enfermedad periodontal inmunoinflamatoria





- crónica. En: González Díaz ME. Compendio de Periodoncia [Internet]. 2ed. La Habana: Ciencias Médicas; 2017. [citado 10 Ene 2021]. Disponible en: [http://bvs.sld.cu/libros\\_texto/compendio\\_periodoncia/cap04.pdf](http://bvs.sld.cu/libros_texto/compendio_periodoncia/cap04.pdf)
3. Castro Rodríguez Y, Valenzuela Torres O, Romero Vegas L, et al. Relación entre la entrada de la furca dentaria y el ancho de las curetas periodontales. Rev Mex Periodontol [Internet]. 2018 [citado 2 Ene 2021]; 9(1-2):[aproximadamente 7 p.]. Disponible en: <https://www.medigraphic.com/cgi-bin/new/resumen.cgi?IDARTICULO=81321>
  4. Francesena Z, Bosch Pons M. Regeneración tisular guiada en pacientes portadores de periodontitis crónica del adulto. MEDISUR [Internet] 2017 Oct [citado 3 Mar 2020]; 15(5):[aproximadamente 7 p.]. Disponible en: <https://www.medigraphic.com/cgi-bin/new/resumen.cgi?IDARTICULO=77582>
  5. Jepsen S, Gennai S, Hirschfeld J, Kalemaj Z, Buti J, Graziani F. Regenerative surgical treatment of furcation defects: A systematic review and Bayesian network meta-analysis of randomized clinical trials. J Clin Periodontol [Internet]. 2020 [citado 3 Nov 2020]; 47:[aproximadamente 12 p.]. Disponible en: <https://onlinelibrary.wiley.com/doi/epdf/10.1111/jcpe.13238>
  6. Muñoz Ramírez C. Regeneración periodontal: una revisión de la literatura [Tesis en Odontología]. Sevilla: Universidad de Sevilla; 2020. [citado 12 Oct 2020]. Disponible en: <https://hdl.handle.net/11441/106058>
  7. Ros Martin S. Tratamientos Multidisciplinarios Complejos. [Tesis en Odontología]. España: Universidad de Zaragoza; 2018. [citado 12 Oct 2020]. Disponible en: <https://zaguan.unizar.es/record/89108/files/TAZ-TFG-2018-1174.pdf>
  8. Aguila Biondi M del. Regeneración tisular guiada en el tratamiento de la Periodontitis crónica [Tesis en Periodoncia] Lima-Perú: Universidad Nacional Mayor de San Marcos; 2017. Disponible en: [http://cybertesis.unmsm.edu.pe/bitstream/handle/20.500.12672/6385/Aguila\\_bm.pdf?sequence=1&isAllowed=y](http://cybertesis.unmsm.edu.pe/bitstream/handle/20.500.12672/6385/Aguila_bm.pdf?sequence=1&isAllowed=y)
  9. Ortiz-Vigón A, Sanz Sánchez I, Sanz M. Regeneración periodontal mediante técnicas combinadas. Árbol de toma de decisiones. Period Clín [Internet] 2016 [citado 3 Mar 2020]; 2(4):[aproximadamente 13 p.]. Disponible en: [http://www.sepa.es/web\\_update/wp-content/uploads/2018/02/Revista-Periodoncia-Clinica-No-4-Online-SIN.pdf](http://www.sepa.es/web_update/wp-content/uploads/2018/02/Revista-Periodoncia-Clinica-No-4-Online-SIN.pdf)
  10. Rodríguez-Pulido J, Martínez-Sandoval G, Garza-Enríquez M, Chapa-Arizpe M, Nakagoshi-Cepeda M, Nakagoshi-Cepeda S. Acondicionamiento radicular en el tratamiento periodontal no quirúrgico y quirúrgico. Rev ADM [Internet]. 2019 [citado 22 Nov 2020]; 76(5):278-281. Disponible en: <https://www.medigraphic.com/pdfs/adm/od-2019/od195g.pdf>
  11. Pérez Barrero BR, Ortiz Moncada C, Zambrano Rivero Y, Garbey Bonne Z, González Rodríguez W del C. Efectividad de antimicrobianos en el tratamiento del raspado y alisado radicular en el adulto mayor. Rev Inf Cient [Internet]. 2020 [citado 22 Nov 2020]; 99(2):[aproximadamente 3 p.]. Disponible en: [http://scielo.sld.cu/scielo.php?script=sci\\_arttext&pid=S1028-99332020000200124&lng=es](http://scielo.sld.cu/scielo.php?script=sci_arttext&pid=S1028-99332020000200124&lng=es)
  12. D'Amore M, Braun M, Quinta Rodríguez N. La Lesión de Furcación, Un Fantasma Periodontal. RAAO [Internet]. 2018 Ene-May [citado 3 Mar 2020]; XLVII(1):[aproximadamente 7 p.]. Disponible en: <http://www.aprenderly.com/doc/1334540/la-lesi%C3%B3-un-fantasma-periodontal>



13. Ríos Gálvez FR. Fundamentos de los procedimientos de Regeneración: Regeneración Tisular Guiada. [Tesis en Periodoncia]. Lima: Universidad Inca Garcilaso de la Vega; 2018. [citado 22 Nov 2020]. Disponible en: <http://repositorio.uigv.edu.pe/handle/20.500.11818/2980>
14. Herrera Macías C, Vigouroux Valenzuela E. Factores de Riesgo en pacientes con periodontitis crónica. [Tesis Cirujano Dentista]. Chile: Universidad Finis Terrae; 2018. [citado 22 Nov 2020]. Disponible en: <https://repositorio.uft.cl/xmlui/bitstream/handle/20.500.12254/1593/Herrera-VIGOUROUX%202018.pdf?sequence=1&isAllowed=y>
15. Cruz Molina C, Castro-Rodríguez Y. Resultados de los concentrados plaquetarios
16. Djurkin A, Toma Selena, Brex MC. Treatment of mandibular Class II furcations using bovine-derived bone xenograft with or without a collagen membrane: a randomized controlled trial. Quintessence International serial on the Internet 2019. Sep [citado 3 Mar 2020]; 50(8):[aproximadamente 9 p.]. Disponible en: <http://www.researchgate.net/publication/35311108>

**Declaración de conflicto de intereses:**

Los autores declaran que no existen conflictos de intereses.

**Contribución de los autores:**

RACC: concepción inicial del artículo; realizó el diseño metodológico y la recogida de los datos. Participó en el análisis y discusión de los resultados. Elaboró las diferentes versiones del artículo.

MPS: controló el registro de los datos de la investigación. Participó en la recopilación de la información, en el análisis y discusión de los resultados y en la revisión crítica de las versiones del artículo.

ORR: participó en la recopilación de la información, en el análisis y discusión de los resultados y en la revisión crítica de las versiones del artículo.

HCC: participó en la recopilación de la información, en el análisis y discusión de los resultados y en la revisión crítica de las versiones del artículo.

**Financiación:**

No se recibió financiación para el desarrollo del presente artículo.

