




## INFORME DE CASO

### Linfoma no Hodgkin localizado en el tejido mamario. Presentación de un caso

### Non-Hodgkin lymphoma located in the breast tissue. Presentation of a case

Arianne Espichicoque-Megret<sup>1</sup> , Carlos Manuel Rodríguez-Marcheco<sup>2</sup> , Eddiney Moreno-Maceo<sup>3</sup> 

<sup>1</sup> Especialista de I Grado en Cirugía Pediátrica. Asistente. Hospital Pediátrico Docente “Gral. Pedro Agustín Pérez”. Guantánamo. Cuba.

<sup>2</sup> Especialista de II Grado en Cirugía Pediátrica. Profesor Consultante. Hospital Pediátrico Docente “Gral. Pedro Agustín Pérez”. Guantánamo. Cuba.

<sup>3</sup> Doctora en Medicina. Residente de Cuarto Año en la especialidad de Cirugía Pediátrica. Hospital Pediátrico Docente “Gral. Pedro Agustín Pérez”. Guantánamo. Cuba.

\*Autor para la correspondencia: [aemegret@infomed.sld.cu](mailto:aemegret@infomed.sld.cu)

Recibido: 30 de octubre de 2020 Aprobado: 5 de noviembre de 2020

## RESUMEN

Se presentó el caso de una adolescente de 12 años de edad que acudió a consulta externa de Cirugía del Hospital Pediátrico Docente “Gral. Pedro Agustín Pérez”, de Guantánamo; la misma presentó aumento de volumen a nivel del cuadrante superior externo de la mama izquierda, no doloroso. Se palpó tumoración de bordes irregulares, o sea mal definidos, de 3 cm de diámetro aproximadamente, sin signos de inflamación. Se realizó biopsia por aspiración con aguja fina y se informó el diagnóstico de fibroadenoma de mama. La exéresis del nódulo y el estudio histopatológico demostraron el diagnóstico de linfoma no Hodgkin de alto grado de malignidad y se procedió a la atención multidisciplinaria. Al momento del reporte la paciente continúa con quimioterapia y evoluciona satisfactoriamente. Se revisó la

literatura médica sobre el tema y se expusieron sus bases esenciales para la familiarización de los médicos generales.

**Palabras clave:** nódulo; mama; linfoma no Hodgkin; fibroadenoma

## ABSTRACT

A 12 years old young female presented to the surgical outpatient clinic at the Hospital Pediátrico Docente “Gral. Pedro Agustín Pérez” in Guantánamo. Patient showed swelling in the upper right breast, with no pain. Examination revealed irregular edges (with approximately 3 cm in diameter) and no swollen tissue. Fine-needle aspiration biopsy was performed and breast fibroadenoma was diagnosed. Node



exeresis and histopathological study both showed a high risk malignant non-Hodgkin's lymphoma, and a multidisciplinary care team assumed the case. At the time of the report, the patient is still under chemotherapy and prognosis evolves positively. The medical

literature on the subject was put on review and a layout of the essentials to familiarize the general practitioners with the topic was set.

**Keywords:** nodule; breast; non-Hodgkin's lymphoma; fibroadenoma

#### Cómo citar este artículo:

Espichicoque-Megret A, Rodríguez-Marcheco CM, Moreno-Maceo E. Linfoma no Hodgkin localizado en el tejido mamario. Presentación de un caso. Rev Inf Cient [en línea]. 2020 [citado día mes año]; 99(6):572-576. Disponible en: <http://www.revinfcientifica.sld.cu/index.php/ric/article/view/3121>

## INTRODUCCIÓN

El Linfoma no Hodgkin (LNH) es la sexta causa de muerte por cáncer en el mundo; afecta generalmente a varones, entre la primera y segunda década de la vida o adultos jóvenes de 40 años aproximadamente; el tratamiento se basa en radioterapia y quimioterapia y la cirugía se emplea para obtener muestras de tejido para biopsia.<sup>(1)</sup>

Los LNH de localización extraganglionar son poco frecuentes, y con excepción, se originan en órganos que no contienen tejido linfoide, como la mama o el útero<sup>(2)</sup>; es poco frecuente la localización en la mama, en tal caso se clasifica en primarios y secundarios, según se presente de forma primaria o como una infiltración secundaria en el contexto de una enfermedad sistémica aunque no se han descrito características anatomopatológicas que distingan ambos grupos.<sup>(3)</sup> Entre las neoplasias malignas de la mama, los linfomas suponen entre el 0,04 y el 1 %, y el LNH de localización mamaria representan el 2 % de los linfomas de localización extraganglionar.<sup>(4)</sup>

El objetivo del artículo es socializar la experiencia de la atención a una paciente con diagnóstico de LNH de localización mamaria para familiarizar a los médicos generales con las bases para su diagnóstico precoz.

## PRESENTACIÓN DEL CASO

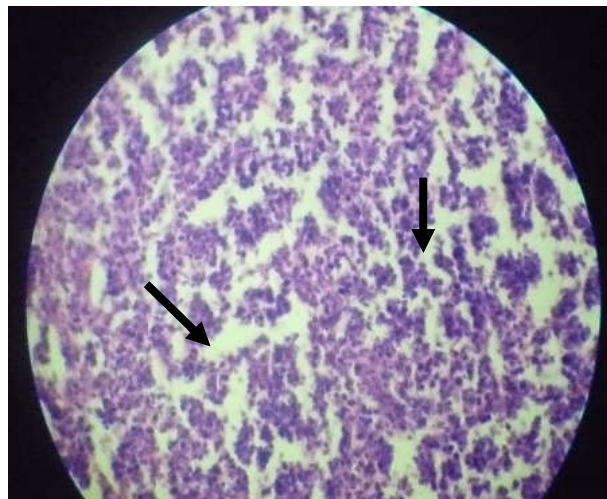
Adolescente femenina de 12 años de edad, acudió a consulta externa de Cirugía del Hospital Pediátrico Docente "Pedro Agustín Pérez" de Guantánamo, por aumento de volumen a nivel del cuadrante superior externo (CSE) de la mama izquierda, no doloroso.

Al examen físico de la mama izquierda se palpó tumoración redondeada a nivel del CSE, de consistencia elástica, bordes irregulares, poco movable, adherido a planos profundos, de 3-4 cm de diámetro, sin signos de inflamación.



Se realizaron exámenes complementarios preoperatorios que incluyeron: hemoglobina en 128 g x litro, hematócrito en 0,39 litro x litro, coagulograma (tiempo de sangrado de 1 minuto, tiempo de coagulación 7 minutos, conteo de plaquetas en  $265 \times 10^9$  por litro y coágulo retráctil a la hora).

Se realizó biopsia por aspiración con aguja fina (BAAF) del nódulo de mama (No. 43) que informó: en el área de punción se extraen 2 ml de líquido serohemático. Citológicamente se observó fondo serohemático con infiltrado inflamatorio crónico agudizado, células mioepiteliales en sábanas sueltas de características normales. Compatible con fibroadenoma con degeneración quística. Se realizó exéresis y biopsia del nódulo (Figura 1), que informó: infiltración maligna de la mama por LNH, variedad linfoblástica de alto grado de malignidad.



**Fig. 1.** Biopsia de nódulo de mama (B-18-97). Se observa infiltración de células con hábito de linfocitos grandes, con mitosis atípica, con múltiples nucléolos e hiperchromasia extrema (flechas).

## DISCUSIÓN DEL CASO

El linfoma primario de mama (LPM) fue descrito por primera vez en 1972 por Wiseman y Liao, representa el 0,04 al 1 % entre todas las neoplasias mamarias, y hasta el 2 % de los pacientes con LNH pueden tener una afección mamaria.<sup>(5)</sup>

El linfoma de mama se caracteriza por la proliferación alargada de nódulos linfáticos o tejido linfático de neoformación; puede derivar o afectar cualquier parte del cuerpo humano. La mayoría de los pacientes son mujeres, aunque puede afectar a hombres, por lo que se presupone la influencia hormonal en su etiopatogenia.<sup>(6)</sup>

El LNH no siempre se diagnóstica en etapas I o II, y en más del 50 % de los pacientes el diagnóstico es tardío, en etapa III o IV, aunque no se esclarecido porque es una neoplasia tan invasiva.<sup>(7)</sup>

En el diagnóstico diferencial del LNH debe tenerse en cuenta el fibroadenoma que puede ser de tamaño variable y es la causa más frecuente de aumento de volumen de la mama en las adolescentes. El fibroadenoma gigante (FG) no es común, y se presenta de modo más frecuente en hembras de entre 10 y 18 años; se caracteriza por el rápido crecimiento de una tumoración encapsulada. Debe diferenciarse del tumor filoide, que es un tumor fibroepitelial poco frecuente de la mama, más probable en las mujeres mayores de 35 años. Este último se diferencia del FG por su elevada actividad mitótica en el examen histológico, no suelen ser tumores malignos y la opción quirúrgica debe ser la excisión con conservación de la mama.<sup>(8,9)</sup>

A pesar de que se reconoce la importancia de la tomografía por emisión de positrones, y de la resonancia magnética nuclear para el diagnóstico de linfoma de la mama, se reconoce la utilidad del método clínico, el ultrasonido diagnóstico, y la mamografía para este propósito.<sup>(10)</sup>

Hasta la fecha no se encuentra un tratamiento específico, se recomienda la quimioterapia y la radioterapia, y no está definida la indicación del tratamiento quirúrgico, y algunos autores no ponderan su utilidad pues consideran retrasa el inicio de la quimioterapia, por lo que se revela la tendencia a no realizar una cirugía radical de la mama y aplicar tratamientos menos agresivos como la cuadrantectomía o excéresis del tumor.<sup>(11,12)</sup>

La profilaxis de invasión al sistema nervioso central (SNC) y de la médula ósea es polémica; algunos investigadores la recomiendan y otros no. El uso del rituximab, un anticuerpo monoclonal, reduce el riesgo de recaída en el SNC.<sup>(13)</sup>

## CONSIDERACIONES FINALES

Se connota la importancia del método clínico y la necesidad de la consideración del diagnóstico de LNH en el diagnóstico diferencial de una tumoración de mama en las adolescentes.

## REFERENCIAS BIBLIOGRÁFICAS

1. Dreyling M, Ghielmini M, Rule S. Newly diagnosed and relapsed follicular lymphoma: ESMO Clinical Practice Guidelines for diagnosis, treatment and follow-up. Ann Oncol [en línea]. 2016 Sep [citado 20 Jul 2020]; 27(5):83-90. Disponible en: <https://pubmed.ncbi.nlm.nih.gov/27664263/>
2. Rivera VM, Contla JE, Cuba RV. Linfoma de mama. Informe de un caso. Rev Salud Quintana ROO [en línea]. 2015 [citado 20 Jul 2020]; 8(31):19-22. Disponible en: <https://salud.qroo.gob.mx/revista/revistas/31/04/04.pdf>
3. López ZJ, Reséndiz JA, Osornio JA. Linfoma no Hodgkin tipo B primario de mama. Rev Mex Mastol [en línea]. 2019 [citado 20 Jul 2020]; 9(1):20-23. Disponible en: <https://www.medigraphic.com/cgi-bin/new/resumen.cgi?IDARTICULO=88202>
4. Villalón LJ, Souto B R, Méndez S P. Primary non-Hodgkin's lymphoma of the breast. A case report. Cir Ciruj [en línea]. 2017 [citado 20 Jul 2020]; 85(1):70-75. Doi: <https://doi.org/10.1016/j.circir.2015.09.009>



5. Mac Gill M. ¿Cuáles son las causas de linfoma? Medical Newstoday [en línea]. 2017 [citado 20 Jul 2020]. Disponible en: <https://www.medicalnewstoday.com/articles/291243.php>
6. León MJ, Tola JB, Cortez NJ, Pelaez CD. Linfoma primario de mama en paciente masculino. Rev S Cient [en línea]. 2015 [citado 20 Jul 2020]; 13(1):43-46. Disponible en: [http://www.revistasbolivianas.org.bo/scielo.php?script=sci\\_arttext&pid=S1813-00542015000100009&lng=es&nrm=iso](http://www.revistasbolivianas.org.bo/scielo.php?script=sci_arttext&pid=S1813-00542015000100009&lng=es&nrm=iso)
7. Fajoses JT, Ribeiro R, Lemos P. Linfoma primario de mama. Relato de caso. Rev Bras Mastol [en línea]. 2015 [citado 20 Jul 2020]; 21(4):178-80. Disponible en: [http://www.mastology.org/wpcontent/uploads/2015/06/MAS\\_v21n2\\_70-72.pdf](http://www.mastology.org/wpcontent/uploads/2015/06/MAS_v21n2_70-72.pdf)
8. Celik S, Besli D, Yetiskin E. Fibroadenoma gigante juvenil de mama: presentación de un caso clínico. Arch Arg Ped [en línea]. 2017 [citado 20 Jul 2020]; 115(16):428-431. Disponible en: <https://www.sap.org.ar/docs/publicaciones/archivosarg/2017/v115n6a26.pdf>
9. Garza LO de la, Díaz MV, Paz SM, Rodríguez JP, Apodaca RI. Fibroadenoma Gigante juvenil: reporte de un caso. Gin Obst Mex [en línea]. 2018 [citado 20 Jul 2020]; 86(9):616-620. Doi: <https://doi.org/10.24245/gom.V86i9.1823>
10. Gonzalez O, María J. Linfoma primario de mama. Reporte de un caso. Rev Med Electrón [en línea]. 2019 [citado 20 Jul 2020]; 41(4):1028-1034. Disponible en: [http://scielo.sld.cu/scielo.php?script=sci\\_arttext&pid=S1684-18242019000401028](http://scielo.sld.cu/scielo.php?script=sci_arttext&pid=S1684-18242019000401028)
11. Swerdlow SH, Campo E, Pileri SA. The revision of the World Health Organization classification of lymphoid neoplasms. Blood [en línea]. 2016 May [citado 20 Jul 2020]; 127(20):2375-90. Disponible en: <https://www.ncbi.nlm.nih.gov/pmc/articles/PMC4874220/>
12. National Cancer Institute. Linfoma no Hodgkin en adultos. Bethesda: National Cancer Institute. [actualizado 12 Mar 2015; citado 20 Jul 2020]; Disponible en: <http://www.cancer.gov/espanol/tipos/linfoma/pro/tratamiento-lnh-adultos-pdq>
13. Conconi A, Lobetti-Bodoni C, Montoto S. Life expectancy of young adults with follicular lymphoma. Ann Oncol [en línea]. 2015 [citado 20 Jul 2020]; 26(11):2317-22. Disponible en: <https://pubmed.ncbi.nlm.nih.gov/26362567/>

#### **Declaración de conflicto de intereses:**

Los autores declaran que no existen conflictos de intereses.

#### **Contribución de los autores:**

AEM: seleccionó el tema, participó en el diseño del estudio, la recolección de datos y su procesamiento, en la elaboración del informe y su aprobación.

CMRM: participó en el diseño del estudio, la recolección de datos y su procesamiento, en la elaboración del informe y su aprobación.

EMM: participó en la búsqueda bibliográfica, la elaboración del informe y su aprobación.

