


REVISIÓN BIBLIOGRÁFICA

El diagnóstico imagenológico en la atención al paciente con infección por SARS-CoV-2

Imaging diagnosis in SARS-CoV-2 patient care

Zulma Luisa Barrera-Jay 

Doctora en Ciencias Pedagógicas. Especialista de II Grado en Imagenología. Profesora Auxiliar. Hospital General Docente "Dr. Agostinho Neto". Guantánamo. Cuba.

Autor para la correspondencia: zbarrera@infomed.sld.cu

Recibido: 19 de octubre de 2020 Aprobado: 9 de noviembre de 2020

RESUMEN

Introducción: la pandemia de la COVID-19 ha requerido de una rápida respuesta de la especialidad Imagenología. **Objetivo:** ofrecer un referente respecto a la expresión de la COVID-19 en la tomografía computarizada del pulmón y en la radiografía simple de tórax. **Método:** en el Hospital General Docente "Dr. Agostinho Neto", entre junio y octubre de 2020 se realizó una revisión narrativa sobre este tema a través de una búsqueda en diferentes bases de datos bibliográficas: Pubmed/Medline, ScienceDirect y SciELO. La búsqueda se realizó con el buscador Google Académico, y se usó palabras clave y conectores COVID-19 AND *imaging*; SARS-CoV-2 AND *radiography*; 2019-*nCoV* AND *Computed tomography*; SARS-CoV-2, COVID-19, y los términos equivalentes en español. **Resultado:** los hallazgos más frecuentes en la tomografía pulmonar son la presencia de opacidades pulmonares con densidad en vidrio esmerilado (53-100 %), su

asociación a focos de condensación (27-72 %) y engrosamiento intersticial con patrón de tipo empedrado (*crazy-paving*) (19 %). La expresión en la radiografía de pulmón es similar a la que se refleja en la tomografía computada. **Conclusiones:** estos medios diagnósticos son útiles para identificar la lesión pulmonar en la COVID-19. La afectación en vidrio deslustrado, aislada o en combinación con consolidaciones pulmonares es el hallazgo imagenológico más común. Las imágenes se deben interpretar con la consideración de las manifestaciones clínicas y el contexto epidemiológico con riesgo de infección por SARS-CoV-2. No obstante, sobre su base se han propuestos diversas escalas pronósticas que requieren ser validadas.

Palabras clave: SARS-CoV-2; COVID-19; radiografía; tomografía computarizada



ABSTRACT

Introduction: COVID-19 pandemic has required a rapid-response capacity of the imaging services. **Objective:** to offer a reference regarding COVID-19 lesions in lungs and thorax based on computed tomography (CT) scan and radiographic image. **Method:** a narrative review was carried out at the General Teaching Hospital "Dr. Agostinho Neto" from June to October 2020, through the following databases (Pubmed/Medline, Science Direct y SciELO). Google scholar was the search engine used in the research, with the following keywords and links: COVID-19 AND imaging; SARS-CoV-2 AND radiography; 2019-nCoV AND Computed tomography; SARS-CoV-2, COVID-19, and the equivalent terms in Spanish. **Results:** the most frequent findings in lung CT scan were lung ground-glass opacities (53%-100%), with

association to pulmonary consolidation (27%-72%) and interstitial thickening with a cobblestone pattern (crazy paving) (19%). Lung radiographic images are similar to the images obtained via computed tomography. **Conclusions:** these diagnostic tools are useful to identify lung lesions caused by COVID-19. Ground-glass opacity in combination with pulmonary consolidations is the most common imaging finding. The images should be interpreted taking into account the clinical manifestations and the epidemiologic context in which SARS-CoV-2 remains a risk of infection. However, several prognostic scales based on imaging have been proposed that still need to be validated.

Keywords: SARS-CoV-2; COVID-19; radiography; computed tomography

Cómo citar este artículo:

Barrera-Jay ZL. El diagnóstico imagenológico en la atención al paciente con infección por SARS-CoV-2. Rev Inf Cient [en línea]. 2020 [citado día mes año]; 99(6):596-608. Disponible en: <http://www.revinfcientifica.sld.cu/index.php/ric/article/view/3084>

INTRODUCCIÓN

La infección por el nuevo coronavirus, que se nombró "*severe acute respiratory syndrome coronavirus-2*" (SARS-CoV-2), agente causal de un grave síndrome respiratorio, infeccioso y contagioso llamado "*coronavirus infectious disease-19*" (COVID-19)⁽¹⁾, se declaró pandemia por la Organización Mundial de la Salud el 11 de marzo del 2020⁽²⁾, ha causado un alto número de contagios y muertes desde su brote inicial en Wuhan, China.⁽³⁾

Ante esta problemática de salud, muchos investigadores cubanos^(4,5) y extranjeros^(6,7) han dedicado sus esfuerzos al estudio de la COVID-19, pero de modo esencial los campos de investigación se dirigen a la precisión de la epidemiología, las manifestaciones clínicas, la fisiopatología, la morbilidad y mortalidad, las vías para su prevención y tratamiento, en detrimento de connotar la utilización de los medios diagnósticos imagenológicos para la atención al paciente con COVID-19.

La emergencia de esta pandemia COVID-19 ha requerido de una rápida respuesta de múltiples especialidades médicas, incluida la Imagenología, la que además ha derivado en nuevos desafíos en la



manera que los imagenólogos apoyan el trabajo del equipo de salud que presta atención a los pacientes con esta infección.

Por lo anterior, el objetivo de este artículo es ofrecer un referente respecto a la expresión de la enfermedad COVID-19 en los medios de diagnóstico imagenológicos, con énfasis en la radiografía simple de tórax (RxT) y tomografía computada del pulmón (TCP), para contribuir a la preparación de estudiantes de medicina y médicos generales.

MÉTODO

Entre junio y octubre de 2020, en el Hospital General Docente Dr. Agostinho Neto de Guantánamo se hizo una revisión narrativa mediante el estudio documental de referencias, que incluyeron revisiones sistemáticas y artículos originales. La búsqueda se realizó en las bases de datos bibliográficas Pubmed, Medline, Science Direct, y SciELO, con el buscador Google Académico, y el uso de las palabras clave y conectores COVID-19 AND *imagenology*; SARS-CoV-2 AND *radiography*; 2019-nCoV AND *Computed tomography*; SARS-CoV-2, COVID-19, y los respectivos términos en español.

DESARROLLO

Bases teóricas esenciales relacionadas con la COVID-19

La enfermedad COVID-19 puede presentarse como una enfermedad asintomática, o presentar síntomas leves, moderados o graves: Los más frecuentes son fiebre, tos seca, rinorrea, odinofagia, faringitis, cefalea, diarrea, vómitos, rash cutáneo, astenia, mialgias, confusión mental, anosmia, hiposmia, disgeusia y ageusia. Un 14 % de los pacientes presenta síntomas graves (polipnea, cianosis, hipoxemia), y un 5 % evolucionan a estadios críticos con la presentación de una neumonía severa, síndrome de dificultad respiratoria aguda, choque, y disfunción o fallo múltiple de órganos.^(7,8)

El diagnóstico de la enfermedad por COVID-19 se realiza mediante la reacción en cadena de la polimerasa con transcriptasa inversa (*reverse transcription polymerase chain reaction* [RT-PCR]), con la detección de ácidos nucleicos del SARS-CoV-2 o mediante la secuenciación del gen viral. Se pueden emplear muestras de frotis faríngeo o nasofaríngeo, esputo, heces o sangre o aislar el virus en cultivos de células epiteliales respiratorias.⁽⁹⁾

Al ser el sistema respiratorio el más afectado por la COVID-19, en casos sospechosos o confirmados, se solicitan estudios imagenológicos, entre los que los más indicados son la RxT y la TCP.^(10,11)

La tomografía computada del pulmón para el diagnóstico de la COVID-19

La TCP en COVID-19 tiene una sensibilidad y especificidad de 94 y 37 % respectivamente, un valor predictivo positivo del 92 % y un valor predictivo negativo para la infección del 42 %.⁽¹¹⁾



Los hallazgos en la TCP varían según el momento de evolución de la enfermedad; se plantea que las lesiones pulmonares pueden aparecer antes que los síntomas hasta el día 14 después de la aparición de la sintomatología, con una media de 4 días, y ser diagnósticos en pacientes con falsos negativos iniciales en la RT-PCR.^(12,13)

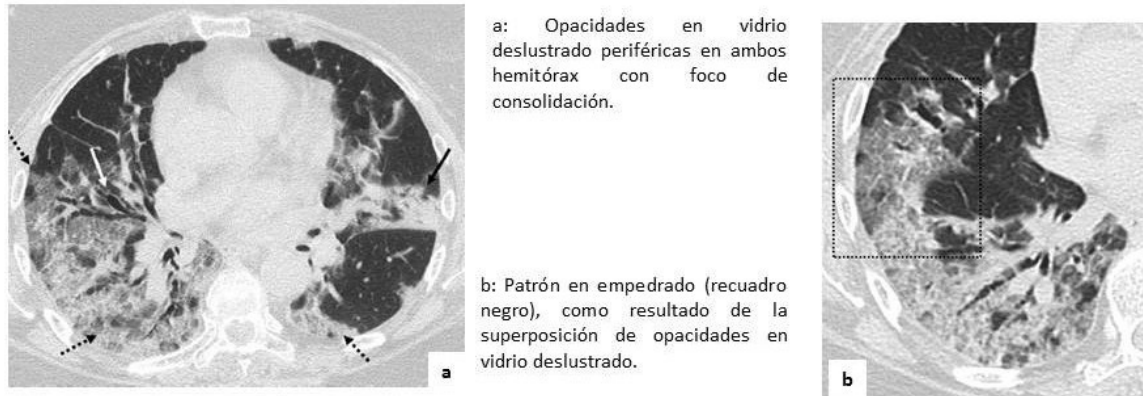
En el 60 % de los pacientes, hay un período estimado de entre 2 a 6 días desde el inicio de los síntomas durante el cual pueden no observarse alteraciones en la TCP; luego el patrón predominante son la densidad en vidrio esmerilado (OVE) (62 %), seguidas por focos de condensación (23 %), y a medida que progresan los días de enfermedad, aumenta el porcentaje de un patrón mixto determinado por OVE y focos de condensación (38 %). No es común el compromiso unilateral, y solo se visualiza en el inicio y en estadios muy tardíos de la enfermedad.^(14,15,16,17)

Los hallazgos tomográficos frecuentes en la neumonía por COVID-19 son la presencia de opacidades pulmonares con densidad en vidrio esmerilado (OVE) (53-100 %), OVE asociadas a focos de condensación (27-72 %) y engrosamiento intersticial con patrón de tipo empedrado (*crazy-paving*) (19 %).^(1,6,18,19)

Las opacidades en el parénquima pulmonar suelen ser redondeada o rectangular, se presentan sobre todo de forma bilateral y periférica (93 %) y hacia las zonas posteriores, medias o inferiores (93 %), usualmente bilaterales y multilobares. Otros signos menos comunes son el signo del halo inverso (10 %), broncograma aéreo, bandas lineales parenquimatosas y engrosamiento parietal vascular, derrame pleural (4-7 %) y de adenopatías mediastínicas (2 %).^(1,18,20) No obstante, una TCP normal no excluye el diagnóstico.^(1,17)

Se refiere que la afectación en vidrio deslustrado, ya sea de forma aislada o en combinación con consolidaciones pulmonares, es el hallazgo más común en la TCP (Figura 1.a). Otros hallazgos son el engrosamiento de septos interlobulillares, las bronquiectasias (figura 1.a), el engrosamiento pleural, el patrón en empedrado, el predominio de la afectación bilateral de lóbulos inferiores y la localización periférica y posterior (Figura 1.b).^(17,21,22,23)





Fuente: Sánchez OR, Torres NJ, Martínez SG. La radiología en el diagnóstico de la neumonía por SARS-CoV-2 (COVID-19). Med Clin (Barc). [en línea] 2020 Jul [citado 14/10/2020]; 155(1): 36-40. Disponible en: <http://www.dx.org/10.1016/j.medcli.2020.03.004>

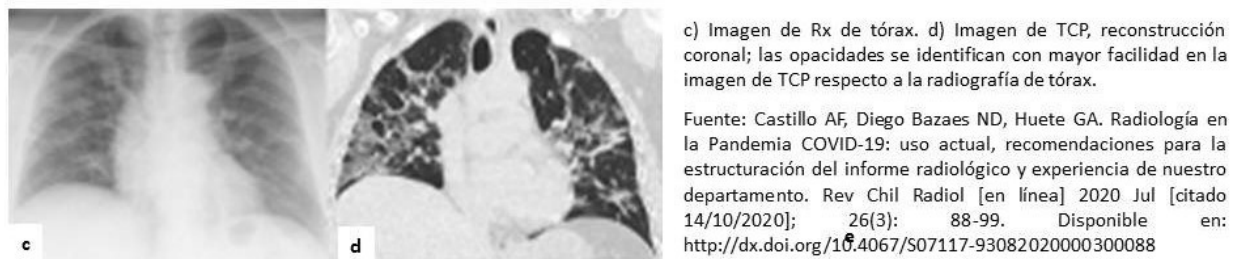


Fig. 1. Imágenes radiográficas y tomográficas en la neumonía por COVID-19.

Las OVD, hallazgo más frecuente en la neumonía por COVID-19 puede ser omitido en una RxT (Figura 1.c y Figura 1.d) y percibirse bien en la TCP, pues la sensibilidad de la RxT en el diagnóstico inicial de esta infección es del 69 %, conocido el diagnóstico positivo mediante PCR al SARS-CoV-2, para la TAP es del 97-98 %⁽²⁴⁾, por lo que se pondera más la realización de esta.^(25,26)

Se han planteado hallazgos radiológicos según el estadio de la enfermedad, al respecto Jin *et al.*⁽¹⁵⁾ plantearon una clasificación de los pacientes con COVID-19 en 5 estadios, según el tiempo de evolución:

- I. Ultratemprano: es el primer estadio, comprende la primera y la segunda semana tras la exposición, los pacientes están asintomáticos, y en la TCT lo más frecuente es observar las OVD únicas o múltiples, consolidaciones parcheadas, nódulos pulmonares rodeados por vidrio deslustrado y broncograma aéreo.
- II. Temprano; es el segundo estadio, correspondiente al primer y segundo día tras la aparición de síntomas, y se caracterizaba por las OVD únicas o múltiples y la combinación de las OVD con engrosamiento de los septos interlobulillares (empedrado).
- III. Progresión rápida: es el tercer estadio, corresponde entre los días 3-7 desde la aparición de síntomas, se observan consolidaciones confluentes de gran tamaño con broncograma aéreo.
- IV. Consolidación: es el cuarto estadio, corresponde con la segunda semana del período sintomático, en el que se produce una reducción de tamaño y densidad de las consolidaciones pulmonares.

- V. Disipación: es quinto estadio, de 2 a 3 semanas desde el comienzo clínico, las opacidades pulmonares se muestran más parcheadas y aparece engrosamiento de paredes bronquiales y reticulación por engrosamiento de septos intra e interlobulillares.

La Sociedad de Radiología de Norteamérica (RSNA), la Sociedad de Radiología Torácica (STR) y Colegio Americano de Radiología), establecieron un consenso para el reporte de la probabilidad de infección por COVID-19 en TCP.⁽²⁷⁾ Las categorías del consenso RSNA y la terminología sugerida por la Sociedad Chilena de Radiología⁽²⁸⁾ se muestran en la Tabla 1.

Tabla 1. Terminología sugerida para el informe estructurado de la tomografía computada de tórax en COVID-19

Patrón	Hallazgos	Impresión sugerida por los hallazgos tomográficos
Típico	OVE de distribución bilateral y periférica: +/- Focos de condensación +/- Líneas intralobulillares (patrón <i>crazy-paving</i>) u OVE multifocales con morfología redondeada: +/- Focos de condensación +/- Líneas intralobulillares (patrón <i>crazy-paving</i>)	Reportados con frecuencia, (altamente sugerentes o clásicos) de/en neumonía viral COVID-19. El diagnóstico diferencial es con neumonía viral por diferente agente (ej.: influenza) y neumonía organizante.
Indeterminado	Ausencia de hallazgos típicos y: Presencia de: OVE multifocales, difusas, perihiliares o unilaterales con o sin condensación, sin una distribución periférica ni morfología redondeada o escasas y pequeñas OVE sin una distribución periférica ni morfología redondeada	Hallazgos posibles de observar en neumonía viral tipo COVID-19, pero inespecíficos pues pueden ser manifestación de otro proceso infeccioso o no infeccioso.
Atípico	Ausencia de hallazgos típicos e indeterminados. Presencia de: condensación lobar o segmentaria única, sin OVE. Nódulos centrolobulillares con morfología de árbol en brote. Cavitación pulmonar. Engrosamiento septal interlobulillar liso con derrame pleural	Hallazgos atípicos o escasamente reportados en neumonía viral tipo COVID-19. Se sugiere considerar un diagnóstico alternativo para los hallazgos imagenológicos
Negativo	Ausencia de hallazgos tomográficos sugerentes de neumonía	Hallazgos sugerentes de neumonía. Considerar que en fases precoces de la COVID-19 pueden no observarse alteraciones en la TCT

La Sociedad Neerlandesa de Radiología publicó un sistema de reporte e información para COVID-19 denominado CO-RADS⁽²⁹⁾ (Tabla 2), que establece una probabilidad de infección en base a hallazgos en la TCP, desde muy bajo nivel de sospecha (CO-RADS 1) hasta muy alto (CO-RADS 5), aunque aún su uso es limitado debido a lo reciente de su publicación.



Tabla 2. Clasificación CO-RADS para tomografía computada

Categoría CO-RADS	Nivel de sospecha para daño pulmonar atribuible a COVID-19	Resumen
0	No interpretable	Examen técnicamente insuficiente para asignar un score
1	Muy baja	Normal o etiología no infecciosa
2	Baja	Hallazgos típicos para otra infección no COVID-19
3	Equívoca	Hallazgos compatibles con COVID-19, pero también para otras enfermedades
4	Alta	Hallazgos sospechosos de COVID-19
5	Muy alta	Hallazgos típicos para COVID-19
6	Confirmado	RT-PCR (+) para SARS-CoV-2

Leyenda: RT-PCR: reacción en cadena de polimerasa con transcriptasa reversa.

Se ha tratado de correlacionar los hallazgos de TCP con la evolución clínica desfavorable, y el establecimiento de escalas de severidad y pronósticas. En tal sentido se señala que los pacientes con enfermedad leve presentan un menor número de segmentos pulmonares afectados, que se distribuyen sobre todo en la periferia del parénquima y una mayor prevalencia de OVE sobre focos de condensación. En casos más severos se ha observado un mayor número de segmentos afectados y una distribución central y periférica de las opacidades, focos de condensación, y mayor proporción de casos con broncograma aéreo, engrosamiento septal interlobulillar, derrame pleural y adenopatías mediastínicas.^(30,31)

Yang R. *et al.*⁽³¹⁾ desarrollaron una escala de severidad (*Chest CT severity score*) para diferenciar casos leves de severos basado en la extensión del daño pulmonar por COVID-19, que alcanza una sensibilidad de 83 % y especificidad de 94 %, con un alto valor predictivo negativo de 96 %.

En pacientes con COVID-19 la angiografía por tomografía computada ha mostrado la presentación de enfermedad pulmonar embólica⁽³²⁾ y se han reportados eventos de trombosis de la vasculatura renal, infartos cerebrales e isquemia de extremidades.⁽³³⁾

Por lo que afirma que TCP es un medio diagnóstico valioso para diagnosticar la infección por COVID-19, tanto en la valoración inicial de la afectación pulmonar como para su seguimiento^(17,20,21,22), aunque las indicaciones aún son polémicas.

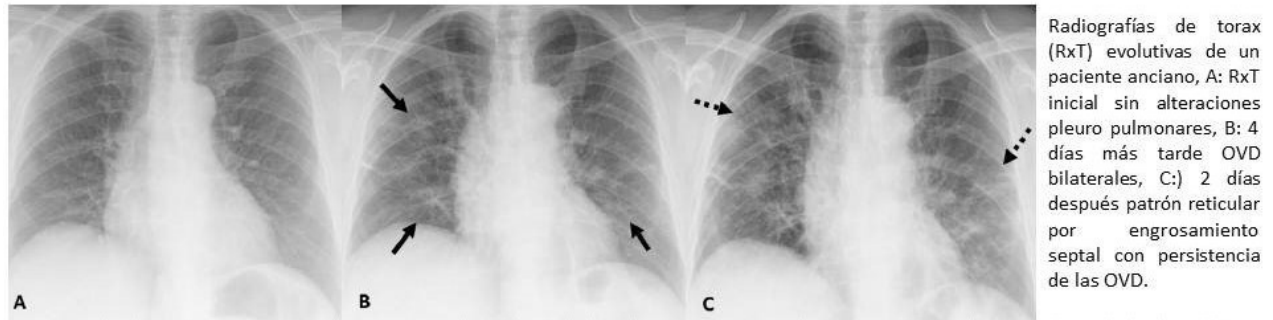
La radiografía de tórax para el diagnóstico de la COVID-19

El sistema respiratorio es el más comúnmente afectado en la COVID-19, por lo que en casos sospechosos se solicita como primera prueba de imagen la realización de una RxT. En los estadios iniciales de la enfermedad su efectividad para el diagnóstico es limitada, pues podrían no identificarse alteraciones radiológicas, que si serían detectables en la TCP.^(14,17)

Los hallazgos en la RxT reflejan los mismos descritos para la TCP. Se ha señalado la presencia de focos de condensación como OVE, que se distribuyeron de forma bilateral, basal y periférica, y es infrecuente el derrame pleural y los nódulos pulmonares.^(14,17)

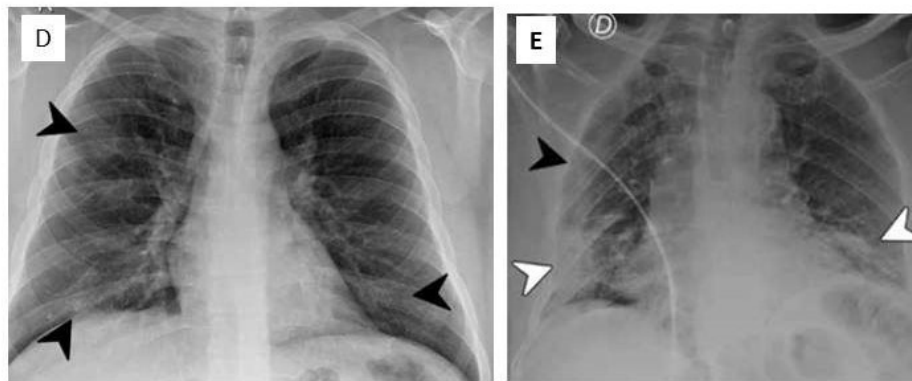


La Figura 2 muestra ejemplos de RxT en paciente con COVID-19. En la mayoría en los que progresa la enfermedad, la TCP muestra un aumento de las opacidades en vidrio deslustrado (OVD), las consolidaciones y el engrosamiento de los septos interlobulillares secundario a las OVD y consolidaciones, lo que sugiere cambios fibróticos⁽²²⁾, y se revela más la presencia de un patrón reticular por engrosamiento septal, lo que se aprecia en la RxT.



Radiografías de torax (RxT) evolutivas de un paciente anciano, A: RxT inicial sin alteraciones pleuro pulmonares, B: 4 días más tarde OVD bilaterales, C:) 2 días después patrón reticular por engrosamiento septal con persistencia de las OVD.

Fuente: Sánchez OR, Torres NJ, Martínez SG. La radiología en el diagnóstico de la neumonía por SARS-CoV-2 (COVID-19). Med Clin (Barc). [en línea] 2020 Jul [citado 14/10/2020]; 155(1): 36–40. Disponible en: <http://www.dx.org/10.1016/j.medcli.2020.03.004>



D) RxT: presencia de opacidades con densidad en vidrio esmerilado bilaterales (flecha) que adoptan una distribución periférica.

E) RxT: presencia de opacidades bilaterales en vidrio esmerilado (flecha negra) asociadas a focos de condensación múltiples (flecha blanca)

Fuente: Castillo AF, Diego Bazaes ND, Huete GA. Radiología en la Pandemia COVID-19: uso actual, recomendaciones para la estructuración del informe radiológico y experiencia de nuestro departamento. Rev Chil Radiol [en línea] 2020 Jul [citado 14/10/2020]; 26(3): 88-99. Disponible en: <http://dx.doi.org/10.4067/S07117-93082020000300088>

Fig. 2. Imágenes radiográficas en pacientes con COVID-19.

Las OVD, hallazgo más frecuente de la neumonía por COVID-19, puede ser desapercibida en una RxT (Figura 1.c y Figura 1.d) y percibirse bien en la TCP. La sensibilidad de la RxT en el diagnóstico inicial del paciente COVID-19 es del 69 % conocido el diagnóstico positivo mediante PCR al SARS-CoV-2, mientras que para el TAP es del 97-98 %⁽²⁴⁾, por ello se pondera más la realización de la TCP.⁽²⁵⁾ La ventaja del RxT respecto de la TCP en el contexto de la COVID-19 está en su accesibilidad, menor dosis de radiación y posibilidad de realizar examen portátil disminuyendo la probabilidad del contagio del personal de salud.

La Sociedad Británica de Imagenología Torácica (BSTI)⁽³⁴⁾ propuso una clasificación de reporte estructurado para RxT en COVID-19 basada en las características, ubicación y predominio zonal de las alteraciones radiológicas (Tabla 3). Para su aplicación, se requiere de dividir arbitrariamente ambos volúmenes pulmonares en regiones central y periférica y en mitades superior e inferior.

Tabla 3. Clasificación de los patrones radiológicos según el sistema BSTI para el reporte estructurado para COVID-19 en radiografía de tórax

Patrón	Caracterización
Clásico /Probable de COVID-19	Focos de condensación y/u OVE múltiples, bilaterales, de predominio periférico e inferior. Focos de condensación y/u OVE múltiples, bilaterales, de predominio periférico, sin predominio inferior ni superior.
Indeterminado para COVID-19	Alteraciones que no cumplen con criterios de un patrón clásico ni un patrón No-COVID-19.
No COVID-19	Alteraciones sugerentes de otra patología con mayor probabilidad a COVID-19: neumonía única lobar o segmentaria, derrame pleural, edema intersticial, neumotórax, otros: masas, atelectasia lobar, fibrosis pulmonar.

Legenda: OVE: opacidades con densidad en vidrio esmerilado.

Toussie *et. al.*⁽³⁵⁾ hicieron la propuesta de una escala pronóstica en pacientes con infección por COVID-19 a partir de los hallazgos en la RxT, con una sensibilidad y especificidad de 66 y 79 %, respectivamente.

No se ha demostrado que la realización de RxT seriadas aporte un beneficio añadido para la evaluación de la evolución del paciente.⁽³⁶⁾

La ultrasonografía en pacientes con COVID-19

Se han descrito hallazgo inespecíficos, como las anormalidades en líneas pleurales (100 %), líneas-B (100 %) y consolidación (64 %), y el derrame pleural con menor frecuencia⁽³⁶⁾, por lo que se asume como un medio diagnóstico complementario, sobre todo en escenarios donde no se disponga de otros medios diagnósticos de imágenes. No se recomienda su realización para evitar la propagación de la infección por la contaminación del equipo y la cercanía del ultrasonografista y el paciente infectado.^(17,22)

Indicaciones de los estudios de imágenes durante la COVID-19

Existen polémicas respecto a las indicaciones de los estudios imagenológicos en pacientes con sospecha o confirmación de COVID-19. Las principales sociedades radiológicas reconocen el papel del uso de la RxT y TC en los algoritmos de manejo, y recomiendan el uso de RxT y/o TC en casos confirmados con COVID-19 que sufren descompensación clínica, y pacientes con síntomas respiratorios moderados o severos en los que se sospecha la enfermedad, en un sistema con recursos limitados y una alta probabilidad pretest de COVID-19, y desaconsejan su uso en pacientes que se presentan con síntomas respiratorios leves, a excepción de quienes estén en riesgo de progresión de enfermedad. No obstante, otros investigadores opinan se debe realizar en un paciente que se presenta con síntomas respiratorios leves, con cualquier probabilidad pretest de infección y en un ambiente sin limitaciones de recursos.^(17,22,23)



CONSIDERACIONES FINALES

La TCP y la RxT son medios diagnósticos útiles para identificar la lesión pulmonar en la COVID-19, pero las imágenes se deben interpretar apoyados en las manifestaciones clínicas y el examen físico del paciente, y el contexto epidemiológico con riesgo de infección por SARS-CoV-2, pues son muy sensibles, pero no tan específicas, ya que otras infecciones virales pueden provocarlas, y se aprecian inconsistencia entre la clínica, los resultados del laboratorio (rt-PCR) y las imágenes.

Es prudente también señalar que, en fechas recientes, se han propuestos diversas clasificaciones de acuerdo con los hallazgos por TCP y la RxT, pero se requiere establecer su viabilidad en la práctica médica. La afectación en vidrio deslustrado, aislada o en combinación con consolidaciones pulmonares, es el hallazgo imagenológico más común.

REFERENCIAS BIBLIOGRÁFICAS

1. Kanne JP. Chest CT findings in 2019 novel coronavirus (2019-nCoV) infections from Wuhan, China: key points for the radiologist. *Radiology* [en línea]. 2020 [citado 14 Oct 2020]; 4:200241. Doi: <https://dx.doi.org/10.1148/radiol.2020200241>
2. World Health Organization. WHO Director-General's opening remarks at the media briefing on COVID-19 [en línea]. 2020 [citado 14 Oct 2020]; [aprox. 5 p.]. Disponible en: <https://www.who.int/dg/speeches/detail/who-director-general-s-opening-remarks-at-the-media-briefing-on-covid-19-11-march-2020>
3. Bai HX, Hsieh B, Xiong Z, Halsey K, Choi JW, Tran TML *et al.* Performance of radiologist in differentiating COVID-19 from viral pneumonia on chest CT. *Radiology* [en línea]. 2020 [citado 14 Oct 2020]; 200823. Doi: <https://dx.doi.org/10.1148/radiol.2020200823>
4. Naranjo DA, Valdés MA. COVID-19. Punto de vista del cardiólogo. *Rev Cubana Card Cir Cardio* [en línea]. 2020 Mar [citado 14 Oct 2020]; 26(1):1-5. Disponible en: <http://www.revcardiologia.sld.cu/index.php/revcardiologia/article/view/951/pdf>
5. Moreno MFL, Moreno LFL, Oroz MR. Repercusión cardiovascular de la infección por el nuevo coronavirus SARS-CoV-2 (COVID-19). *CorSalud* [en línea]. 2020 [citado 14 Oct 2020]; 12(1):3-17. Disponible en: <http://www.revcorsalud.sld.cu/index.php/cors/article/downloadview/588/1112>
6. Zhou S, Wang Y, Zhu T, Xia L. CT features of coronavirus disease 2019 (COVID-19) pneumonia in 62 patients in Wuhan, China. *Am J Roentgenol* [en línea]. 2020 [citado 14 Oct 2020]; 5:1-8. Doi: <https://dx.doi.org/10.2214/AJR.20.22975>
7. Zhu N, Zhang D, Wang W, Li X, Yang B, Song J, *et al.* A novel coronavirus from patients with pneumonia in China, 2019. *N Engl J Med* [en línea]. 2019 [citado 14 Oct 2020]; 382:727-733 Doi: <https://dx.doi.org/10.1056/nejmoa2001017>
8. Phelan AL, Katz R, Gostin LO. The Novel Coronavirus Originating in Wuhan China: Challenges for Global Health Governance. *JAMA* [en línea]. 2020 [citado 14 Oct 2020]; [aprox. 5 p.]. Doi: <https://dx.doi.org/10.1001%2Fjama.2020.1097>
9. Chu DKW, Pan Y, Cheng SMS, Hui KPY, Krisnan P, Liu Y. Molecular diagnosis of a novel coronavirus (2019-nCoV) causing an outbreak of pneumonia. *Clin Chem* [en línea]. 2020. [citado 14 Oct 2020]; pii: hvaa029. Doi: <https://dx.doi.org/10.1093/clinchem/hvaa029>



10. Xie X, Zhong Z, Zhao W, Zheng C, Wang F, Liu J. Chest CT for typical 2019-nCoV pneumonia: Relationship to negative RT-PCR testing. *Radiology* [en línea]. 2020 [citado 14 Oct 2020]; 200343. Doi: <https://dx.doi.org/10.1148%2Fradiol.2020200343>
11. Fang Y, Zhang H, Xie J, *et al.* Sensitivity of Chest CT for COVID-19: Comparison to RT-PCR. *Radiology* [en línea]. 2020. [citado 14 Oct 2020]; 19:200432. Doi: <https://pubs.rsna.org/doi/10.1148/radiol.2020200432>
12. Wen Z, Chi Y, Zhang L, Liu H, Du K, Li Z, *et al.* Coronavirus Disease 2019: Initial Detection on Chest CT in a Retrospective Multicenter Study of 103 Chinese Subjects. *Radiol Card Imaging* [en línea]. 2020 [citado 14 Oct 2020]; 2(2):e200092. Doi: <https://dx.doi.org/10.1148/ryct.2020200092>
13. Wang Y, Dong C, Hu Y, Li C, Ren Q, Zhang X, *et al.* Temporal Changes of CT Findings in 90 Patients with COVID-19 Pneumonia: A Longitudinal Study. *Radiology* [en línea]. 2020. [citado 14 Oct 2020]; 200843. Doi: <https://dx.doi.org/10.1148/radiol.2020200843>
14. Pan Y, Guan H, Zhou S., Wang Y, Li Q, Zhu T. Initial CT findings and temporal changes in patients with the novel coronavirus pneumonia (2019-nCoV): A study of 63 patients in Wuhan, China. *Eur Radiol* [en línea]. 2020. [citado 14 Oct 2020]; [aprox. 5 p.]. Doi: <https://dx.doi.org/10.1007%2Fs00330-020-06731-x>
15. Jin YH, Cai L, Cheng ZS, Cheng H, Deng T, Fan YP. A rapid advice guideline for the diagnosis and treatment of 2019 novel coronavirus (2019-nCoV) infected pneumonia (standard version) *Mil Med Res* [en línea]. 2020 [citado 9 Oct 2020]; 7:[aprox. 5 p.]. Disponible en: <https://www.ncbi.nlm.nih.gov/pubmed/32029004>
16. Ng MY, Lee EYP, Yang J, Yang F, Li X, Wang H. Imaging Profile of the COVID-19 Infection: Radiologic Findings and Literature Review. *Radiol Card Imaging* [en línea]. 2020 [citado 9 Oct 2020]; [aprox. 5 p.]. Doi: <https://dx.doi.org/10.1148%2Frct.20202000>
17. Salehi S, Abedi A., Balakrishnan S., Gholamrezanezhad A. Coronavirus Disease 2019 (COVID-19): A Systematic Review of Imaging Findings in 919 Patients. *Am J Roentgenol* [en línea]. 2020 [citado 9 Oct 2020]; 215:1–7. Disponible en: <https://www.ncbi.nlm.nih.gov/pubmed/32174129>
18. Caruso D, Zerunian M, Polici M, Pucciarelli F, Polidori T, Rucci C, *et al.* Chest CT Features of COVID-19 in Rome, Italy. *Radiology* [en línea]. 2020 [citado 9 Oct 2020]; 201237. Doi: <https://dx.doi.org/10.1148/radiol.2020201237>
19. Pan F, Ye T, Sun P, Gui S, Liang B, Li L, *et al.* Time course of lung changes on chest CT during recovery from 2019 novel coronavirus (COVID-19) pneumonia. *Radiology* [en línea]. 2020 [citado 9 Oct 2020]; 200370. Doi: <https://dx.doi.org/10.1148/radiol.2020200370>
20. Lima MB, Pama D'Almeida BM, Marchiori E. Chest radiography and computed tomography findings from a Brazilian patient with COVID-19 pneumonia. *Rev Soc Bras Med Trop* [en línea]. 2020 [citado 9 Oct 2020]; 53:e20200134. Doi: <https://doi.org/10.1590/0037-8682-0134-2020>
21. Lei J, Li J, Li X, Qi X. CT imaging of the 2019 novel coronavirus (2019-nCoV) pneumonia. *Radiology* [en línea]. 2020 [citado 9 Oct 2020]; [aprox. 5 p.]. Doi: <http://dx.doi.org/10.1148/radiol.2020200236>
22. Castillo AF, Diego Bazaes ND, Huete GA. Radiología en la Pandemia COVID-19: uso actual, recomendaciones para la estructuración del informe radiológico y experiencia de nuestro departamento. *Rev Chil Radiol* [en línea] 2020 Jul [citado 9 Oct 2020]; 26(3):88-99. Doi: <http://dx.doi.org/10.4067/S07117-93082020000300088>
23. Sánchez OR, Torres NJ, Martínez SG. La radiología en el diagnóstico de la neumonía por SARS-CoV-2 (COVID-19). *Med Clin (Barc)* [en línea]. 2020 Jul [citado 14 Oct 2020]; 155(1): 36-40. Doi: <http://www.dx.org/10.1016/j.medcli.2020.03.004>



24. Wong HYF, Lam HYS, Fong AH-T, Leung ST, Chin TW-Y, Lo CSY, *et al.* Frequency and Distribution of Chest Radiographic Findings in COVID-19 Positive Patients. *Radiology* [en línea]. 2020 [citado 9 Oct 2020]; 201160. Doi: <https://dx.doi.org/10.1148/radiol.2020201160>
25. Yoon SH, Lee KH, Kim JY, Lee YK, Ko H, Kim KH. Chest Radiographic and CT Findings of the 2019 Novel Coronavirus Disease (COVID-19): Analysis of Nine Patients Treated in Korea. *Korean J Radiol* [en línea]. 2020 [citado 9 Oct 2020]; 21:494-500. Disponible en: <https://www.ncbi.nlm.nih.gov/pubmed/32100485>
26. Ye Z, Zhang Y, Wang Y, Huang Z, Song B. Chest CT manifestations of new coronavirus disease 2019 (COVID-19): A pictorial review. *Eur Radiol* [en línea]. 2020 [citado 9 Oct 2020]; [aprox. 5 pp.]. Doi: <http://dx.doi.org/10.1007/s00330-020-06801-0>
27. Simpson S, Kay FU, Abbara S, Bhalla S, Chung JH, Chung M, *et al.* Radiological Society of North America Expert Consensus Statement on Reporting Chest CT Findings Related to COVID-19. Endorsed by the Society of Thoracic Radiology, the American College of Radiology, and RSNA. *Radiol Cardiothorac Imaging* [en línea]. 2020 [citado 9 Oct 2020]; 2(2):e200152. Doi: <https://dx.doi.org/10.1148/ryct.2020200152>
28. Sochradi. Capítulo de Tórax como modelo propuesta elaborada por la RSNA, SRT y la ACR en informes Covid19, para sugerir formato de informe. www.sochradi.cl [en línea]. 2020. [citado 9 Oct 2020]; [aprox. 5 p.]. Disponible en: <https://www.sochradi.cl/2020/05/noticias/capitulo-detorax-toma-como-modelo-propuesta-elaborada-por-la-rsna-str-y-la-acr-en-informes-covid19-para-sugerirformato-de-informe>
29. Prokop M, van Everdingen W, van Rees Vellinga T, Quarles van Ufford J, Stöger L, Beenen L, *et al.* CO-RADS-A categorical CT assessment scheme for patients with suspected COVID-19: definition and evaluation. *Radiology* [en línea]. 2020 [citado 9 Oct 2020]; 201473. Doi: <https://dx.doi.org/10.1148/radiol.2020201473>
30. Yu M, Xu D, Lan L, Tu M, Liao R, Cai S, *et al.* Thin section Chest CT Imaging of Coronavirus Disease 2019 Pneumonia: Comparison Between Patients with Mild and Severe Disease. *Radiol Cardiothorac Imaging* [en línea]. 2020 [citado 9 Oct 2020]; [aprox. 5 p.]. 2(2):e200126. Doi: <https://dx.doi.org/10.1148/ryct.2020200126>
31. Yang R, Li X, Liu H, Zhen Y, Zhang X, Xiong Q, *et al.* Chest CT Severity Score: An Imaging Tool for Assessing Severe COVID-19. *Radiol Cardiothorac Imaging* [en línea]. 2020 [citado 9 Oct 2020]; [aprox. 5 p.]; 2(2):e200047. Doi: <https://dx.doi.org/10.1148/ryct.2020200047>
32. Leonard-Lorant I, Delabranche X, Severac F, Helms J, Pautet C, Collange O, *et al.* Acute Pulmonary Embolism in COVID-19 Patients on CT Angiography and Relationship to D-Dimer Levels. *Radiology* [en línea]. 2020 [citado 9 Oct 2020]; 23:201561. Doi: <https://dx.doi.org/10.1148/radiol.2020201561>
33. Lushina N, Kuo JS, Shaikh HA. Pulmonary, Cerebral, and Renal Thromboembolic Disease Associated with COVID-19 Infection. *Radiology* [en línea]. 2020 [citado 9 Oct 2020]; 201623. Doi: <https://dx.doi.org/10.1148/radiol.2020201623>
34. Sociedad Británica de Imagenología Torácica. COVID-19 Reporting Templates and codes. www.bsti.org.uk [en línea]. 2020 [citado 9 Oct 2020]; [aprox. 5 p.]. Disponible en: <https://www.bsti.org.uk/covid-19-resources/covid-19-bsti-reporting-templates>
35. Toussie D, Voutsinas N, Finkelstein M, Cedillo MA, Manna S, Maron SZ, *et al.* Clinical and Chest Radiography Features Determine Patient Outcomes In Young and Middle Age Adults with COVID-19. *Radiology* [en línea]. 2020 Oct [citado 9 Oct 2020]; 297(1):E197-E206. Doi: <https://dx.doi.org/10.1148/radiol.2020201754>



36.Xing C, Li Q, Du H, Kang W, Lian J, Yuan L. Lung ultrasound findings in patients with COVID-19 pneumonia. Crit Care [en línea]. 2020 [citado 9 Oct 2020]; 24(1):174. Doi: <https://doi.org/10.1186/s13054-020-02876-9>

Conflicto de intereses:

La autora declara no tener ningún conflicto de intereses.

