

Litopedion y embarazo ectópico: presentación de un caso

Lithopedion and ectopic pregnancy: presentation of a case

Dra. Janet Martínez Abreu,^I Dr. Aramís Flores Iribar^{II}

^I Policlínico Universitario Milanés. Matanzas, Cuba.

^{II} Hospital Provincial Agustino Neto. Guantánamo, Cuba.

RESUMEN

El litopedion ocurre usualmente cuando un óvulo fertilizado se adhiere a cualquier lugar fuera del útero: el feto puede comenzar a crecer, pero no puede sobrevivir y muere. El sistema inmunológico de la madre eventualmente reconoce al feto como un objeto extraño y para protegerla de una posible infección, reacciona revistiendo el feto con una sustancia rica en calcio mientras ocurre la deshidratación de los tejidos. Se forma una pared mediante el depósito de calcio, el feto se convierte en un litopedion momificado. De la evaluación multidisciplinaria depende la intervención quirúrgica adecuada y la evolución favorable de la paciente. Se describir una nueva forma de presentación del litopedion coexistiendo con embarazo ectópico y mostrar la experiencia de un caso de difícil diagnóstico y manejo quirúrgico son los objetivos del estudio. Se presentó el caso de una gestante de 28 años tratada en el Servicio de Ginecología y Obstetricia del Hospital General de Bengo (República de Angola), portadora de una gravidez ectópica abdominal en proyección epigástrica (litopedion), concomitando con una gravidez de seis semanas intrauterina. Se revisó la literatura sobre el tema y se desarrolló una exposición de las características clínicas, diagnóstico, manejo y pronóstico de la enfermedad.

Palabras clave: litopedion, gravidez ectópica, gravidez abdominal.

ABSTRACT

The Lithopedion usually occurs when a fertilized egg adheres somewhere outside the uterus; the fetus may start to grow, but it cannot survive and dies. The mother's immunologic system eventually recognizes the fetus as a foreign body and reacts to

protect her from a possible infection, covering the fetus with a calcium-rich substance while the dehydration of the tissues is taking place. Through the calcium deposits, a wall is formed, and the fetus becomes a mummified lithopedion. The adequate surgery and favorable evolution of the patient depends on the multidisciplinary evaluation. Describing a new presentation form of the lithopedion coexisting with an ectopic pregnancy and showing the experience of a case of difficult diagnosis and surgical management are the objective of the research. We present the case of a pregnant woman aged 28 years old, treated in the Service of Gynecology and Obstetrics of the General Hospital of Bengo (Republic of Angola), who presented an abdominal ectopic pregnancy in epigastric projection (lithopedion) coinciding with a six-week intrauterine pregnancy. We reviewed the literature on the theme and developed an exposition of the disease clinical characteristics, diagnosis, management and prognosis.

Key words: lithopedion, ectopic pregnancy, abdominal pregnancy.

INTRODUCCIÓN

Todo embarazo, en sus inicios, se localiza fuera de la cavidad uterina, ya que la fecundación del óvulo se produce en el tercio externo de la trompa de Falopio, comenzando entonces la migración del mismo, hasta llegar a la cavidad uterina e implantarse. Lo patológico en la fecundación está en que la implantación del huevo se produzca en un lugar impropio, viéndose comprometido el desarrollo normal del embarazo y a su vez la vida de la paciente.

La gravidez ectópica abdominal constituye el 1,3 % de todos los embarazos. La gravidez abdominal primitiva es excepcional, se produce la fecundación y la implantación en el peritoneo y los órganos pélvicos abdominales, la implantación abdominal secundaria ocurre como evolución de un embarazo ectópico fímbrico u ovárico, y constituye la única posibilidad de que un embarazo ectópico llegue a término, aunque con frecuencia aparecen malformaciones fetales.⁽¹⁾

Se trata de un cuadro grave, debido a la inserción placentaria en el epiplón, intestino o hígado; otras veces, el feto muere, se momifica y puede llegar a formarse, lo que se denomina litopedion.^(1,2)

El litopedion (del griego *litho* = piedra; *pedion* = niño), o literalmente "bebé de piedra", ocurre usualmente cuando un óvulo fertilizado se adhiere a cualquier lugar fuera del útero, el feto puede comenzar a crecer, pero no puede sobrevivir y muere.⁽²⁾

La primera mención de un litopedion la dio Albucasis (936-1013 d.C.), y la primera descripción detallada se debe a Spach, en 1557. Actualmente, se han descrito en la literatura mundial más de 300 casos.

Después de la muerte fetal se inicia el proceso de petrificación con una esqueletomización, donde los huesos permanecen después de la desintegración y

absorción de las partes blandas. Otra fase es el adipocere, donde las partes blandas son reemplazadas por ácidos grasos, jabones y ácidos esteáricos. En la supuración, el feto es destruido después de la formación de un absceso. La formación del verdadero litopedion es donde el feto o las membranas se calcifican en varios grados.

Existen tres formas de presentación según las estructuras calcificadas: litokeliposis (26 %), donde hay calcificaciones de las membranas; litokelitopedion (31 %), donde el feto y las membranas están calcificados; y litopedion verdadero (34 %), donde solo el feto está calcificado.

El sistema inmunológico de la madre eventualmente reconoce al feto como un objeto extraño y, para evitar una infección, el organismo reacciona revistiendo el feto con una sustancia abundante en calcio.

Durante el proceso de formación de esta pared rica en calcio, se convierte en un feto momificado, pero para eso es necesario que la paciente se encuentre asintomática durante un tiempo y se escape al diagnóstico médico. Entonces el feto o su membrana entran en un proceso de petrificación.

La formación de un litopedion ocurre en 0,0045 % de las gestaciones, generalmente, con una retención en abdomen desde 4 hasta 60 años (70 % más de 5 años y 40 % más de los 20 años) y edades gestacionales de 3 a 6 meses (20 % de los casos), y mayor de 7 meses (71 %).^(1,2)

Existen varias condiciones necesarias para que de un embarazo abdominal se forme un litopedion: el feto debe tener una supervivencia en abdomen por más de 12 semanas, permanecer asintomático, sin diagnóstico precoz, en condiciones asépticas y tener un ambiente favorable para la calcificación.^(1,2-4)

Para determinar el diagnóstico se requiere la aplicación del método clínico y algunos exámenes complementarios.

Entre los antecedentes de mayor relevancia podemos mencionar la existencia de amenorrea por más de tres meses, la desaparición de los síntomas de embarazo y la presencia de síntomas gastrointestinales. Las manifestaciones clínicas están dadas por la palpación de un tumor abdominal de consistencia dura y que según la localización y la presencia o no de adherencias, será movable.

La radiografía de abdomen simple y la ultrasonografía pudieran mostrar el esqueleto de un feto en la cavidad abdominal que puede estar cerca de la columna materna, así como la resonancia nuclear da el diagnóstico de embarazo abdominal.^(1,3)

Generalmente en la literatura revisada el diagnóstico ha sido accidental, se han reportado casos durante la realización de otros procedimientos como la tomografía axial computarizada y la laparoscopia.^(3,5-9)

Si no hay síntomas y escapa al examen médico, puede alcanzar una edad gestacional de término, e incluso el feto puede lograr un desarrollo completo y pasar desapercibido durante años.

Tratamiento

La cirugía es el tratamiento de elección en estos casos, siendo imprescindible la evaluación preoperatoria de la paciente por un equipo multidisciplinario, para garantizar el proceso quirúrgico y el postoperatorio con un resultado favorable, aunque se ha valorado tratamiento conservador en algunos casos.^(3,6,8,9)

Pronóstico

En los casos que se reportan en la literatura no existen evidencias de complicaciones ni lesiones de órganos durante el tratamiento quirúrgico. No se encontró mortalidad documentada en la literatura revisada. Por tanto, el pronóstico se considera favorable.

PRESENTACIÓN DEL CASO

Previo consentimiento informado y escrito, se reporta a la paciente I. M., de 28 años de edad, del municipio de Cacuaco, Luanda, República Popular de Angola, doméstica, soltera, con antecedentes de salud y obstétricos de tres embarazos y un parto, sin abortos (G3P1A0). Acudió a consulta del servicio de Ginecobstetricia del Hospital General de Bengo, refiriendo que estaba grávida desde hacía tres años y presentaba ausencia de la menstruación desde hacía dos meses.

Criterios clínicos

- Edad 28 años.
- Amenorrea de dos meses.
- Gravidez de tres años referida que llegó a término, al no ocurrir el nacimiento la paciente no acudió más a consulta.

Examen físico

General: paciente normolínea con fascie normal, sin alteraciones en la postura, la deambulación o a otro nivel.

Regional: a nivel de abdomen se observa en la porción superior zona asimétrica, corroborándose a la palpación una tumoración alargada y dura, de consistencia pétreo de más menos 30 cm en proyección de epigastrio e hipocondrio derecho, no movable y no dolorosa.

En el examen ginecológico se encontró al tacto vaginal un útero aumentado de tamaño, blando, con signos subjetivos de embarazo de aproximadamente seis semanas, anejos normales.

Se sugirió a la paciente la realización de una ecografía abdominal y ginecológica, sospechando la presencia de una gravidez del primer trimestre y un tumor abdominal de causa no ginecológica. La ecografía ginecológica reveló una gravidez de aproximadamente seis semanas con un embrión único y latido cardíaco presente, y la ecografía abdominal mostró un feto en proyección abdominal alta con latido cardíaco ausente.

Previa discusión en colectivo de Anestesia y Ginecobstetricia, se decidió realizar una laparotomía, encontrándose un feto calcificado en la porción superior del abdomen con adherencias a intestino, epiplón, hígado y estómago, que fueron liberadas, y un útero grávido pequeño con anejos normales. Se dejó un drenaje por 48 horas, con un evolución satisfactoria; el postoperatorio inmediato transcurrió sin complicaciones, dándose alta a los 7 días. (Figura 1 y Figura 2)

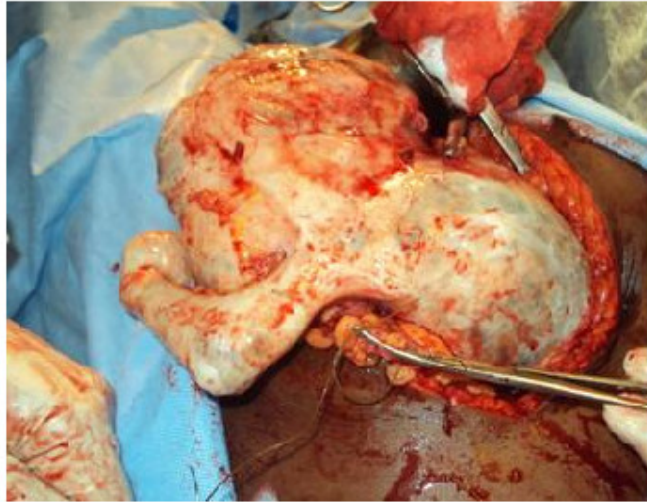


Fig. 1. Litopedion, durante la intervención quirúrgica.

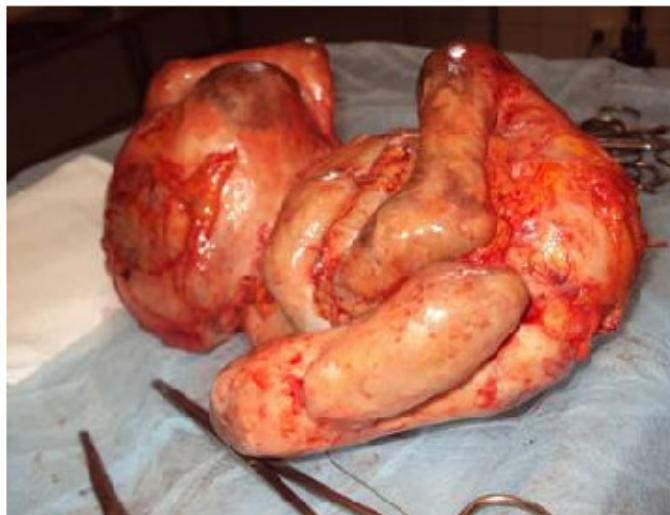

Fig. 2. Litopedion, peso 1 880g, después de la exéresis.

La paciente continuó su seguimiento en el servicio de atención prenatal del Hospital General de Bengo, con seguimiento especializado y por ultrasonografía, presentando posteriormente un parto eutócico con un recién nacido femenino con buen peso y Apgar 9/9 a las 39 semanas de gestación.

DISCUSIÓN

El litopedion es una rara consecuencia del embarazo abdominal, donde, por pasar asintomático y escaparse al diagnóstico médico, el feto o sus membranas entran en un proceso de petrificación.

En la literatura científica actual se han descrito numerosos casos de gravidez ectópica abdominal, a nivel de mesenterio, bazo, hígado, vejiga, pared uterina, abdominal y ligamentos abdominales, con pocas semanas hasta el término de la gravidez. Los casos de litopedion, generalmente, son hallazgos casuales durante la realización de exámenes radiológicos o ultrasonográficos, como es el caso de la gravidez que nos ocupa.^(2,4,6,8,9)

Diferentes autores reportan que el litopedion es una rara consecuencia del embarazo abdominal, el cual puede pasar asintomático y escaparse al diagnóstico médico. Puede sospecharse en pacientes con antecedentes de haber presentado un embarazo y con cuadros raros de dolor abdominal recurrente o persistente, u otros síntomas gastrointestinales, o en ocasiones el hecho de una gestante llegar a término sin cambios cervicales y muerte fetal, hacen sospechar la presencia de un embarazo abdominal, sobre todo si se asocia con inducción fallida.^(2-7,10,11)

Sunday y col.⁽⁷⁾ describen una incidencia de 0,34 por 1 000 nacidos vivos en un estudio de realizado de 30 años de gravidez ectópica abdominal, de ellos 4 casos correspondieron a litopediones. En Cuba, el último caso referido en la literatura científica correspondió a un litoquelifopedion.⁽¹²⁾

El manejo de estos casos depende del tiempo de gravidez, el estado materno, la edad de la madre, la localización del feto y las posibilidades terapéuticas en el centro donde se diagnostica, el tratamiento generalmente es quirúrgico y el conservador se realiza solo cuando el diagnóstico es hecho en pacientes con edad muy avanzada con riesgo quirúrgico aumentado.^(3,6,8-11)

En la tradición angolana se denominan a estos casos como hevos. En el caso que se presenta el diagnóstico fue efectuado por ecografía con el consentimiento de la paciente, y el tratamiento fue quirúrgico coincidiendo con la literatura revisada.

Se presenta un caso que tiene la particularidad de no haber encontrado reporte en la literatura de esta entidad concomitando con un embarazo ectópico, por lo que se considera un caso inédito.

REFERENCIAS BIBLIOGRÁFICAS

1. Oliva Rodríguez JA. Ultrasonografía diagnóstica fetal, obstétrica y ginecológica. La Habana: Editorial Ciencias Médicas; 2010. p 321-3.
2. Contreras C, Sabillón VN, Cardona V. Litopedion: reporte de un caso. Rev Méd Hondur. 2006;74(4):205-8.

3. Ede J, Sobnach S, Castillo F, Bhyat A, Corbett JH. The lithopedion-an unusual cause of an abdominal mass. *S Afr J Surg*. 201;49(3):140-1. Citado en PubMed; PMID: 21933501.
4. Sun J, Pan ZM, Xie X, Li BH. Intrauterine and extrauterine lithopedion following cesarean scar rupture. *Int J Gynaecol Obstet*. 2010 Jun;109(3):249-50. Citado en PubMed; PMID: 20347087.
5. Jesinger RA, Hill LM, Sumkin J. Radiology corner. Answer to last month's radiology case (# 44) and image: lithopedion. *Mil Med*. 2010 Feb;175(2):v-vi. Citado en PubMed; PMID: 20180484.
6. Sun G, Li M, Lu Y. Unrecognized lithopedion with 35 years' evolution diagnosed on computed tomographic scan. *Fertil Steril*. 2010 Jun;94(1):341-2. Citado en PubMed; PMID: 20116790.
7. Sunday-Adeoye I, Twomey D, Egwuatu EV, Okonta PI. A 30-year review of advanced abdominal pregnancy at the Mater Misericordiae Hospital, Afikpo, southeastern Nigeria (1976-2006). *Arch Gynecol Obstet*. 2011 Jan;283(1):19-24. Citado en PubMed; PMID: 19876640.
8. Massinde AN, Rumanyika R, Im HB. Coexistent lithopedion and live abdominal ectopic pregnancy. *Obstet Gynecol*. 2009 Aug;114(2 Pt 2):458-60. Citado en PubMed; PMID: 19622960.
9. Burger NZ, Hung YE, Kalof AN, Casson PR. Lithopedion: laparoscopic diagnosis and removal. *Fertil Steril*. 2007 May;87(5):1208-9. Citado en PubMed; PMID: 17289039.
10. Akehossi E, Gbaguidi F, Garba M, Kaba-Cisse MF, Parola P. [Lithopedion]. *Med Trop (Mars)*. 2006 Feb;66(1):30. Citado en PubMed; PMID: 16615612.
11. Odom SR, Gerner M, Muyco AP. Lithopedion presenting as intra-abdominal abscess and fecal fistula: report of a case and review of the literature. *Am Surg*. 2006 Jan;72(1):77-8. Citado en PubMed; PMID: 16494190.
12. Casas Fernández JA, Martínez Chaswell D. Litoquelifopedion. Presentación de un caso *Rev Cubana Obstet Ginecol*. 1981;7(3):278-80.

Recibido: 12 de Julio de 2012.

Aprobado: 16 de Agosto de 2012.

Yaima Armengol Oramas. Hospital Universitario Clínico Quirúrgico Comandante Faustino Pérez Hernández. Carretera Central Km 101. Matanzas, Cuba. Correo electrónico: yaimaarmengol.mtz@infomed.sld.cu

CÓMO CITAR ESTE ARTÍCULO

Martínez Abreu J, Flores Iríbar A. Litopedion y embarazo ectópico: presentación de un caso. Rev Méd Electrón [Internet]. 2012 Jul-Ago [citado: fecha de acceso]; 34(5). Disponible en:
<http://www.revmatanzas.sld.cu/revista%20medica/ano%202012/vol5%202012/tema09.htm>