

Tratamiento conservador de la fractura diafisaria de húmero. Presentación de un caso

Conservative treatment of the dyaphisial fracture of the humerus. Presentation of a case

Dr. José A. Quesada Pérez, Dr. Duniesky Hernández Valera, Dr. Alberto Delgado Quiñones, Dr. Giraldo Díaz Prieto, Dr. Justo Hernández Hernández, Téc. José Díaz González

Hospital Militar Docente Dr. Mario Muñoz Monroy. Matanzas, Cuba.

RESUMEN

Uno de los pilares fundamentales en el tratamiento conservador de las fracturas diafisarias del húmero ha sido el uso del yeso colgante como método de inmovilización, por lo que se decidió aplicar dicho tratamiento en un paciente después de haber realizado el diagnóstico de dicha afección. Se evaluó la eficacia del método empleado a través del seguimiento periódico de la evolución clínica e imaginológica de la lesión, obteniéndose la consolidación de la fractura sin que se apreciara complicación alguna, resultado que concuerda con la literatura mundial, la cual refiere la importancia y resultados positivos del método empleado. Teniendo en cuenta lo práctico, económico y útil que resulta el mismo los autores consideraron oportuno presentar esta experiencia con el objetivo de promover la extensión práctica del tratamiento conservador de la fractura diafisaria del húmero.

Palabras clave: fracturas del húmero, yeso colgante, imanología.

ABSTRACT

One of the main pillars of the humerus dyaphisial fracture conservative treatment has been the usage of the hanging plaster cast as an immobilization method, so we decided to use that treatment in a patient after diagnosing that condition. We evaluated the efficacy of the used method periodically following the clinical and

imaging evolution of the lesion, obtaining the consolidation of the fracture without any complication, result agree with the international literature that refers the importance and positive outcomes of the used method. Taking into account its suitability, effectiveness, and usefulness we considered it opportune to present this experience with the objective of promoting the practical extension of the humerus dyaphisial fracture conservative treatment.

Key words: humerus fracture, hanging plaster cast, imaging techniques.

INTRODUCCIÓN

Las fracturas de la diáfisis del húmero se presentan generalmente en el adulto, y representan solamente el 3 % del total de las fracturas del resto del cuerpo.⁽¹⁻³⁾ Dichas fracturas son aquellas que se producen entre el borde inferior del pectoral mayor, por arriba, y una línea convencional que pasa a 4 traversas de dedo por encima de la interlínea articular del codo.^(3,4)

Estas fracturas, según el mecanismo de producción, se pueden clasificar en:

1. Fracturas por traumatismo directo.
2. Fracturas por traumatismo indirecto (inflexión y torsión).
3. Fracturas por contracción muscular.
4. Fracturas patológicas.^(5,6)

Las fracturas de la diáfisis humeral se pueden tratar de forma conservadora o quirúrgica.⁽⁷⁾

En la inmensa mayoría el tratamiento de elección es el conservador el cual debe estar encaminado a:

1. Reponer lo más anatómicamente la fractura.
2. Rápida consolidación.
3. Recuperación funcional del miembro.^(8,9)

Muchos autores coinciden en la importancia que tiene el tratamiento de estas fracturas, obteniendo la reducción de una manera lenta y progresiva, en días sucesivos y evitando las maniobras intespectivas, que solo favorecen la aparición de lesiones graves, tanto vasculares como nerviosas.^(10,11)

Los aparatos enyesados fueron sustituyendo otros métodos empleados con anterioridad, siendo el más importante y empleado el yeso colgante. Este método fue descrito por primera vez por Ferté y Nutre, y conocido como aparato enyesado de Dakar, el cual permite una reducción progresiva a partir de la tracción ejercida por el yeso más el peso del brazo lesionado.^(2,7)

Con el tratamiento conservador empleando el yeso colgante se logra una alta incidencia de consolidación con escasas complicaciones con respecto al tratamiento quirúrgico (reducción abierta y fijación interna).⁽¹²⁾

Autores como Breck y Sarmiento obtuvieron buenos resultados con el empleo del yeso colgante, con 95,4 % en 174 pacientes y 98 % en 475 pacientes, respectivamente.^(8,9)

Por la importancia y la evolución favorable que tienen los pacientes tratados conservadoramente con yeso colgante portadores de fracturas diafisarias de húmero, los autores de este trabajo se dieron a la tarea de presentar un caso diagnosticado, tratamos y seguido con dicho método.

PRESENTACIONES DE CASOS

Paciente femenina de 41 años de edad, que acude al cuerpo de guardia en horas de la madrugada por presentar intenso dolor e impotencia funcional del miembro superior izquierdo, posterior a una caída de sus pies sobre dicho miembro.

Examen físico

Inspección: fascie dolorosa. Se sostiene el miembro por el codo por el miembro contrario. Brazo aumentado de volumen y deformidad visible.

Palpación: se palpa el aumento de volumen y deformidad del brazo, doloroso a la palpación y movilización.

Examen vascular y neurológico

Pulsos radial y humeral presente y normal.
Coloración y temperatura normal.
Sensibilidad normal.

Complementarios

Los complementarios de rutina realizados se encuentran dentro de parámetros normales.

Rx de húmero izquierdo lateral sin yeso (Fig.1): se observa fractura conminuta de 1/3 medio distal con fragmento libre.

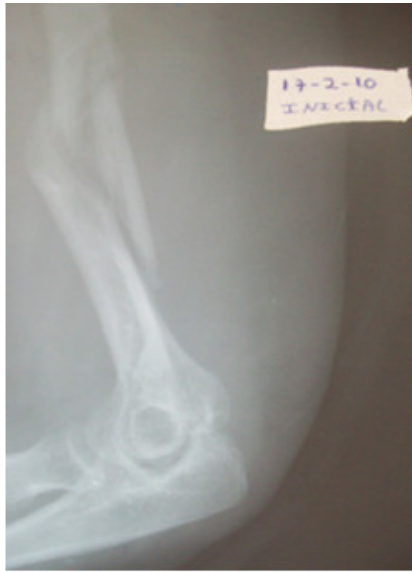

Fig. 1. Rx lateral inicial sin yeso.

DISCUSIÓN

Una vez examinada la paciente y diagnosticada la fractura de la diáfisis humeral, confirmación con Rx lateral inicial sin yeso. (Fig.1), se procede a realizar la inmovilización con el método de yeso colgante, el cual proporciona una reducción de manera lenta y progresiva en días sucesivos. (Fig.2).

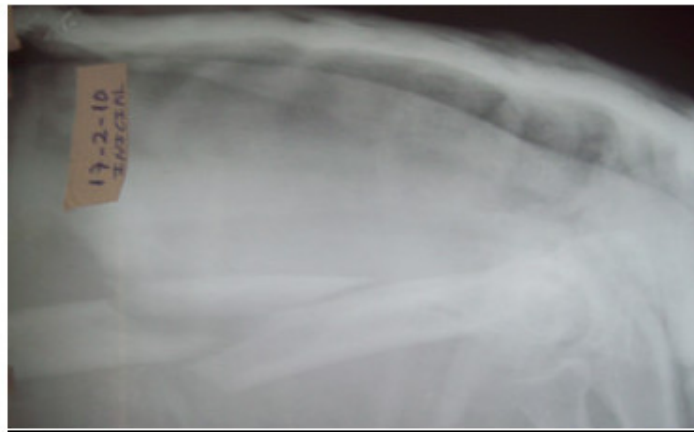


Fig. 2. Rx lateral inicial con yeso.

Se le explica a la paciente que la posición que debe adoptar es semisentada, tanto por el día como a la hora de dormir, para que de esta forma cumpla la función el tipo de inmovilización, así como el movimiento de los dedos precozmente.

El seguimiento es de forma periódica con Rx evolutivo, y en los primeros 7 a 10 días la vigilancia estricta sobre posibles complicaciones neurovasculares.

Durante el primer mes se realiza Rx de control cada 2 semanas, buscando posibles desplazamientos de la fractura.

Se le indican ejercicios de los dedos y la muñeca, después de liberada la misma así como del hombro y región cervical.

Se realiza Rx control mensualmente hasta completar 10 semanas, donde se observaron signos de consolidación ósea, clínicamente no hay dolor, ni movilidad anormal. (Fig. 3)

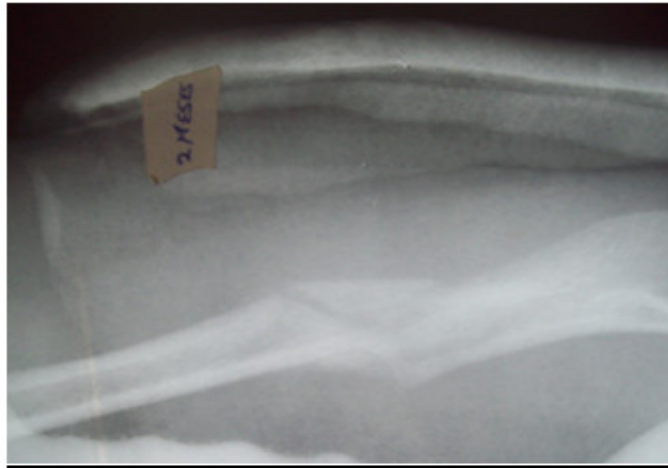

Fig. 3. Rx lateral. 8 semanas.

Una vez retirada la inmovilización, se inicia el proceso de rehabilitación, inicialmente en el hogar (hidromasaje) y ejercicios pasivos, y luego se le añade fisioterapia convencional durante 4 semanas en total, lográndose una recuperación del 100 % de sus funciones a las 16 semanas, realizándose RX control final, vista AP y lateral en esta fecha. (Fig.4 y 5).

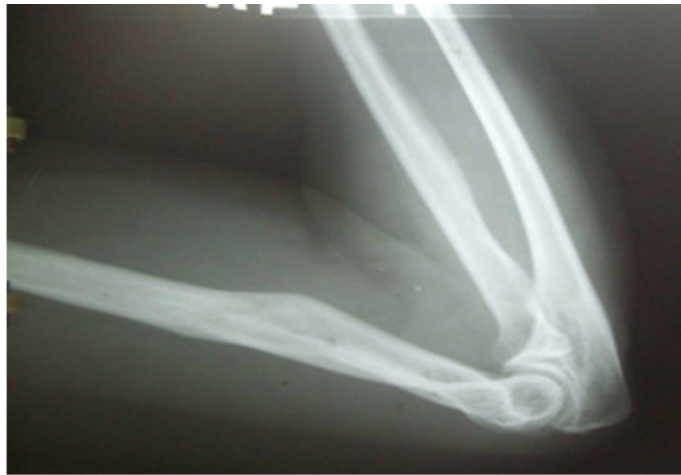

Fig. 4. Rx lateral consolidado.

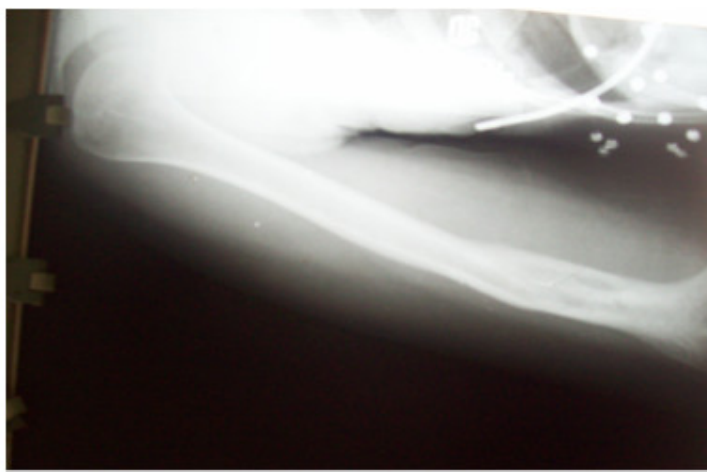


Fig. 5. Rx AP consolidado.

Es importante destacar que la paciente tiene antecedentes de alergia a todo tipo de analgésicos y antiinflamatorios, por lo que durante todo su proceso de tratamiento no tomó ninguno de estos medicamentos.

Después de haber diagnosticado, tratado y seguido esta paciente con fractura diafisaria de húmero con método conservador empleando el yeso colgante, se demuestra la eficacia del mismo, siendo económico, práctico y útil, logrando una adecuada consolidación de la fractura sin presencia de complicaciones, por lo que consideramos oportuno promover la extensión práctica de dicho método.

REFERENCIAS BIBLIOGRÁFICAS

1. Páez Martínez J. Ortopedia y Traumatología. T. 1. La Habana: Editorial Pueblo y Educación; 1971.
2. Álvarez Cambras R. Tratado de Ortopedia y Traumatología. T. 1. La Habana: Editorial Pueblo y Educación; 1985.
3. Cunole ST. Campbell. Cirugía Ortopédica. 9na ed. Vol. 1. Madrid: Harcourt Bruce; 2008.
4. Lacombe M. Fractures de la diaphyse humérale. Paris: Editions Tecnicos; 2009.
5. Morshed S, Corrales L, Genant H, Miclau III T. Outcome assessment in clinical trials of fractures healing. *J Bone Joint Surg Am.* 2010;90 (Suppl. 1):62-7.
6. Morgan EF, Mason ZD, Chien KB, Pfeiffer AJ, Barnes GL, Einhorn TA, et al. Micro-computed tomography assessment of fracture healing: relationships among callus structure, composition and mechanical function. *Bone.* 2009;44:335-44. Citado en PubMed; PMID: 19013264.
7. Cox G, Einhorn TA, Tzioupz C, Gianmoudid PV. Bone-turnover markers in fracture healing. *J Bone Joint Surg Br.* 2010;92:329-34. Citado en PubMed; PMID: 20190300.

8. Kooistra BW, Spragues Bhandari M, Shemitsch EH. Outcomes assessment in fracture healing trials: a primer. *J Orthop Trauma*. 2010;24(Sup 1):571-5. Citado en PubMed; PMID: 20182241.
9. Dechurtres A, Boutron I, Roy C, Rewaud P. Inadequate planning and reporting of Adjudication Committees in clinical trials: recommendation proposal. *J Clin Epidemiol*. 2009; 62:695-702. Citado en PubMed; PMID: 19135860.
10. García Juárez JD, Aguilera Zepeda JM, Encalada Díaz MI, Lozano Reyes S, Peón Vidales H. Uso del clavo centromedular de Russell Taylor en fracturas diafisarias de húmero. *Acta Ortopédica Mexicana* [Internet]. 2006 [citado 18 Jun 2012];20(6):262-5. Disponible en: <http://www.medigraphic.com/pdfs/ortope/or-2006/or066f.pdf>
11. Masson MV. Fundamentos del tratamiento en la fractura de la diafisis humeral con o sin lesión del nervio radial. *Ortho-tips* [Internet]. 2012 [citado 18 Jun 2012];8(1). Disponible en: <http://new.medigraphic.com/cgi-bin/resumen.cgi?IDREVISTA=72&IDARTICULO=34225&IDPUBLICACION=3676>
12. Algarín Reyes JA, Bello González A, Pérez Calzadilla M, Flores-Girón J. Tratamiento de las fracturas diafisarias del tercio distal de húmero en la Cruz Roja Mexicana Polanco. *Acta Ortop Mex* [Internet] 2011 [citado 18 Jun 2012];25(5). Disponible en: <http://www.medigraphic.com/pdfs/ortope/or-2011/or115b.pdf>

Recibido: 6 de junio de 2013.
Aceptado: 16 de julio de 2013.

José A. Quesada Pérez. Hospital Militar Docente Dr. Mario Muñoz Monroy, Carretera Central km 109, Gelpy, Reparto 2 de diciembre Matanzas, Cuba. Correo electrónico: bibliotecahm.mtz@infomed.sld.cu

CÓMO CITAR ESTE ARTÍCULO

Dr. José A. Quesada Pérez, Dr. Duniesky Hernández Valera, Dr. Alberto Delgado Quiñones, Dr. Giraldo Díaz Prieto, Dr. Justo Hernández Hernández, Téc. José Díaz González. Tratamiento conservador de la fractura diafisaria de húmero. Presentación de un caso. *Rev Méd Electrón* [Internet]. 2013 Sep-Oct [citado: fecha de acceso]; 35(5). Disponible en: <http://www.revmatanzas.sld.cu/revista%20medica/ano%202013/vol5%202013/tema11.htm>