

Preparación pre protética para implantes dentales mediante elevación del seno maxilar. Presentación de un caso clínico

Pre-prosthetic preparation for dental implants through maxillary sinus lifting

Dr. Félix M. Blanco Mederos,^I Dra. María Teresa Lima Reyna ^{II}

^I Clínica Estomatológica Docente III Congreso PCC. Matanzas, Cuba.

^{II} Hospital Universitario Clínico Quirúrgico Comandante Faustino Pérez Hernández. Matanzas, Cuba.

RESUMEN

La presencia de pacientes que acuden para su rehabilitación protésica mediante implantes osteointegrados en el maxilar posterior con dificultades es frecuente, debido a una disponibilidad ósea vertical insuficiente causada por la presencia del seno maxilar. Para solucionar la falta de altura ósea, se hace necesario aplicar procedimientos destinados a aumentar la cantidad de hueso en esta área, conocido como elevación del seno maxilar. El objetivo de este trabajo fue presentar un caso, con esta técnica y el uso de materiales de relleno, pues posibilita al implantólogo, la colocación de implantes de mayor longitud que influyen en el éxito del tratamiento.

Palabras clave: seno maxilar, implantes osteointegrados, implantes dentales.

ABSTRACT

There are many patients assisting the consultation for prosthetic rehabilitation through bone-integrated implants in the posterior maxilla, due to an insufficient vertical bone availability caused by the presence of the maxillary sinus. To solve this lack of bone height, it is necessary to carry out procedures aimed to increasing the bone quantity in this area; the procedure is known as maxillary sinus lifting. This paper's aim was presenting a case of this technique application, using filling

materials that make possible longer implants placement by the implantologist and have influence in the treatment success.

Key words: maxillary sinus, bone-integrated implants, dental implants.

INTRODUCCIÓN

En el tratamiento con implantes en la zona posterior del maxilar superior es frecuente una disponibilidad ósea vertical insuficiente para la colocación de implantes debido a la reabsorción de la cresta alveolar que a veces se une a un aumento de la neumatización del seno maxilar.⁽¹⁻³⁾ Además, es la zona con mayor prevalencia de hueso tipo IV (hueso con escaso componente cortical y abundante componente esponjoso), según la clasificación de Lekholm y Zarb.⁽⁴⁾

Entre las causas de la reabsorción aumentada de la cresta desdentada se encuentran: la duración del edentulismo (la mayor reabsorción se produce inmediatamente después de la extracción de dientes, y aumenta posteriormente a un ritmo de 0,1 mm/año); la frecuencia, dirección e intensidad de las fuerzas que actúan contra el proceso alveolar, así como el ajuste de la prótesis portada anteriormente; la enfermedad periodontal avanzada y algunos factores sistémicos como edad, sexo, desórdenes hormonales, factores metabólicos e inflamación.⁽⁵⁻⁸⁾ Los estudios⁽⁹⁻¹²⁾ que evalúan el fracaso de los implantes, indican que esta es el área en que se encuentra mayor porcentaje de fracasos, debido en parte a la necesidad de colocar implantes cortos. Se ha determinado que para obtener un alto porcentaje de éxito en el tratamiento implantológico de esta zona es necesario colocar implantes de longitud igual o mayor de 10 mm, para lo cual es necesario realizar procedimientos que nos permitan aumentar la disponibilidad vertical de hueso en este sector.

Debido a los distintos problemas que plantea la regeneración ósea vertical, tales como la alta frecuencia de contaminación de la membrana y del material de relleno a causa de la dehiscencia de la herida quirúrgica y el limitado aumento vertical de hueso, se observa que la mejor alternativa de tratamiento para aumentar la altura ósea en esta área, es el procedimiento de elevación del seno maxilar.⁽¹³⁻¹⁵⁾ El seno maxilar es una cavidad neumática, de forma piramidal, situada en el maxilar superior, formada por el proceso alveolar y parte del paladar duro. Mide aproximadamente 3 cm en sentido antero-posterior: 2,5 cm de anchura y 3,5 cm de altura, en la región molar. Está tapizado por una membrana mucosa de epitelio pseudoestratificado columnar (membrana de Schneider) de 0,3-0,5 mm de grosor, firmemente adherida al periostio del cual no se puede diferenciar.⁽¹⁶⁻¹⁷⁾

La indicación fundamental de la técnica es aumentar la disponibilidad ósea vertical en la zona posterior del maxilar superior en el área subyacente al seno maxilar, de manera que sea posible la colocación de implantes iguales o mayores de 10 mm. Entre las contraindicaciones médicas generales para este procedimiento están: los pacientes que se han sometido a irradiación en la zona maxilar, la sepsis, los problemas médicos severos, las enfermedades sistémicas no controladas, el consumo excesivo de tabaco, alcohol o drogas y las psicofobias. Las contraindicaciones locales pueden ser: infección del seno maxilar, sinusitis crónica,

cicatriz por ablación, infecciones odontogénicas, lesiones patológicas e inflamatorias y la rinitis alérgica severa.⁽¹⁸⁻²³⁾ Los materiales de relleno usados durante los procedimientos de regeneración ósea pueden producir el aumento de hueso a través de tres mecanismos biológicos: osteogénesis, osteoinducción y osteoconducción.⁽²⁴⁾ El objetivo del trabajo es ofrecer una alternativa de tratamiento para aumentar la altura ósea en esta área y lograr una rehabilitación protésica sobre implantes satisfactoria.

PRESENTACIÓN DEL CASO

Paciente femenina de 46 años de edad, desdentada parcial (clase II de Kennedy superior), que acude a la consulta multidisciplinaria de implantología remitida del nivel de atención primaria con experiencia insatisfactoria por prótesis convencionales y clínicamente tributaria de tratamiento por medio de implantes, se le indica radiografía periapical y panorámica y se observa escaso soporte óseo en la zona a implantar.

Al confeccionar la historia clínica se comprueban antecedentes de salud y se obtiene el consentimiento informado del tratamiento a que será sometida: se le indican estudios radiográficos panorámicos, muy útiles para verificar la cantidad de hueso de la zona entre el piso del seno y la cresta del reborde residual, no se realizan tomografía computarizada (las tomografías y las radiografías de la cavidad nasal ayudan al cirujano a determinar la presencia de patología o nubosidad antral, tamaño del antro y el sitio quirúrgico), estos estudios de tomografía axial computarizada resultaría de un valor extraordinario (permite imagen tridimensional ancho, altura e inclinación del reborde residual), tampoco indicamos exámenes que indiquen la calidad del tejido óseo del paciente porque encarecería el tratamiento. Para abordar el seno se utiliza el Caldwell-Luc, porque es una técnica de acceder al piso del seno maxilar más factible por la propia configuración anatómica piramidal del seno, además de ser un método muy conocido y fácil de aprender por el estomatólogo con un adiestramiento previo, también permite una visualización directa del campo operatorio y del procedimiento que se está realizando. Al provocar la infractura de la ventana quirúrgica quedando como una bisagra, es importante que durante este delicado procedimiento, no perforar la membrana de Schneider, que se debe ir despegando lentamente mediante instrumentos especialmente diseñados para este propósito y lograr el espacio para la nueva configuración del seno maxilar. La perforación de la membrana se comprueba con una simple maniobra donde se indica al paciente que cierre las narinas con sus dedos y sople suavemente por la nariz, si se ha producido una abertura la sangre presente burbujea, de lo contrario se seguiría el procedimiento para los casos de comunicación.

Los materiales de relleno a base de hidroxiapatita y de diferentes granulaciones se injertan 5 o 6 meses antes de colocar los implantes, ellos proveen una matriz física que se une directamente al hueso e inducen la formación de nuevo tejido óseo.

Biopsias realizadas en casos reportados de hace más de 20 años que utilizan esta técnica y biomateriales de relleno muestran que existen altos niveles de actividad osteogénica y también interface entre el material de relleno y el hueso adyacente, mostradas por técnicas de micrografía fluorescente o microradiografía. Se utilizaron implantes MISS, de diámetro 4,20 x 10 mm de longitud, hueso sintético granulado y membrana de colágeno reabsorbible 4BONE-RCM.

Se realiza un colgajo a espesor total mediante una incisión supracrestal que permita delimitar la pared lateral del seno maxilar (acceso tipo Caldwell-Luc). (Fig. 1)

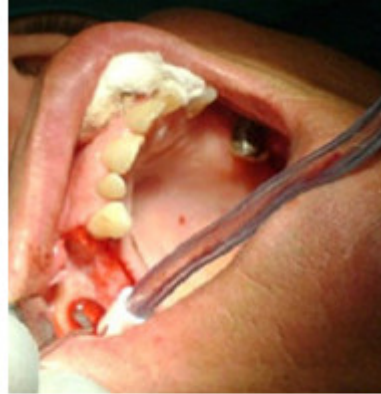


Fig. 1. Abordaje a través de ventana lateral.

Una vez que se insinúa la membrana sinusal a través de la osteotomía, se procede a fracturar hacia adentro la "ventana quirúrgica" de forma que su arista superior actúe como una bisagra, trasladando hacia apical el nuevo suelo del seno maxilar. Durante este delicado procedimiento hay que procurar no perforar la membrana de Schneider, que se debe ir despegando lentamente mediante instrumentos especialmente diseñados para este propósito, para que así acompañe a la ventana ósea y quede incluida en el espacio de la nueva configuración del seno maxilar. (Fig. 2)

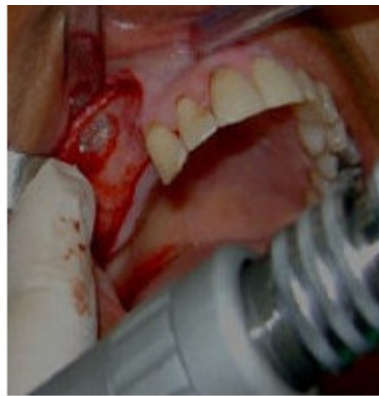

Fig. 2. Ventana quirúrgica.

Una vez desplazada la membrana ósea con la membrana de Schneider se procede a colocar el material de relleno dentro del seno maxilar y colocación de los implantes con la membrana de Schneider. (Fig. 3 y 4)

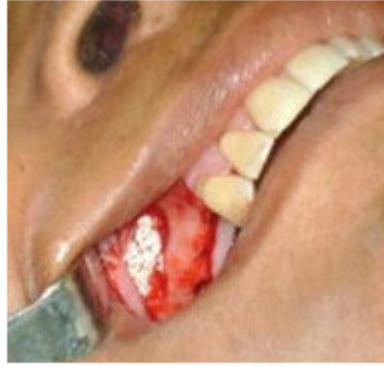

Fig.3. Desplazamiento de la ventana ósea.

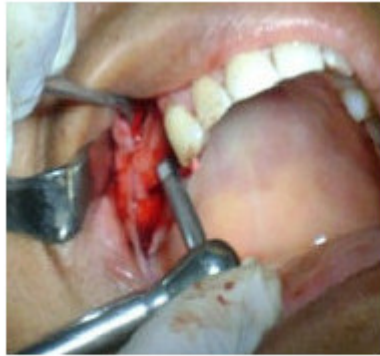

Fig.4. Colocación de los implantes.

Se aislará la cavidad quirúrgica por medio de una membrana barrera, que excluya las células del compartimento conectivo procedente del colgajo y ayudan a la contención del material de relleno. (Fig. 5)

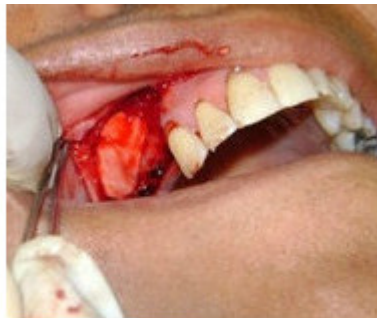

Fig.5. Aislamiento de la cavidad quirúrgica.

Colocados el material de relleno, la membrana reabsorbible y los implantes en su lugar (figura 6) se procede a la sutura del colgajo. (Fig. 7)

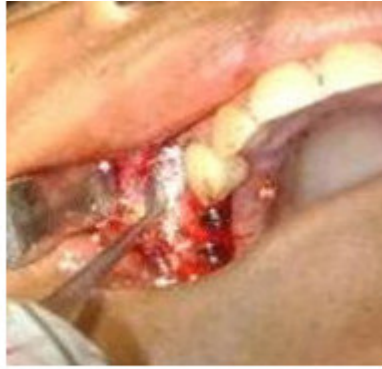

Fig.6. Colocación del material de relleno.

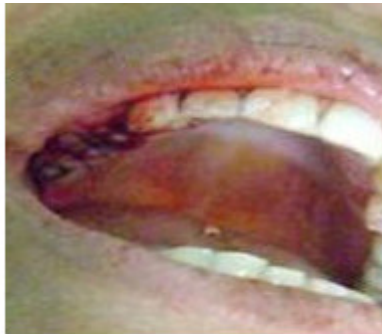

Fig.7. Sutura del colgajo.

DISCUSIÓN

Numerosas investigaciones se han realizados sobre diferentes materiales usados para la elevación del seno, ya sean autoinjertos, aloinjertos y xenoinjertos, así como el uso de plasma o coágulo sanguíneo, y en la actualidad, materiales de relleno basados en la ingeniería tisular. Se ha cuestionado el uso de membranas para asegurar la regeneración ósea dentro del seno maxilar, argumentando que el uso de una membrana disminuiría el aporte vascular al injerto e impediría la posible acción vascular y nutritiva del periostio. Sin embargo, el seno está irrigado por ramas de tres arterias que proveen vascularización, no solo a través de la parte externa lateral, sino incluso por vía intraósea, con lo cual está asegurada una irrigación abundante del injerto dentro del seno. Además, en estudios de regeneración ósea en animales en los cuales se aisló el periostio, la regeneración, e incluso la neo-formación ósea, se realizó de manera predecible. Estudios en que se evaluaban injertos histológicamente al retirar implantes en los senos maxilares injertados con hidroxiapatita bovina en animales y humanos, se ha encontrado contacto íntimo entre el hueso neoformado y las partículas de hidroxiapatita bovina con aposición de osteoblastos y osteoclastos, lo cual es indicativo de la formación de nuevo hueso.^(25,26)

El patrón de oro de los materiales de relleno es el hueso autógeno, ya que posee la capacidad de ser osteogénico, osteoinductivo y osteoconductor, pero somete al paciente a dos intervenciones quirúrgicas. Estudios realizados en pacientes en los que se ha usado hidroxiapatita bovina, como material de relleno del seno maxilar, muestran un porcentaje de éxito de los implantes mayor del 98 % después de 4

años, con porcentajes de nuevo hueso formado, similares entre las zonas injertadas y las zonas no injertadas a los 12 meses.^(27,28)

La adición de hueso o sustitutos óseos le permiten a los profesionales mejorar la topografía y las condiciones anatómicas de los rebordes residuales alveolares, para la posterior inserción de implantes, téngase en cuenta, que tanto la anchura como la altura del hueso alveolar disponible, son factores fundamentales para la selección, colocación y longevidad de los implantes dentales.

La reconstrucción maxilar únicamente con hueso autógeno puede caracterizarse por una rápida reabsorción ósea, durante los 3 a 5 años posteriores al tratamiento, por lo que conviene utilizar combinaciones de sustitutos óseos sintético.⁽²⁹⁾

En el trabajo que presentamos en una sola intervención quirúrgica imprescindible, pueden incorporarse materiales de relleno buscando la remodelación necesaria para la colocación de los implantes sobre todo cuando la atrofia es intensa, su efectos osteoconductores y osteoiuctores permitirán, en conjunto con la rehabilitación implantológica, prevenir los efectos negativos que trae para el paciente la pérdida ósea instaurada posterior a la pérdida dentaria y lograr rehabilitaciones protésicas duraderas y de calidad.^(29,30)

REFERENCIAS BIBLIOGRÁFICAS

- 1- Chiapasco M, Zaniboni M, Boisco M. Augmentation procedures for the rehabilitation of deficient edentulous ridges with oral implants. Clin Oral Implants Res. 2006; (Suppl 2): 136-59. Citado en PubMed; PMID: 16968389.
- 2- Urban IA, Jovanovic SA, Lozada JL. Vertical ridge augmentation using guided bone regeneration (GBR) in three clinical scenarios prior to implant placement: a retrospective study of 35 patients 12 to 72 months after loading. Int J Oral Maxillofac Implants. 2009; 24(3): 502-10. Citado en PubMed; PMID: 19587874.
- 3- Cannizzaro G, Felice P, Minciarelli AF, Leone M, Viola P, Esposito M. Early implant loading in the atrophic posterior maxilla: 1-stage lateral versus crestal sinus lift and 8 mm hydroxyapatite-coated implants. A 5-year randomised controlled trial. Eur J Oral Implantol. 2013; 6(1): 13-25. Citado en PubMed; PMID: 23513199.
- 4- Lekholm U, Zarb G. Patient Selection. En: Branemark PI, Zarb G, Albrektsson T, eds. Tissue Integration Prosthesis in Clinical Dentistry. Chicago: Quintessence Publishing Co; 1985. p. 199-209.
- 5- Donos MN, Chadha V. Clinical outcomes of implants following lateral bone augmentation: systematic assessment of available options (barrier membranes, bone grafts, split osteotomy). J Clin Periodontol. 2008; 35(8 Suppl): 173-202. Citado en PubMed; PMID: 18724850.
- 6- Hansen EJ, Schou S, Harder F, Hjorting-Hansen E. Outcome of implant therapy involving localised lateral alveolar ridge and/or sinus floor augmentation: a clinical and radiographic retrospective 1-year study. Eur J Oral Implantol. 2011; 4(3): 257-67. Citado en PubMed; PMID: 22043469.
- 7- Tatullo M, Marrelli M, Cassetta M, Pacifici A, Stefanelli LV, Scacco S, et al. Platelet Rich Fibrin (P.R.F.) in reconstructive surgery of atrophied maxillary bones:

clinical and histological evaluations. *Int J Med Sci.* 2012;9(10):872-80. Citado en PubMed; PMID: 23155361.

8- Rocchietta I, Fontana F, Simion M. Clinical outcomes of vertical bone augmentation to enable dental implant placement: a systematic review. *J Clin Periodontol.* 2008;35(8 Suppl):203-15. Citado en PubMed; PMID: 18724851.

9- Chiapasco M, Cancetini P, Zaniboni M. Bone augmentation procedures in implant dentistry. *Int J Oral Maxillofac Implants.* 2009;24 Suppl:237-59. Citado en PubMed; PMID: 19885448.

10- Pal US, Sharma NK, Singh RK, Mahammad S, Mehrotra D, Singh N, et al. Direct vs. indirect sinus lift procedure: A comparison. *Natl J Maxillofac Surg.* 2012;3(1):31-7. Citado en PubMed; PMID: 23251055.

11- Better H, Sablesco D, Barbu H, Cochran DL, Chaushu G. Minimally Invasive Sinus Lift Implant Device: A Multicenter Safety and Efficacy Trial Preliminary Results. *Clin Implant Dent Relat Res.*2012;28. Citado en PubMed; PMID: 23190315.

12- Bran S, Onisor-Gliogor F, Lucaciu D, Câmpian RS, Lucaciu OP, Dudea D. Sinus lift and dental implant treatment as an option for enhancing the quality of life of our patients. *Rom J Morphol Embryol.* 2013;54(1):121-4. Citado en PubMed; PMID: 23529318.

13- Hämmerle CH, Jung RE, Feloutzis A. A systematic review of the survival of implants in bone sites augmented with barrier membranes (guided bone regeneration) in partially edentulous patients. *J Clin Periodontol.* 2002;29(Supl 3):226-31. Citado en PubMed; PMID: 12787222.

14- Taschieri S, Corbella S, Del Fabbro M. Use of plasma rich in growth factor for schneiderian membrane management during maxillary sinus augmentation procedure. *J Oral Implantol.* 2012;38(5):621-7. Citado en PubMed; PMID: 23072223.

15- De Melo WM, De Oliveira FS, Marcantonio E Jr, Beloti MM, De Oliveira PT, Rosa AL. Autogenous bone combined with anorganic bovine bone for maxillary sinus augmentation: analysis of the osteogenic potential of cells derived from the donor and the grafted sites. *Clin Oral Implants Res.* 2014;25(5):603-9. Citado en PubMed; PMID: 23289911.

16- Watzek G, Ulm C, Haas R, Jensen O, ed. The sinus bone graft. Chapter Anatomic and physiologic fundamentals in sinus floor augmentation. Chicago: Quintessence Publishing Co; 1999.

17- Gargh A. Augmentation grafting of the maxillary sinus for placement of dental implants. *Anatomy, Physiology and Procedures.* *Int J Oral Implantol.* 1999;8(1):36-45. Citado en PubMed; PMID: 10356455.

18- Summers RB. A new concept in maxillary implant surgery: the osteotome technique. *Compendium.* 1994 Feb;15(2):152, 154-6. Citado en PubMed; PMID: 8055503.

19- McCarthy C, Patel RR, Wragg PF, Brook IM. Sinus augmentation bone grafts for the provision of dental implants: report of clinical outcome. *Int J Oral Maxillofac Implants.* 2003;18(3):377-82. Citado en PubMed; PMID: 12814312.

20- Gonzalez S, Tuan MC, Ahn KM, Nowzari H. Crestal Approach for Maxillary Sinus Augmentation in Patients with ≤ 4 mm of Residual Alveolar Bone. *Clin Implant Dent Relat* 2013; Res 4. Citado en PubMed; PMID: 23557102.

21- Luo ZB, Zhang OB, Zhang ZQ, Chen D, Yan WX, Li KF, et al. Performance of coralline hydroxyapatite in sinus floor augmentation: a retrospective study. *Clin Oral Investig*. 2013; 17 (9). Citado en PubMed; PMID: 23358705.

22- Jensen O. The sinus bone graft. En: Jensen O, ed. *Treatment planning for sinus grafts*. Chicago: Quintessence Publ Co; 1999. p. 52.

23- Pozzi A, Moy PK. Minimally Invasive Transcrestal Guided Sinus Lift (TGSL): A Clinical Prospective Proof-of- Concept Cohort Study up to 52 Months. *Clin Implant Dent Relat Res*. 2013;28. Citado en PubMed; PMID: 23356732.

24- Alekseeva IS, Volkov AV, Kulakov AA, Gol'dshtein DV. A comparative evaluation of bone tissue formation by tissue scaffold and osteoplastic material «Bio-Oss» transplantation in the maxillary sinus floor. *Stomatologiya (Mosk)*. 2012;91(6):41-4. Citado en PubMed; PMID: 23268217.

25- Sbordone C, Toti P, Guidetti F, Califano L, Bufo P, Sbordone L. Volume changes of autogenous bone after sinus lifting and grafting procedures: a 6-year computerized tomographic follow-up. *J Craniomaxillofac Surg*. 2013; 41(3):235-41. Citado en PubMed; PMID: 23084768.

26- Khairy NM, Shendy EE, Askar NA, El-Rouby DH. Effect of platelet rich plasma on bone regeneration in maxillary sinus augmentation (randomized clinical trial). *Int J Oral Maxillofac Surg*. 2013;42(2):249-55. Citado en PubMed; PMID: 23078753.

27- Kühn S, Payer M, Kirmeier R, Wildburger A, Acham S, Jakse N. The Influence of Particulated Autogenous Bone on the Early Volume Stability of Maxillary Sinus Grafts with Biphasic Calcium Phosphate: A Randomized Clinical Trial. *Clin Implant Dent Relat Res*. 2013;28. Citado en PubMed; PMID: 23714235.

28- Y Baena RR, Lupi SM, Pastorino R, Maiorana C, Lucchese A, Rizzo S. Radiographic evaluation of regenerated bone following poly (lactic-co-glycolic) acid/hydroxyapatite and deproteinized bovine bone graft in sinus lifting. *J Craniofac Surg*. 2013;24(3):845-8. Citado en PubMed; PMID: 23714894.

29. Cannizzaro G, Felice P, Leone M, Viola P, Esposito M. Early loading of implants in the atrophic posterior maxilla: lateral sinus lift with autogenous bone and Bio-Oss versus crestal mini-sinus lift and 8 mm implants. A randomized controlled clinical trial. *Eur J Oral Implantol*. 2009; 2(1):25-38. Citado en PubMed; PMID: 20467616.

30. Lemus Cruz LM, Justo Díaz M, del Valle Zelenenko O, Fuertes Rufin L, León Castell C. Carga inmediata en implantología oral. *Rev Habanera Cienc Méd* [Internet]. 2009 [citado 14 Feb 2014];8(3). Disponible en: http://scielo.sld.cu/scielo.php?pid=S1729-519X2009000300017&script=sci_arttext

Recibido: 22 de julio de 2014.
Aprobado: 19 de agosto de 2014.

Félix M. Blanco Mederos. Clínica Estomatológica Docente III Congreso PCC.
Contreras esquina a Buena Vista. Matanzas, Cuba. Correo electrónico:
felixblanco.mtz@infomed.sld.cu

CÓMO CITAR ESTE ARTÍCULO

Blanco Mederos FM, Lima Reyna MT. Preparación pre protética para implantes dentales mediante elevación del seno maxilar. Presentación de un caso clínico. Rev Méd Electrón [Internet]. 2014 Sep-Oct [citado: fecha de acceso]; 36(5). Disponible en:
<http://www.revmatanzas.sld.cu/revista%20medica/ano%202014/vol5%202014/tema12.htm>