

Injerto gingival libre con capuchón pericoronario. Presentación de un caso clínico

Free gingival graft with pericoronary follicle. Clinical case presentation

MsC. Ivernis Mercedes Villegas Rojas,^I MsC. Judit Martínez Abreu,^{II} MsC. Diana Álvarez Ramírez,^{III} MsC. Elsa María Suárez García,^I MsC. Magalys Sofia Mirabal Peon,^I Dra. Daisy Gonzáles Bayona^I

^I Clínica Estomatológica Docente 27 de Noviembre. Matanzas, Cuba.

^{II} Universidad de Ciencias Médicas de Matanzas. Matanzas, Cuba.

^{III} Hospital Universitario Clínico Quirúrgico Dr. Faustino Pérez Hernández. Matanzas, Cuba.

RESUMEN

Se presentó caso clínico sobre el injerto gingival libre con capuchón pericoronario en paciente femenina de 20 años de edad, raza negra, técnico medio de gastronomía, que asistió al servicio de Periodoncia de la Clínica Estomatológica Docente "27 de Noviembre" en el municipio Colón provincia Matanzas La paciente refirió presentar "un diente crecido" y antecedentes familiares con problemas de salud como: madre cardiópata y con hipertensión arterial. Clínicamente se observó recesión periodontal en el 41, interferencias, sobrecargas y bruxismo. Se realizó injerto gingival libre en dicho diente, se tomó como tejido donante capuchón pericoronario del 48. La técnica quirúrgica resultó ser relativamente sencilla para conseguir el aumento de encía adherida y cubrió exposición radicular. Este proceder quirúrgico demostró ser menos traumático y más estético, en cuanto al color del tejido donante, que cuando se toma el paladar como tejido donante.

Palabras clave: injerto gingival libre.

ABSTRACT

We presented a clinical case of free gingival graft with pericorony follicle in a black female patient aged 20 years, gastronomy technician, who visited the Periodontics service of the Teaching Stomatologic Clinic "27 de Noviembre", in the municipality of Colon, Matanzas province. The patient referred having "a grown tooth" and family antecedents of medical problems as mother with heart disorders and arterial hypertension. Clinically it was observed periodontal recession in the 41 tooth, interferences, overcharges and bruxism. A free gingival graft of that tooth was carried out, taking as a donor tissue, pericorony follicle of the 48 tooth. The surgical technique was relatively easy for reaching the increase of adhered gum, and covered the radicular exposition. This surgical procedure showed to be less traumatic and more esthetic, with regard to the color of the donor tissue than when the palate tissue is taken as the donor one.

Key words: free gingival grafo.

INTRODUCCIÓN

El injerto gingival libre se describe dentro de las técnicas de cirugía plástica periodontal, término que surgió en el siglo pasado y comprende las técnicas destinadas a solucionar problemas relacionados con la encía, mucosa y hueso alveolar,⁽¹⁾ lo anterior significó una evolución del término cirugía mucogingival que define los procedimientos destinados a corregir problemas de encía adherida, vestíbulos e inserciones de frenillos, procedimientos que forman parte de la terapia periodontal la que tiene como objetivos, devolver al periodonto su estado de salud, al controlar los factores de riesgos de la enfermedad periodontal y reconstruir en lo posible las secuelas provocadas por esta entidad.⁽¹⁻²⁾

El injerto gingival libre tiene la finalidad de crear suficiente encía adherida para detener procesos de recesión gingival progresiva, aumentar y prolongar la salud de los dientes afectados. Se indica, según su finalidad terapéutica, para cubrir exposiciones radiculares y el tipo profiláctico para ganar en encía adherida, para facilitar los diferentes procedimientos de higiene bucal, así como antes de un tratamiento ortodóncico y la detención progresiva de una recesión gingival, se recomienda además, en la corrección de defectos mucosos en implantes para aumentar el ancho de brechas edentes, puede emplearse en dientes pilares de prótesis fijas con inadecuada encía adherida.^(1,3-7) Es útil en la corrección de frenillos aberrantes cuando se asocia a técnicas de frenectomía para prevenir la reaparición de las tensiones y por consiguiente la recidiva, como mejoría estética en tatuajes gingivales por amalgama u otros aumento de la corona clínica y en fenestraciones.⁽¹⁻⁶⁾

El injerto gingival libre se clasifica en dos tipos: profilácticos y terapéuticos. Los profilácticos previenen recesiones o impiden la progresión de una ya existente y está indicado cuando persiste el proceso inflamatorio después de terminar con la fase inicial de tratamiento y correctiva no quirúrgica.^(1,3,8) El terapéutico se realiza para lograr cubrir la exposición radicular hasta donde sea posible. Se indica en problemas estéticos de la encía, cuando exista dificultad para realizar la técnica de cepillado dental, en pacientes con diagnóstico de hiperestesia dentinaria, así como la predisposición a abrasiones cervicales.⁽⁸⁾ Como contraindicación tener presente que no se debe realizar en recesiones progresivas accesibles a la buena práctica del cepillado dental, que no causen inflamación, ni comprometan la estética gingival, se contraindica además, en recesiones generalizadas. Dentro de las ventajas de la técnica se destaca como una técnica muy versátil y previsible para crear encía adherida, se puede aplicar a un diente o a varios y lo más importante es que existe una reserva relativamente grande, para obtener tejido donante. Su desventaja radica en que existen dos zonas quirúrgicamente afectadas, la herida del paladar puede ser dolorosa y el color puede ser difícil de igualar en áreas de importancia estética y la cobertura radicular no siempre es previsible.^(1,9)

En este tema se destacan contradicciones en cuanto a la cantidad de encía adherida que es necesaria para mantener la salud del tejido. Esta problemática se pone de manifiesto desde los años cincuenta, aunque muchos de los autores dan una anchura específica, unos observan que menos de 1 mm de encía insertada sería suficiente para mantener la salud periodontal, siempre y cuando, haya buena higiene bucal, otros plantean que la altura necesaria de encía queratinizada era de 3 mm como mínimo.⁽²⁾ En el año 1957 se señala que la encía necesaria, es la que sea compatible con la salud periodontal y pueda prevenir la movilidad del margen gingival al traccionar el labio inferior y hacia 1972 se destaca que solo será necesario al menos 2 mm de encía queratinizada, de los cuales 1 mm es de encía insertada y otro milímetro de encía marginal libre.⁽²⁾

Como se puede apreciar, estos autores, dan una medida específica en milímetros necesarios para poder mantener la salud periodontal, la cual difiere entre ellos, pero la finalidad y coincidencia de todos es que insisten en que es necesario mantener una higiene bucal eficiente y en el alto valor de la fase de mantenimiento dentro del tratamiento periodontal.

Con el tiempo otros autores, fueron los primeros en ver que la salud gingival puede existir en zonas con poca e incluso con ausencia de encía adherida, siempre y cuando exista una higiene bucal adecuada y ausencia de placa bacteriana.⁽⁸⁾

PRESENTACIÓN DEL CASO

Se presentó a una paciente femenina de 20 años de edad, raza negra, técnico medio, que asistió al servicio de Periodoncia de la Clínica Estomatológica Docente "27 de Noviembre" refirió presentar "un diente crecido y alargado" con movilidad dentaria grado II y gingivorragia hace más menos 8 meses. Presenta antecedentes familiares madre viva cardiópata, con hipertensión arterial, padre vivo sano.

En el interrogatorio la paciente explicó que sus familiares refieren que durante el sueño "rechina los dientes" y en ocasiones los mantiene "apretados", no presenta hábitos tóxicos.

Al examen físico general se describió como una paciente normolínea, con facie no característica de proceso patológico, piel mestiza, mucosas húmedas y normocoloreadas, cadenas ganglionares no palpables ni visibles. La tensión arterial 120-80 mm/hg, la frecuencia cardíaca 70 X' la frecuencia respiratoria 19 X'.

En el examen físico bucal se constató: Programa Detección Precoz del Cáncer Bucal examinado, poco acumulo de placa dentobacteriana, sarro supra e infragingival, bolsas periodontales de 4 y 5 mm en zona de 36-37 y 46-47 respectivamente, movilidad dentaria grado II en 31 y 41, retracción gingival en 41, disfunción oclusal con sobrecarga en céntrica y lateralidad derecha en 12-43, 11-41, así como facetas de desgaste que se corresponden con el bruxismo céntrico y excéntrico referido, además de un periodonto delgado.

En el examen radiológico se observó pérdida ósea horizontal en zona de 26-27 y 46-47 inferiores y los cuatro terceros molares semiretenidos.

Se indicó exámenes de laboratorio como: hemoglobina, microelisa para VIH, serología, tiempo de coagulación, tiempo de sangramiento los cuales se encontraron en límites normales.

Con el estudio de los factores de riesgos presentes tales como: bruxismo, disfunción oclusal, placa dentobacteriana, sarro supra e infragingival, periodonto delgado, se llegó a la conclusión de estar ante un proceso que comprometía al periodonto de protección, es decir un trastorno mucogingival.

Pronóstico. Favorable.

Tratamiento

Fase Inicial

- Educación y motivación del paciente.
- Control de placa.
- Fisioterapia bucal. Se indicó tipo de cepillo dental a emplear así como técnica y frecuencia de cepillado dental.
- Remoción del cálculo y pulido de las superficies dentarias.
- Colutorios con digluconato de clorhexidina 0.2% (por sus acciones bacteriostática) 3 veces al día durante 1min. por 7 días.
- Remisión a prótesis para confección de férula en el tratamiento del bruxismo.
- Remisión a psicología como parte del control del bruxismo.

Fase correctiva no quirúrgica

- Ajuste oclusal selectivo 12/43 11/41.
- Raspado y alisado radicular 36 D-37 M, 46D -47 M y 16 M.
- Indicar ansiolítico clordeazepóxido una tableta cada 12 horas.
- Control del bruxismo.

- Transcurridos 30 días de evolución de la fase inflamatoria se procede a la siguiente fase.

Fase correctiva quirúrgica

- Asepsia y antisepsia del campo operatorio.
- Anestesia infiltrativa con lidocaína al 2 % 1:50 000.
- Realizar incisiones horizontales a nivel de la línea amelocementaria y dos incisiones verticales que sobrepasen la línea mucogingival hasta aproximadamente 5 mm apical al margen de la raíz desnuda (Fig.1).

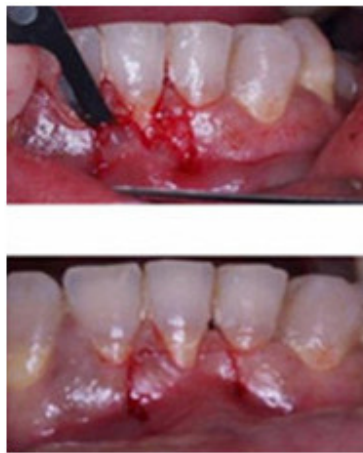

Fig.1. Incisiones verticales y horizontales en lecho receptor

- Se levanta un colgajo de espesor parcial dejando el periostio en el lecho, se elimina todo el colgajo levantado (Fig.2).

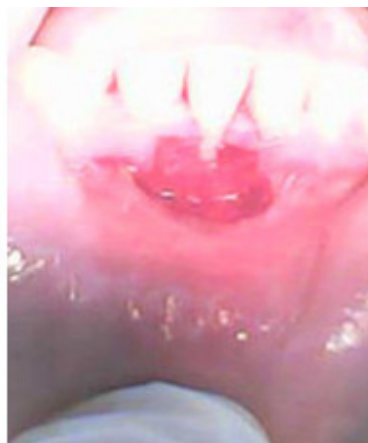

Fig.2. Lecho receptor preparado

- Medir con un Pie de Rey el tamaño de injerto que se necesite, debe ajustarse perfectamente al lecho preparado y extenderse por lo menos 3 mm apical al margen de la raíz desnuda, colocar gasa embebida en cloruro de sodio 9 % en el lecho receptor.
- Exéresis quirúrgica del capuchón pericoronario (lecho donante) del 48 previamente anestesiado (Fig.3).

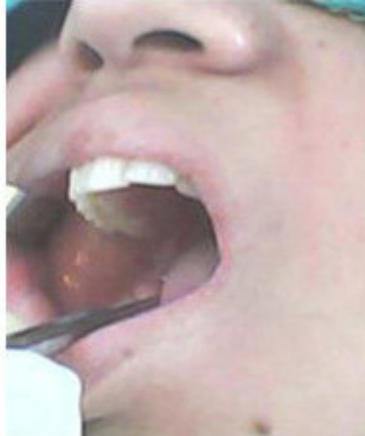

Fig.3. Exéresis de capuchón pericoronario

- Al lecho donante se le coloca Tisuacryl que favorece la cicatrización y estabilización del coágulo.
- Se coloca el injerto en la zona receptora después de haber eliminado el tejido adiposo (Fig.4).

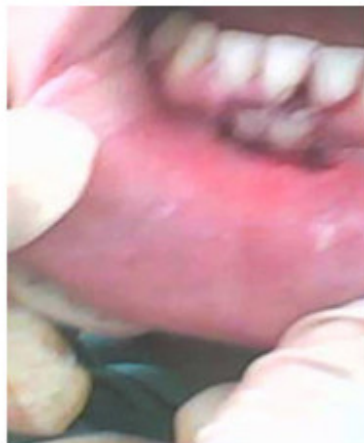

Fig.4. Colocación del injerto en el lecho receptor

- Colocado el injerto y ajustado se suturan con puntos interrumpidos a las papilas para poder estabilizarlo. Una vez estabilizado se realiza una sutura en ocho, se aplica presión durante 5 min. Se coloca papel metálico, cemento quirúrgico. Se dan indicaciones postquirúrgica.
- Evolución a los 7, 15 y 30 días (Fig.5).

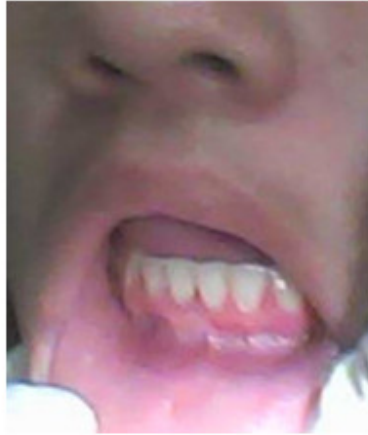


Fig. 5. Evolución 30 días

Fase de mantenimiento.

- Controles al mes, 2 meses, 4 meses, 6 meses y al año.

DISCUSIÓN

Con este caso clínico se corrobora lo descrito por otros investigadores como Cordero Soberanes H⁽⁴⁾ quien en su investigación, destaca que el injerto gingival libre es una técnica muy apropiada para ganar en encía adherida opinión que comparten los autores. Resulta importante destacar que para mantener la salud periodontal, aun después de practicado el proceder quirúrgico, se debe insistir en un eficiente cepillado dental, el paciente debe ser un celoso cumplidor de la consulta durante la fase de mantenimiento y a su vez garantizar la estabilidad del estado de salud periodontal.

La autora considera importante resaltar que, a pesar de que quirúrgicamente se ven afectadas dos zonas de la cavidad bucal, la herida provocada al retirar el capuchón pericoronario resulta menos dolorosa y menos traumática que aquella en la que se toma como lecho donante la mucosa del paladar duro, sin pasar por alto que se debe valorar cuidadosamente el lecho donante dada las condiciones microbiológicas que suelen acompañar a los capuchones pericoronarios, los que deben estar libres de cualquier proceso infeccioso e inflamatorio.

La técnica de injerto gingival libre es una técnica relativamente sencilla y confiable para ganar en encía adherida alrededor de dientes afectados por trastorno mucogingival. Los resultados se mantienen a largo plazo si el paciente mantiene niveles adecuados de placa dentobacteriana y si acude periódicamente a la fase de mantenimiento periodontal. Por otra parte, la toma de capuchones pericoronarios como tejido donante resulta menos traumática y más estética en cuanto al color que la mucosa queratinizada del paladar duro.

REFERENCIAS BIBLIOGRÁFICAS

- 1- Gómez Meda R. Injerto epitelial libre. Control de la estabilidad a largo plazo y creeping attachment en clase III de Miller. Maxillaris: Actualidad profesional e industrial del sector dental [Internet]. 2010 [citado 23 Abr 2014]; XII(131):106-48. Disponible en: <http://europa.sim.ucm.es/compludoc/AA?articuloId=740074>
- 2- Blatter F, Caride F, Carranza N. Técnicas quirúrgicas para aumento de las dimensiones gingivales. Rev Fundac Juan Jose Carraro [Internet]. 2003 [citado 23 Abr 2014]; 8(17):26-30. Disponible en: <http://bases.bireme.br/cgi-bin/wxislind.exe/iah/online/?IsisScript=iah/iah.xis&src=google&base=LILACS&lang=p&nextAction=Ink&exprSearch=347357&indexSearch=ID>
- 3- Bianchini MA, Castellazi Sella G, Barquero Cordero E, Viera Bez L, Rodriguez lopes Pereira Neto A, Oliveira de Souza J. Injerto gingival libre como mantenimiento de los tejidos peri implantares-reporte de caso clínico. Rev Acta odontológica Venezuela [Internet]. 2011 [citado 23 Abr 2014]; 49(2). Disponible en: <http://bases.bireme.br/cgi-bin/wxislind.exe/iah/online/?IsisScript=iah/iah.xis&src=google&base=LILACS&lang=p&nextAction=Ink&exprSearch=678810&indexSearch=ID>
- 4- Cordero Soberanes H. Injerto gingival libre, injerto desplazado coronal y nivel de riesgo anatómico en cirugía periodontal. Rev implantol act. 2013; 8(14): 20-31.
- 5- Vicario Juan M, Pascual la Rocca A, Vives Bonet MT, Santos Alemany A. Técnica de cirugía mucogingival para el cubrimiento radicular. RCOE [internet]. 2006 [citado 15 Nov 2013]; 11(1). Disponible en: <http://europa.sim.ucm.es/compludoc/AA?articuloId=451847>
- 6- Carrillo Avila BA, Herrera Atoche JR, Sauri Esquivel E. Injerto gingival libre como tratamiento profiláctico en un paciente de ortodoncia. Rev Odontológica Latinoamericana. 2009; 1(2): 51-56.
- 7- Cruz Morales R, Caballero López D, Cápiro Rubio M, Lima Reina M. Auto injerto libre de tejido conectivo y epitelio en implantes para sobredentaduras (primera etapa) presentación de un caso. Rev Med Electron [Internet]. 2011 [citado 23 Abr 2014]; 33(3). Disponible en: http://scielo.sld.cu/scielo.php?script=sci_arttext&pid=S1684-18242011000300015&lng=es&nrm=iso&tlng=es
- 8- Delgado J, Calvo J, Santos A. Injerto gingival libre revisión a propósito de un caso. Rev oper dent endod. 2007; 57.
- 9- Villaverde Ramírez G, Blanco Carrión J, Ramos Barbosa A, Bascones Ilundain J, Bascones Martínez A. Tratamiento de las recesiones gingivales mediante injertos de tejido conectivo (Técnica del injerto de tejido conectivo suhepitelial). Resultados tras Cinco años de evolución. Avance [Internet]. 2000 [citado 23 Abr 2014]; 11(1). Disponible en: <http://scielo.isciii.es/pdf/peri/v12n1/original3.pdf>

Recibido: 19 de noviembre del 2014.
Aprobado: 18 de diciembre del 2014.

Ivernís Mercedes Villegas Rojas. Clínica Estomatológica 27 de Noviembre. Máximo Gómez # 149 % Rafael Águila y Luz Caballero. Colón, Matanzas, Cuba Correo electrónico: ivernis.mtz@infomed.sld.cu