

## Variantes anatómicas del lóbulo piramidal del tiroides

### Anatomical variants of the thyroidal pyramidal lobe

Dra. Gisela Trevín Fernández,<sup>I</sup> Dr. Pedro Rafael Casado Méndez,<sup>II</sup> Dr. Fernando Karen Fonseca Sosa,<sup>I</sup> Dr. Carlos Manuel Neyra Rodríguez,<sup>I</sup> Dra. Carmen Elena Ferrer Macadán,<sup>II</sup> MsC. Irene Luisa Del Castillo Remón<sup>III</sup>

<sup>I</sup> Universidad de Ciencias Médicas de Granma Celia Sánchez Manduley. Granma, Cuba.

<sup>II</sup> Hospital Provincial Clínico-Quirúrgico Docente Celia Sánchez Manduley. Gramma, Cuba.

<sup>III</sup> Filial Universitaria de Ciencias Médicas de Manzanillo. Granma, Cuba.

---

#### RESUMEN

**Introducción:** el lóbulo piramidal del tiroides es considerado una malformación congénita sobre la cual los conocimientos acumulados son escasos y muy limitados; provenientes, en su mayoría, de estudios en cadáveres e imaginológicos. El objetivo de la investigación fue determinar las características morfométricas del lóbulo piramidal del tiroides en pacientes intervenidos quirúrgicamente.

**Materiales y Métodos:** se realizó un estudio observacional, descriptivo de carácter prospectivo con cohorte histórica en un universo de 116 pacientes, mayores de 16 años, intervenidos quirúrgicamente por alguna afección, no deformante, de la glándula tiroides en el Hospital Provincial Universitario Celia Sánchez Manduley, en Manzanillo, Granma. La vía de abordaje quirúrgico empleada fue la cervicotomía horizontal de Kocher. En el curso de la cervicotomía se observó el lóbulo piramidal del tiroides; midiéndose de manera extracorpórea el lóbulo después de la resección practicada.

**Resultados:** el lóbulo piramidal del tiroides se presentó en 77 pacientes (66,38 %), su unión a la glándula fue más frecuente en el lóbulo izquierdo (49,35 %) siendo la forma cónica la más observada (31,17 %). La longitud media fue de 4,01 cm  $\pm$  2,01.

**Conclusiones:** el lóbulo piramidal del tiroides es una malformación congénita del esbozo medial y laterales del tiroides presente en más de la mitad de los individuos, frecuentemente de forma cónica, unida a la porción izquierda de la glándula tiroides con una longitud media de 4,01 cm.

**Palabras clave:** lóbulo piramidal del tiroides, glándula tiroides, pirámide de Lalouette, morfometría, anatomía.

---

## ABSTRACT

**Background:** the thyroidal pyramidal lobe is considered a congenital malformation on which the accumulated knowledge is scarce and very limited, coming mainly from researches in corpses and image studies. The aim of the current research was determining the morphometric characteristics of the thyroidal pyramidal lobe in surgically treated patients.

**Materials and methods:** a descriptive, observational, prospective research with historical cohort was carried out in a universe of 116 patients, aged more than 16 years, who were surgically treated due to any no deforming condition of the thyroidal gland in the Teaching Provincial Hospital "Celia Sanchez Manduley", in Manzanillo, Granma. The used way of surgical access was the Kocher´s horizontal cervicotomy. In the cervicotomy course, the thyroidal pyramidal lobe was observed and the lobe was extracorporeally measured after the reception was practiced.

**Outcomes:** thyroidal pyramidal lobe was present in 77 patients (66,38 %); its link with the gland was more frequent in the left lobe (49,35 %) being the conical form the most observed one (31,17 %). The average length was  $4,01 \pm 2,01$  cm.

**Conclusions:** the thyroidal pyramidal lobe is a congenital malformation of the thyroidal medial and lateral outline that is present in more than half of the individuals, frequently having conical form, linked to the thyroidal gland left portion with an average length of 4,01 cm.

**Key words:** thyroidal pyramidal lobe, thyroidal gland, pyramid of Lalouette, morphometry, anatomy.

---

## INTRODUCCIÓN

El crecimiento de la glándula tiroides se denominó bocio y este es descrito en la literatura desde el 2 700 antes de nuestra era.<sup>(1)</sup> Fue Wang Hei, en 1475, quien hiciera las primeras descripciones de esta glándula. Da Vinci ilustró la glándula en sus dibujos, Eustachius, en 1563, describió como istmo a la unión entre ambos lóbulos y Casserio, en 1601, la describió como la glándula de la laringe.<sup>(2)</sup>

En 1619, Jerónimo Fabricio de Aquapendente, reconoció que el bocio se originaba en la glándula tiroides. Sin embargo, el término glándula tiroides (del griego *thyreooides*, forma de escudo) se atribuye a Thomas Wharton en su obra *Adenographia* (1656). En 1776, Albrecht von Haller clasificó la tiroides como una glándula sin conducto y se creía que tenía varias funciones, desde lubricar la laringe para actuar como reservorio de alimento y suministrar un flujo continuo al cerebro, hasta embellecer el cuello de las mujeres.<sup>(1,2)</sup>

Hacia la tercera semana de gestación las células endodérmicas del piso del primordio laríngeo se engruesan para formar, entre el tubérculo impar y la eminencia hipobranquial, una evaginación epitelial denominada primordio tiroideo medial. Hacia la quinta semana, presumiblemente procedente del cuarto saco

branquial, se le unen los primordios tiroideos laterales. Este esbozo de la futura glándula desciende anterior al hueso hioides y a la laringe permaneciendo conectado al agujero ciego de la lengua por el conducto tirogloso. Esta estructura se suele reabsorber a las 6 semanas de edad pero su porción más distal puede quedar retenida y madurar como lóbulo piramidal.<sup>(1,3,4)</sup>

El lóbulo piramidal o pirámide de Lalouette es considerada como una anomalía congénita y estas suelen sistematizarse acorde al esbozo embrionario del que se origina el defecto. Así tendremos anomalías de los esbozos medial y laterales por separados y en conjunto así como aquellas que no tienen asiento en ninguno de los esbozos.<sup>(2,4)</sup>

Entre las cinco anomalías de ambos esbozos tiroideos citadas por Skandalakis<sup>(2)</sup> se encuentran las referentes al lóbulo piramidal considerando su ausencia como agenesia. El resto de las anomalías consignan el origen de este lóbulo en el istmo, el lóbulo derecho o el izquierdo.

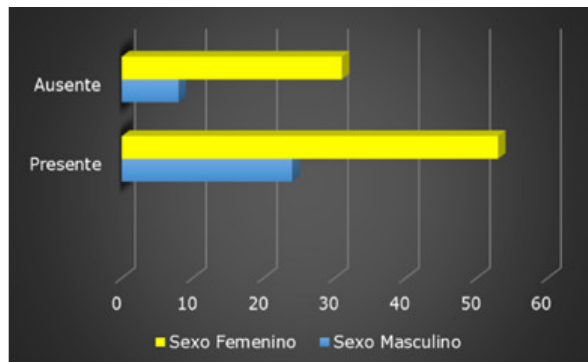
Un punto de controversia entre los especialistas ha sido la frecuencia de aparición de la pirámide de Lalouette, su tamaño y su sitio de continuidad con la glándula. El cirujano tiene la oportunidad única, en el transcurso de una intervención quirúrgica, de delimitar las características morfométricas de las estructuras anatómicas de la glándula tiroidea. Los estudios publicados a partir de la observación directa, en el vivo, de las variantes morfométricas del lóbulo piramidal del tiroides son escasos. La información sigue proviniendo fundamentalmente del estudio en cadáveres. El objetivo del presente estudio es determinar las características morfométricas del lóbulo piramidal del tiroides en pacientes intervenidos quirúrgicamente en el Hospital Provincial Celia Sánchez Manduley, en Manzanillo, Granma.

## **MATERIALES Y MÉTODOS**

Se realizó un estudio observacional, descriptivo de carácter prospectivo con cohorte histórica en un universo de 116 pacientes, mayores de 16 años, intervenidos quirúrgicamente por alguna afección, no deformante, de la glándula tiroidea. El estudio se realizó en un periodo de 18 meses, comprendidos desde noviembre de 2012 hasta abril de 2014 en el Hospital Provincial Celia Sánchez Manduley en Manzanillo, Granma. Se observó, en el curso de la cervicotomía, el lóbulo piramidal. La vía de abordaje quirúrgico empleada fue la cervicotomía horizontal de Kocher. Se tuvo como criterio de inclusión cualquier paciente intervenido quirúrgicamente por alguna afección, no deformante, de la glándula tiroidea. Se practicó algún tipo de resección de la glándula tiroidea realizando de forma extracorpórea la medición con regla graduada del lóbulo piramidal. Los datos fueron recolectados en una ficha contentiva de las variables estudiadas y estos fueron vaciados en una base de datos en el sistema Excel en computadora Pentium IV. Se hizo uso de los números absolutos. Se calcularon las frecuencias relativas y absolutas. Para el análisis de las variables cuantitativas se calculó la media aritmética y la desviación estándar. Los resultados se presentaron en figuras especificando la fuente de información.

## RESULTADOS

En el 66,38 % del universo en estudio se comprobó la presencia del lóbulo piramidal de tiroides y sexo. Este lóbulo fue más frecuente en mujeres al constatarse en 53 de ellas (45,69 %). La edad media de los pacientes estudiados fue 34,72 años. (Gráf. 1 y Tabla<sup>(5)</sup>)



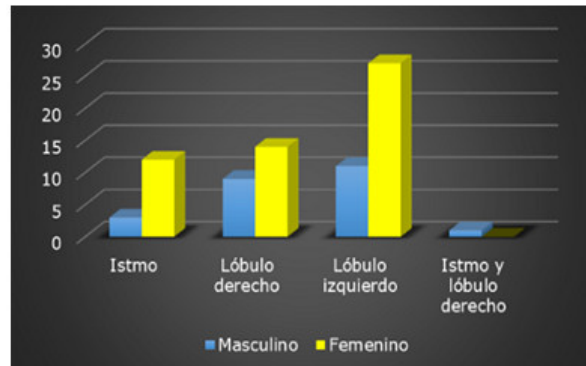
Fuente: Ficha de recolección de datos.

**Gráf. 1.** Distribución de los pacientes según presencia del lóbulo.

**Tabla .** Distribución histórica de la presencia del lóbulo piramidal del tiroides

Autor	Año	Resultado
Izenstark	1968	30 %
Erhart	1973	1/3 de los casos
Edis	1975	80 %
Gardner	1978	Inconstante
Paindakhel	1980	4,2 %
Blumberg	1981	60 – 65 %
Levy	1982	10 – 43 %
Gray	1985	Frecuentemente
Hollinshead	1991	A veces
Carvalho	2001	70 %
Furtado Araújo	2004	50,7 %
Trevin Fernández ,et al	2015	66,4 %

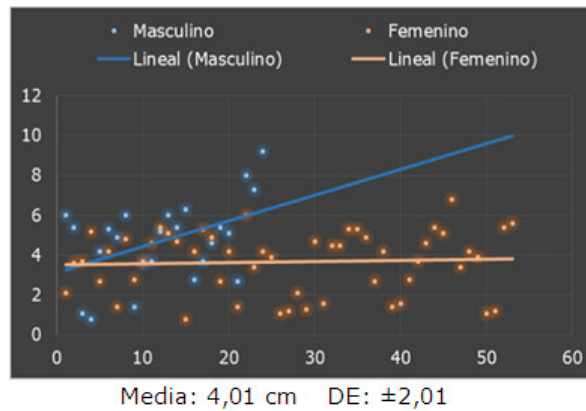
El sitio de unión del lóbulo piramidal del tiroides a la glándula según sexo fue más frecuente en el lóbulo izquierdo (49,35 %) y menos frecuente en el istmo (19,48 %). (Gráf. 2)



Fuente: Ficha de recolección de datos.

**Gráf. 2.** Distribución de los pacientes según sitio de unión.

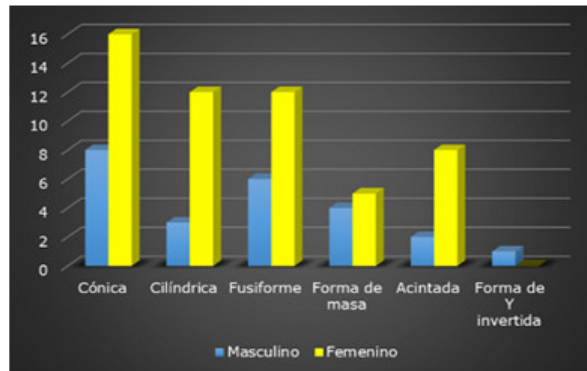
La longitud media del lóbulo piramidal del tiroides fue de 4,01 cm  $\pm$  2,01. La mayor longitud fue de 9 cm y la variabilidad fue mayor en el sexo masculino. (Gráf. 3)



Fuente: Ficha de recolección de datos.

**Gráf. 3.** Distribución de los pacientes según longitud del lóbulo.

La forma cónica del lóbulo piramidal fue identificada en el 31,17 % del total de lóbulos piramidales. (Gráf. 4)



Fuente: Ficha de recolección de datos.

**Gráf. 4.** Distribución de los pacientes según forma del lóbulo.

## DISCUSIÓN

El conocimiento de la embriología básica es esencial para la comprensión de determinadas malformaciones congénitas embriológicas, como los quistes y las fístulas del conducto tirogloso, que inducen retención de tejido a lo largo de la trayectoria de descenso de la tiroides.<sup>(3)</sup>

El lóbulo piramidal del tiroides es una estructura sobre la cual no existen series publicadas, que permitan definir en qué porcentaje se presenta. Las series provienen de estudios imaginológicos o disecciones en cadáveres, aunque las últimas series publicadas son estudios intraoperatorios. Su frecuencia no ha quedado establecida y muchos autores se limitan a realizar comentarios no precisos.<sup>(5)</sup> Testut y Latarget<sup>(6)</sup> aseguran que este falta en la cuarta parte de los casos mientras que otros autores como Rouviere<sup>(7)</sup> refieren que en raras ocasiones está ausente.

En un estudio intraoperatorio realizado por Furtado Araújo, et al<sup>(5)</sup> se recoge una relación histórica (tabla) donde el rango de aparición va desde 4,2 a 80 % y donde algunos autores solo se limitan a comentar que su presencia es frecuente. Ballén Vanegas<sup>(8)</sup> asegura que la presencia del lóbulo piramidal se limita al 50 % de los individuos aunque reconoce que este porcentaje puede oscilar entre un 15 y un 70 %. Braun citado por Ballén Vanegas,<sup>(8)</sup> en una serie de 60 cadáveres, encontró el lóbulo piramidal en el 55 % de ellos. En este trabajo el 66,38 % de los casos presentaban el lóbulo en cuestión y este fue más frecuente en el sexo femenino. Esto coincide con los autores antes mencionados al encontrarse los resultados en el rango por ellos mencionados.<sup>(9)</sup>

En cuanto al sexo, no se considera un dato fiable, pues las enfermedades endocrinas son predominantes en el sexo femenino, lo que se evidencia en el presente estudio intraoperatorio al ser este sexo el más representado.<sup>(10-15)</sup> La literatura consultada no refiere predominio en cuanto a sex, aunque en el estudio de Furtado Araújo, et al<sup>(5)</sup> se reporta un predominio del sexo femenino en 2,2

veces. Estos datos el autor los considera no fiables, como se expresara anteriormente, pues son dependientes del método de estudio empleado.

El sitio de unión a la glándula, del lóbulo piramidal del tiroides, fue más frecuente en el lóbulo izquierdo al constatarse en 38 casos (49,35 %). Autores como Testut y Latarget<sup>(6)</sup>, Rouviere<sup>(7)</sup> y Fuentes y González<sup>(9)</sup> coinciden en afirmar que su punto de unión es más frecuente hacia la izquierda. Furtado Araújo, et al<sup>(5)</sup> encontró una relación de la inserción en la glándula entre los lados izquierdo y derecho de 13:1. Braun citado por Ballén Vanegas<sup>(8)</sup> refiere que el lóbulo piramidal del tiroides se insertó en el extremo derecho del istmo en 7 casos, en el extremo izquierdo del istmo en 13, en la parte media del istmo en 9 y en el lóbulo izquierdo en 3. Estos resultados concuerdan con lo encontrado en la presente serie.

La pirámide de Lalouette puede adoptar diferentes formas. Testut y Latarget<sup>(6)</sup> definen un espectro de formas para esta estructura que pueden ser triangular, cilíndrica, acintada, bifurcada en forma de V o en forma de Y invertida. Otros autores como Rouviere<sup>(7)</sup> definen estas formas como cónica, fusiforme, forma de masa o verse reducido a un estrecho cordón glandular. Este mismo autor contempla la opción de una bifurcación de la pirámide o de su duplicidad. En este estudio predomina la forma cónica al reunir bajo esta conformación espacial al 31,17 % del total de casos.

La longitud del lóbulo piramidal del tiroides es otro de los puntos donde no existe consenso en la literatura. Autores como Braun citado por Ballén Vanegas<sup>(8)</sup> reportan una longitud media en hombres de 14 mm y en mujeres de 29 mm. Furtado Araújo, et al<sup>(5)</sup> encontró una longitud variable entre los 1,0 a 5,0 cm de longitud. La longitud media del lóbulo piramidal en la serie estudiada fue de 4,01 cm con una desviación estándar de 2,01.

El lóbulo piramidal del tiroides es una malformación congénita del esbozo medial y laterales del tiroides presente en más de la mitad de los individuos. Es frecuentemente de forma cónica, unida a la porción izquierda de la glándula tiroides con una longitud media de 4,01 cm.

## REFERENCIAS BIBLIOGRÁFICAS

- 1- Lal G, Clark OH. Editores. Tiroides, paratiroides y suprarrenales. En: Schwartz. Principios de Cirugía. 9na ed. México: McGraw-Hill interamericana; 2011.
- 2- Skandalakis JE, McClusky DA, editores. Skandalakis' Surgical Anatomy. México: McGraw-Hill interamericana; 2006.
- 3- Smitich PW, Salomone LJ, Hanks JB. En: Sabiston Textbook of Surgery. The Biological Basis of Modern Surgical Practice. 19th ed. España: Elsevier S.L; 2013.
- 4- Valdés Valdés A. Embriología Humana. La Habana: Editorial Ciencias Médicas; 2010.
- 5- Furtado Araujo VJ, Ajub Moysés R, Ajub Moysés N, Rossetti Ferraz A. Lobo piramidal da tireóide: estudo anatômico intra-operatótia. Rev Bra Cir Cab e Pes. 2004 Jan-Mar ;33(1): 35-37.
- 6- Testut L, Latarjet A. Anatomía Humana. T. IV. 9na ed. Barcelona: Salvat; 1954.

- 7- Rouviere H, Delmas A. Anatomía humana descriptiva, topográfica y funcional. T. I. 11na ed. Barcelona: Masson; 2005.
- 8- Ballén Vanegas MA. Monografía de la morfología de la glándula tiroides [Tesis] [Internet]. Colombia: Universidad Nacional de Colombia; 2012 [citado 31 May 2014]. Disponible en: [www.bdigital.unal.edu.co/8782/1/manuel\\_antonioballenvanegas.2012.pdf](http://www.bdigital.unal.edu.co/8782/1/manuel_antonioballenvanegas.2012.pdf)
- 9- Fuentes Valdés E, González Fernández R. Enfermedades quirúrgicas de la glándula tiroides. En: Temas de Cirugía. T. I. Parte VII. Cap. 37. La Habana: Editorial Ciencias Médicas; 2010. p. 1001.
- 10- Navarro Despaigne DA. Enfermedades del tiroides en Cuba. Rev Cubana Endocrinol [Internet]. 2012 Dic [citado 31 May 2014];23(3):198-202. Disponible en: [http://scielo.sld.cu/scielo.php?script=sci\\_arttext&pid=S1561-29532012000300002&lng=es](http://scielo.sld.cu/scielo.php?script=sci_arttext&pid=S1561-29532012000300002&lng=es)
- 11- Pérez Gesen C. Enfoque terapéutico de algunas enfermedades del tiroides en Pediatría. Rev Cubana Endocrinol [Internet]. 2012 Dic [citado 12 Abr 2014];23(3):281-90. Disponible en: [http://scielo.sld.cu/scielo.php?script=sci\\_arttext&pid=S1561-29532012000300014&lng=es](http://scielo.sld.cu/scielo.php?script=sci_arttext&pid=S1561-29532012000300014&lng=es)
- 12- Luzardo Silveira EM, Eirin Arañó JE. Cirugía mayor ambulatoria de tumores benignos de la glándula tiroides. MEDISAN [Internet]. 2011 May [citado 31 Mar 2014];15(5): 591-96. Disponible en: [http://scielo.sld.cu/scielo.php?script=sci\\_arttext&pid=S1029-30192011000500004&lng=es](http://scielo.sld.cu/scielo.php?script=sci_arttext&pid=S1029-30192011000500004&lng=es)
- 13- Legra Zayas E, Corría Tressord Y, Montero Lora Y. Caracterización clínico quirúrgica y anatomopatológica de pacientes con cáncer de tiroides en el período 1995-2011. MEDISAN [Internet]. 2013 Nov [citado 12 Jun 2014];17(11): 8064-69. Disponible en: [http://scielo.sld.cu/scielo.php?script=sci\\_arttext&pid=S1029-30192013001100012&lng=es](http://scielo.sld.cu/scielo.php?script=sci_arttext&pid=S1029-30192013001100012&lng=es)
- 14- Chala AI, Franco HI, Aguilar CD, Cardona JP. Estudio descriptivo de doce años de cáncer de tiroides, Manizales, Colombia. Rev Colomb Cir [Internet]. 2010 [citado 15 Ene 2014];25:276-89. Disponible en: <http://www.scielo.org.co/pdf/rcci/v25n4/v25n4a3.pdf>
- 15- Solarana Ortíz JA, Vera López R, Rodríguez Pascual Y, Velázquez Martín JI. Comportamiento de la enfermedad nodular del tiroides en el Servicio de Cirugía General del Hospital Vladimir Ilich Lenin de Holguín. CCM [Internet]. 2013 Sep [citado 31 Mar 2014 ];17(3): 275-83. Disponible en: [http://scielo.sld.cu/scielo.php?script=sci\\_arttext&pid=S1560-43812013000300004&lng=es](http://scielo.sld.cu/scielo.php?script=sci_arttext&pid=S1560-43812013000300004&lng=es)

Recibido: 10 de febrero del 2015.

Aceptado: 2 de abril del 2015.



*Dra. Gisela Trevín Fernández. Universidad de Ciencias Médicas de Granma Celia Sánchez Manduley. Avenida Camilo Cienfuegos Km 1. Vía Campechuela. Gramma, Cuba. Correo electrónico: gise@ucm.grm.sld.cu*

#### **CÓMO CITAR ESTE ARTÍCULO**

Trevín Fernández G, Casado Méndez PR, Fonseca Sosa FK, Neyra Rodríguez CM, Ferrer Macadán CE, del Castillo Remón IL. Variantes anatómicas del lóbulo piramidal del tiroides. Rev Méd Electrón [Internet]. 2015 Sep-Oct [citado: fecha de acceso]; 37(5). Disponible en:  
<http://www.revmedicaelectronica.sld.cu/index.php/rme/article/view/2847/1307>