

Variantes anatómicas de origen de los ramos viscerales de la arteria aorta descendente infradiafragmática

Anatomical variants of the origin of the infra-diaphragmatic descendent aorta artery visceral branches

Dr. Pedro Rafael Casado Méndez,^I MSc. Gisela Trevín Fernández,^{II} Dra. Vilma de la Caridad Méndez López,^I Dr. Héctor Aurelio Méndez López,^{III} Dra. Carmen Elena Ferrer Magadán,^{II} Est. Rafael Salvador Santos Fonseca^{II}

^I Hospital Provincial Clínico-Quirúrgico Docente Celia Sánchez Manduley. Granma, Cuba.

^{II} Universidad de Ciencias Médicas de Granma Celia Sánchez Manduley. Granma, Cuba.

^{III} Hospital Rural Mariano Pérez Balí. Granma, Cuba.

RESUMEN

Introducción: la arteria aorta es el mayor de los vasos elásticos del cuerpo humano. Las variantes a la norma anatómica de los ramos arteriales son formaciones que deben ser reconocidas por sus implicaciones durante las cirugías.

Objetivo: determinar las variantes de origen a la norma anatómica de los ramos viscerales de la arteria aorta infradiafragmática.

Materiales y Métodos: se realizó un estudio observacional, descriptivo y prospectivo en 44 pacientes, mayores de 16 años, fallecidos por causas naturales en el Hospital Provincial Celia Sánchez, Manzanillo. Se observó, en el curso de la necropsia, el origen de los diferentes ramos viscerales de la arteria aorta infradiafragmática.

Resultados: las variantes a la norma anatómica se constataron en el 45,45 % de los bloques predominando en el sexo femenino (59,09 %). Las arterias renales fueron las que más variantes a la norma anatómica presentaron, con el 57,69 % del total. En las arterias suprarrenales medias y gonadales se encontraron el 19,23 % del total de variantes. El tronco celiaco fue el único ramo visceral impar en el que se constataron variantes a la norma anatómica (11,54 %). El 11,54 % de las variantes se corresponden con bifurcaciones anómalas de la arteria aorta.

Conclusiones: las variantes de origen a la norma anatómica, de los ramos viscerales de la arteria aorta infradiafragmática, tienen una frecuencia alta. Las mayores variantes se localizan en las arterias renales no encontrando variantes en

las arterias mesentéricas. El conocimiento de estas variantes es importante en procedimientos quirúrgicos.

Palabras clave: arteria aorta, variantes anatómicas, norma anatómica, anatomía, arterias renales.

ABSTRACT

Background: aorta artery is the biggest of the human body elastic vases. The variants of the arterial branches anatomic norm are formations that should be recognized, because of their implications during surgeries.

Aim: to determine the origin variants to the anatomic norm of the infra-diaphragmatic aorta artery visceral branches.

Materials and Methods: an observational, descriptive, prospective study was carried out in 44 patients, elder than 16 years old, who died due to natural causes in the Provincial Hospital Celia Sanchez, Manzanillo. The origin of the different infra-diaphragmatic aorta artery visceral branches was observed in the course of the necropsy.

Outcomes: variants to anatomic norm were stated in 45.45 % of the blocks, predominating in the female gender (59.09 %). Renal arteries were the ones presenting more variants to anatomic norm, with 57.69 % of the total. 19.23 % of the total of variants was found in the medial suprarenal and gonadal arteries. The celiac trunk was the only odd visceral branch where variants to anatomic branches were found (11.54 %). 11.54 % of the variants correspond to aorta artery anomalous bifurcations.

Conclusions: the origin variants to anatomic norm of the infra-diaphragmatic aorta artery visceral branches have a high frequency. The biggest variants are located in the renal arteries. Variants were not found in the mesenteric arteries. These variants knowledge is important in surgical procedures.

Key words: aorta artery, anatomical variants, anatomical norm, anatomy, renal arteries.

INTRODUCCIÓN

Fue Herófilo quien independizó la anatomía como ciencia de la cirugía y fue el primero en describir los plexos vasculares, quedando todos sus descubrimientos recogidos en su obra "Anatomía".^(1,2) Antyllus en el 350 a.C. ligó un aneurisma por ambos extremos antes de abrirlo y fueron las enseñanzas de Vesalio la que condujeron a Harvey a definir la circulación sanguínea y el papel de los vasos y la sangre en la fisiología humana. Desde este descubrimiento se han sucedido una serie de hallazgos que han permitido el mejor conocimiento de la anatomía vascular.^(1,3)

A finales de la tercera semana, comienza la vasculogénesis con la formación de los primeros islotes sanguíneos, en el mesodermo extraembrionario de la pared del saco vitelino, a partir de células endoteliales diferenciadas, hasta formar la estructura vascular definitiva del adulto.

El endodermo subyacente, secreta sustancias inductoras, que obligan a células del mesoderma a diferenciarse en angioblastos. Estos angioblastos desarrollan células endoteliales planas que confluyen para formar largos tubos que forman una red o plexo que aparecen lateralmente, paralelos y cerca de la línea media del disco embrionario.

Estos grupos adquieren una luz y forman un par de vasos longitudinales, las aortas dorsales. Las aortas dorsales, sufren dos modificaciones decisivas en la evolución ulterior del sistema vascular. La primera de ellas, consiste en la fusión que se produce en su porción caudal, en sentido caudocefálico, casi hasta la séptima arteria intersegmentaria. De esta manera, queda una arteria aorta (AA) dorsal única, medial, fusionada que se corresponde con la aorta descendente del adulto.^(2,4)

La AA se le divide para su estudio en cuatro porciones, la aorta descendente es la de mayor longitud, esta se subdivide en una porción abdominal y otra torácica, el hiato aórtico del diafragma es el punto divisorio de ambos segmentos. La aorta abdominal comienza en la duodécima vertebra torácica, como una continuación de la porción torácica de la arteria. Su extensión es de aproximadamente 10 cm y finaliza a nivel del tercio inferior del cuerpo de la cuarta vértebra lumbar; en una bifurcación que origina las arterias ilíacas comunes derecha e izquierda y un ramo terminal impar denominado arteria sacra mediana.

La norma anatómica de este segmento arterial contempla la formación de ramos parietales y viscerales siendo estos últimos pares e impares. Los ramos pares comprenden las arterias renales, suprarrenales medias y las testiculares u ováricas como ramos únicos; mientras que los impares, comprenden al tronco celiaco, las arterias mesentéricas superior e inferior.

Las anomalías congénitas de la AA en su porción abdominal en comparación con la porción torácica son pocas. Sus ramas, sin embargo, están sujeto a numerosas variaciones.⁽⁵⁻⁸⁾ Un punto de controversia entre los especialistas es la frecuencia de aparición de variantes a la norma anatómica de los orígenes de los diferentes ramos arteriales. La información sigue proviniendo fundamentalmente del estudio en cadáveres, aunque los estudios de imágenes contrastados brindan una excelente información sobre la estructura vascular.⁽⁹⁻¹²⁾ Ante la diversidad de procesos patológicos que involucran a la AA y sus ramas, la asignación de un papel más protagónico en la cirugía aneurismática y de trasplante, la escasa descripción de las variantes anatómicas en la literatura y la imprecisión y escasos de los datos morfométricos motivan a los autores a plantear el siguiente problema científico: ¿cuáles son las variantes de origen a la norma anatómica de los distintos ramos viscerales de la AA? El objetivo de la investigación es determinar las variantes de origen a la norma anatómica de los ramos viscerales de la AA infradiafrágmatica.

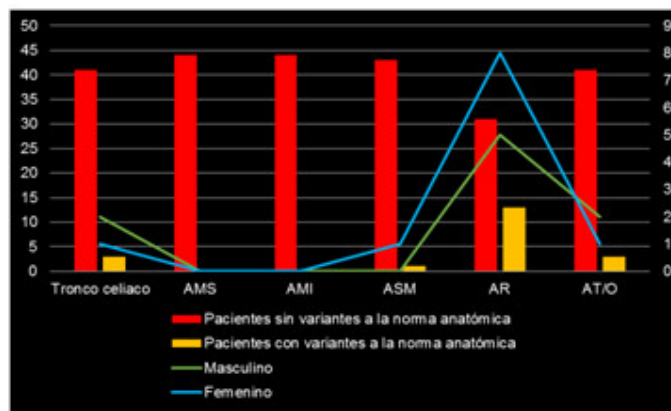
MATERIALES Y MÉTODOS

Se realizó un estudio observacional, descriptivo de carácter prospectivo, en un universo de 44 pacientes, mayores de 16 años, fallecidos por causas naturales. El estudio se realizó en un periodo de 18 meses, comprendidos desde noviembre de 2013 hasta abril de 2015 en el servicio de anatomía patológica del Hospital Provincial Universitario "Celia Sánchez Manduley", en Manzanillo, Granma. Se observó, en el curso de la necropsia, el origen de los diferentes ramos viscerales de la AA. Se tuvo como criterio de inclusión cualquier paciente mayor de 16 años, fallecido por causas naturales que no tuvieran ninguna cirugía vascular en la AA,

tumores que la involucraran o aneurismas que deformaran su anatomía. Los hallazgos se recogieron en una ficha recolectora de datos creada al efecto y estos fueron vaciados en una base de datos en el sistema Excel en computadora Pentium IV. Se hizo uso de los números absolutos. Se calcularon las frecuencias relativas y absolutas. Los resultados se presentaron en figuras especificando la fuente de información.

RESULTADOS

El 45,45 % del universo presentó alguna variante a la norma anatómica. Estas variantes fueron más frecuentes en el sexo femenino al constatarse en 11 de las 20 piezas examinadas (55,0 %). Se encontraron 26 variantes a la norma anatómica. (Gráf. 1).

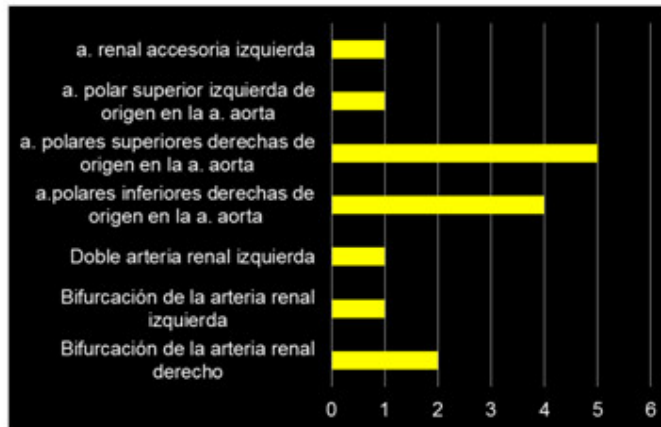


Fuente: Ficha de recolección de datos.

Leyenda: AMS. Arteria mesentérica superior.
AMI. Arteria mesentérica inferior.
ASM. Arteria suprarrenal media. AR. Arteria renal.
AT/O. arteria testicular u ovárica.

Gráf. 1. Distribución según presencia de variantes a la norma anatómica.

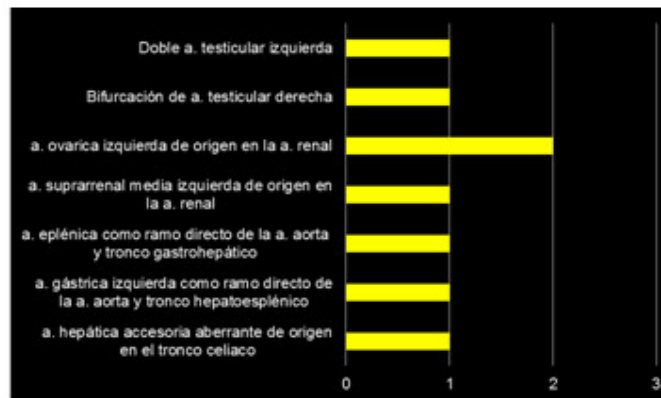Las arterias renales fueron las que más variantes a la norma anatómica presentaron con el 57,69 % del total de ellas. La mayor variante a la norma anatómica fue la presencia de arterias polares superiores de origen en la AA con el 33,33 % del total de variantes encontradas en las arterias renales. (Gráf. 2).



Fuente: Ficha de recolección de datos.

Gráf. 2. Distribución según variantes de origen a la norma anatómica.

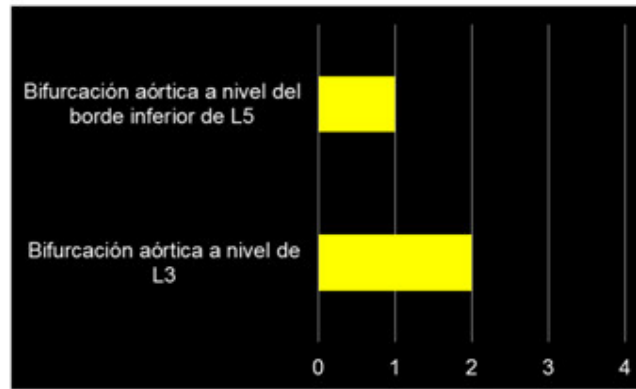
Los ramos viscerales pares de la AA lo integran además de las arterias renales las arterias suprarrenales medias y las arterias testiculares u ováricas en las cuales se encontraron el 19,23 % del total. El tronco celiaco fue el único ramo visceral impar con variantes a la norma anatómica con 3 casos para un 11,54 %. (Gráf. 3).



Fuente: Ficha de recolección de datos.

Gráf. 3. Distribución según variantes de origen a la norma anatómica.

La terminación de la AA ocurre mediante la formación de la arteria sacra mediana y las arterias ilíacas comunes, esto ocurre normalmente a nivel de L4 pudiéndose presentar variantes a esta norma anatómica, las cuales constituyeron el 11,54 %. (Graf. 4).



Fuente: Ficha de recolección de datos.

Gráf. 4. Distribución según variantes de origen a la norma anatómica.

DISCUSIÓN

El conocimiento de la embriología básica es esencial para la comprensión de las malformaciones congénitas y determinadas variantes a la norma anatómica. La AA es el mayor de los vasos elásticos del organismo humano y se extiende desde el ventrículo izquierdo hasta la cuarta vértebra lumbar donde se bifurca. Algunos autores como Skandalakis, et al.⁽¹⁾ aseguran que las malformaciones congénitas son menos frecuentes en el segmento abdominal, encontrándose contados casos de coartación, estenosis o hipoplasia. Este propio autor cita a Takeshita, et al. el cual reportó un caso de división de la aorta en dos vasos.

Las variantes a la norma anatómica de los ramos de dicha arteria se han reportado por escasos autores, lo que dificulta un conocimiento exacto de la frecuencia de aparición de dichas variantes.⁽¹³⁻¹⁷⁾

Desde el punto de vista morfológico los estudios sobre las variantes anatómicas de los ramos viscerales, de la AA, se consideran escasos. Este término es más severo cuando se considera que estos pocos estudios derivan del análisis post mórtem de personas de raza blanca o caucásica.^(5,11,18,19)

La introducción de las sustancias de contraste y la posterior aparición de equipos de tomografía y resonancia magnética complementan los hallazgos del estudio en cadáveres. Los adelantos tecnológicos han permitido el diseño tridimensional de las estructuras vasculares en el organismo vivo y se ha convertido en la base del planeamiento quirúrgico, ante una afección de asiento o que involucre a los vasos sanguíneos.⁽²⁰⁻²³⁾

La norma anatómica, de los ramos viscerales de la AA, reconoce la existencia de tres ramos viscerales pares y tres impares todos de origen en la cara anterior de la arteria, con la excepción de las arterias renales y las suprarrenales medias que nacen de las caras laterales. Estas variantes son más frecuentes en el sexo femenino al constatarse en 11, de las 20 piezas con variantes a la norma anatómica, (55,0 %). En el 45,45 % del universo se comprueba la presencia de variantes lo que se corresponde con 26 variantes en 20 piezas. Los resultados de dichas variantes no le confieren prevalencia a un sexo y estas se presentan en una cuantía considerable.

Las variantes a la norma anatómica pueden ser de número o de topografía. El 86,96 % de las variantes que se encuentran, son de número y son las arterias renales las que mayores variantes presentan. El 57,69 % del total de variantes se hayan en las arterias renales, la presencia de las arterias polares superiores de origen en la AA son las más encontradas, con el 33,33 % del total de variantes de dichas arterias renales.

Méndez López, et al.⁽¹¹⁾ examinaron 37 bloques donde el 43,24 % presentaban al menos una arteria renal polar identificando 19 arterias polares y de ellas el 84,21 % se encontraron en el lado derecho. Estos autores demostraron la presencia de arterias polares en 16 casos donde 9 presentaban al menos una arteria polar superior, 3 presentaron al menos una arteria polar inferior y 4 casos presentaron al menos una de cada arteria polar. Chávez, et al.⁽¹³⁾ encontraron un 9,3 % de presencia de arterias polares inferiores. Estos autores encontraron que el 75 % de las arterias polares se originaron directamente de la aorta abdominal. Falcón Diéguez y Batista Turruelles,⁽¹²⁾ encontraron que el 58 % de las arterias polares eran inferiores y el 75 %, de ellas, se originaron en el lado derecho.

Otras variantes de interés fueron el hallazgo de una doble arteria renal, la bifurcación de estas en 2 bloques y la presencia de una arteria renal accesoria izquierda. Singh, et al. citado por Skandalakis, et al.⁽¹⁾ asegura que esta última variante tiene una frecuencia de aparición de hasta un 35 %, siendo más frecuente en el lado izquierdo.

Las arterias suprarrenales medias son los vasos más constantes, de los que irrigan a la glándula suprarrenal, siendo los superiores los más variables. En el presente estudio solo se constata una arteria suprarrenal de origen en la arteria renal izquierda. Skandalakis, et al.⁽¹⁾ asume que en el 61 % de los individuos hay ausencia de las arterias suprarrenales superiores, mientras que en un 5 % existe un vaso único que origina las tres arterias suprarrenales.

Antonetti, et al.⁽⁹⁾ cita a autores como Rouviere, Testut, Gray, Bouchet, Latarjet-Ruiz Liard, Sabiston y Schwartz coincidiendo en que la irrigación de estas glándulas proviene de 3 arterias: una superior, otra media y una inferior. Este mismo autor cita, además, a autores como Toni R, Bianchi, Gagnon, Merklin y Pic, que además de mencionar en sus investigaciones, el patrón clásico de irrigación de las glándulas adrenales, hacen énfasis en describir una gran variedad en cuanto al número y origen de las arterias adrenales, demostrando así que el patrón vascular de dichas glándulas está lleno de variaciones anatómicas.

Autores como Antonetti, et al.⁽⁹⁾ encontraron en 66 fetos, que solo el 15,38 % presentaban el patrón vascular clásico. El origen de la arteria suprarrenal superior, media e inferior fue detectado en la AA en el 46,15 %, 53,85 % y 61,54 %, respectivamente. La distribución vascular de la glándula derecha difirió de la izquierda en 36 de los casos (56,25 %). Antonetti, et al.⁽¹⁶⁾ con otro colectivo de autores, encontraron que la forma de presentación de la arteria suprarrenal inferior, de mayor frecuencia, fue la comúnmente descrita por varios autores clásicos de anatomía;^(1,2,6) como rama directa de la arteria renal en el 18,36 %, del mismo modo, y en mayor porcentaje, se encontró a la arteria suprarrenal media como rama de la AA abdominal en un 79,41 %.

En las arterias gonadales se encuentran el 15,38 % del total de variantes a la norma anatómica. Estas variantes son más frecuentes en el sexo masculino y en el lado izquierdo. En el caso de las arterias testiculares Skandalakis, et al.⁽¹⁾ asegura que cerca de la mitad de la población masculina, tiene bifurcación de la misma en

algún punto cercano al testículo, mientras que para las arterias ováricas, este autor, no describe variantes.

Autores como Singh, et al.⁽¹⁵⁾ publicaron un caso donde la arteria testicular derecha se originó desde la arteria renal accesoria, proveniente de la cara ventral de la parte abdominal de la aorta. La arteria testicular izquierda se originó en la cara ventral de la parte abdominal de la aorta, justo distal a la arteria mesentérica superior a 1,79 cm sobre el origen de las arterias renales.

El tronco celiaco fue el único ramo visceral impar en el que se constataron variantes a la norma anatómica con 3 casos, lo que constituye el 11,54 % de las variantes encontradas. La arteria esplénica y la arteria gástrica izquierda, como ramos directo de la aorta, son variantes descritas por otros autores, como Skandalakis, et al.⁽¹⁾ el cual admite que hasta el 12 % de la población tiene un tronco celiaco de dos brazos, en diferentes combinaciones. Autores como Sankar, et al.⁽²⁰⁾ coinciden en que la frecuencia de trifurcación clásico del tronco celiaco es de 86 %, mientras que la bifurcación es del 12 %, siendo muy raro que todas las ramas del tronco celiaco se levanten directamente de la AA abdominal en caso de ausencia completa.

Autores como Adachi, Loukas, et al, Chen, et al y Demirtas, et al. citados por Sankar, et al.⁽²⁰⁾ han descrito la presencia del tronco hepatoesplénico. Según la clasificación de Adachi esto se consigna como de Tipo II donde el tronco hepatoesplénico y la arteria gástrica izquierda se originan directamente de la aorta abdominal. Dogan, et al.⁽²¹⁾ informa que la presencia del tronco celiacomesentérico tiene una frecuencia de aparición de 0,5 % de la población, en base a 200 arteriografías viscerales y 0,25 %, en base a 500 disecciones anatómicas.

La arteria hepática accesoria, aberrante de origen en el tronco celiaco se encuentra en un caso. Autores como Chanasong, et al.⁽²²⁾ encontraron una arteria hepática accesoria como una rama accesoria del tronco celiaco, ya que existía un patrón convencional de las arterias hepáticas izquierda y derecha al igual que la hallada por los autores. Este hallazgo representa una de las raras variaciones anatómicas informada en la literatura. El conocimiento del tronco celiaco y sus ramas aberrantes son importantes en procedimientos como el trasplante hepático, la anastomosis y una ligadura vascular adecuada.

La terminación de la AA ocurre mediante la formación de la arteria sacra mediana y las arterias ilíacas comunes, esto ocurre normalmente a nivel de L4, pudiéndose presentar variantes. EL 11,54 % del total, se corresponden con bifurcaciones de la AA a diferentes niveles, y fueron estas las únicas variantes de posición halladas. Es más frecuente la bifurcación alta de la AA, lo que coincide con autores como Albornoz Enríquez,⁽¹⁴⁾ Puelma y Olave,⁽²³⁾ quienes encontraron en estudios angiotomográficos el nivel de bifurcación en 10 pacientes (13,5 %), en la parte inferior de L3; en 17 pacientes (23 %), en la parte superior de L4; en 8 pacientes (10,8 %), en la parte media de L4; en 26 pacientes (35,1 %), en la parte inferior de L4; en 9 (12,2 %), en la parte superior de L5 y en 4 (5,4 %), en la parte inferior de L5.

Los resultados que se obtienen muestran que en la mayoría de los individuos estudiados, la bifurcación de la aorta se produce a nivel de L4, existiendo menores porcentajes hacia la parte cefálica o caudal de la vértebra mencionada. Esta relación es un aporte al conocimiento anatómico de los vasos abdominales. Se concluye que las variantes de origen a la norma anatómica, de los ramos viscerales de la AA infradiaphragmática, tienen una frecuencia alta. Las mayores variantes se localizan en las arterias renales no encontrando variantes en las arterias

mesentéricas. El conocimiento de las variantes a la norma anatómica es importante en cirugías de trasplante o excretivas.

REFERENCIAS BIBLIOGRÁFICAS

- 1- Skandalakis JE, McClusky DA. Great Vessels in the Abdomen. Chapter 12. En: Skandalakis LJ. Surgical Anatomy. New York: McGraw-Hill interamericana; 2006.
- 2- Rouviere H, Delmas A. Anatomía humana descriptiva, topográfica y funcional. T. II. 11na ed. Barcelona: Masson; 2005.
- 3- Margaret T, Kenneth Ch. Aorta. Capítulo 62. En: Townsend CM, Beauchamp RD, Evers BM, Mattox KL. Sabiston Textbook of Surgery. The Biological Basis of Modern Surgical Practice. 19th ed. España S.L: Elsevier; 2002. p. 3947-4000.
- 4- Valdés Valdés A. Sistema cardiovascular. Capítulo 14. En: Embriología Humana [Internet]. La Habana: Editorial Ciencias Médicas; 2010 [citado 18 Jul 2015] .p. 181-212 . Disponible en: http://www.bvs.sld.cu/libros/embriologia_humana/cap14.pdf
- 5- Otero Martínez D, Otero Pereiro LL, González Fernandez V. Análisis del comportamiento del material de la arteria aorta ascendente para su modelación. Ingeniería Mecánica [Internet]. 2014 May-Ago [citado 4 Abr 2015];17(2):108-17. Disponible en: http://scielo.sld.cu/scielo.php?script=sci_arttext&pid=S1815-59442014000200002&lang=pt
- 6- Testut L, Latarjet A. Anatomía Humana. T. IV. 9na ed. Barcelona: Salvat; 1954.
- 7- Migliario M. Signo del abrazo aórtico. Rev argent radiol [Internet] 2014 [citado 4 Jun 2015];78(1):60-61. Disponible en: http://www.scielo.org.ar/scielo.php?script=sci_arttext&pid=S1852-99922014000100009&lang=pt
- 8- Mateus Pereira GA, Campo Lopes PT, Pujol Vieira Santos AM, Pozzobon A, Días Duarte R, Da Silveira Cima A, et al. Celiac plexus block: an anatomical study and simulation using computed tomography. Radiol Bras [Internet]. 2014 Oct [citado 4 May 2015];47(5):283-87. Disponible en: http://www.scielo.br/scielo.php?script=sci_arttext&pid=S0100-39842014000500283&lng=en
- 9- Antonetti C, Sánchez Y, Solórzano E, Villasmil H. Irrigación de las cápsulas adrenales en humanos. Rev. Fac. Med. (Caracas). 2009 Dic; 32 (2):44-8. Citado en LILACS; Id: 631559.
- 10- Sebben GA, Rocha SL, Sebben MA, Parussolo PR, Gonçalves Bruno HH. Variações da artéria hepática: estudo anatómico em cadáveres. Rev Col Bras Cir [Internet]. 2013 Jun [citado 4 Mar 2015];40(3):221-26. Disponible en: http://www.scielo.br/scielo.php?script=sci_arttext&pid=S0100-69912013000300010&lng=en

- 11- Méndez López VC, Casado Méndez PR, López Labrada R, Ferrer Magadán CE, Trevín Fernández G, Méndez Jiménez O. Variantes anatómicas de las arterias polares del riñón. Rev Méd Electrón [Internet]. 2014 Oct [citado 29 Oct 2014];36(Supl1):720-28. Disponible en: <http://www.revmatanzas.sld.cu/revista%20medica/ano%202014/supl1%202014/tema05.htm>
- 12- Falcón Diéguez Y, Batista Turruelles YA. Norma anatómica de las arterias renales y sus ramas segmentarias en el hombre adulto. Rev Electrónica Zoilo Marinello [Internet]. 2011 [citado 11 May 2014];36(5 Supl esp) . Disponible en: <http://www.ltu.sld.cu/revistam/modules.php?name=News&file=article&sid=281>
- 13- Chávez M, Centeno G, Cesín S, Antonetti C. Consideraciones anatómicas de las arterias polares renales. Rev Argent Radiol [Internet]. 2009 [citado 14 Jun 2014];73(1). Disponible en: http://rard.org.ar/numeros/2009_1/2_vascular.pdf
- 14- Albornoz Enríquez HA. Variantes anatómicas de las ramas arteriales de la aorta descendente abdominal. Rev colomb cir [Internet]. 2009 Abr-Jun [citado 4 Ene 2015];24(2):90-4. Disponible en: http://www.scielo.org.co/scielo.php?script=sci_arttext&pid=S2011-75822009000200004&lng=es
- 15- Singh R, Jaiswal A, Shamal SN, Singh SP. Variation in the Origin of the Testicular Arteries and Drainage of the Right Testicular Vein. Int J Morphol. [Internet]. 2011 Jun [citado 4 Abr 2015];29(2):614-16. Disponible en: http://www.scielo.cl/scielo.php?script=sci_arttext&pid=S0717-95022011000200052&lng=es
- 16- Antonetti C, De Barros O. Variaciones de origen, número y distribución de las arterias suprarrenales inferiores y medias. Rev Fac Med (Caracas). 2006 Jun;29(1):44-8. Citado en LILASC; Id: 478944.
- 17- Lima Araujo ME, Siqueira RA, Martins de Paula FT. Spontaneous dissection of the celiac trunk: report of three cases and review of the literature. J vasc bras [Internet]. 2014 Jun [citado 4 Jun 2015];13(2):150-4. Disponible en: http://www.scielo.br/scielo.php?script=sci_arttext&pid=S1677-54492014000200150&lng=en
- 18- Cruzat C, Olave E. Irrigación Renal: Multiplicidad de Arterias. Int J Morphol [Internet]. 2013 Sep [citado 5 Jun 2015];31(3):911-14. Disponible en: http://www.scielo.cl/scielo.php?script=sci_arttext&pid=S0717-95022013000300
- 19- Sampaio Neto O, Hasselmann CL, Osterne Vidal EC, Moreira Gomes OM. Detecção de calcificação de aorta abdominal por densitometria. Radiol Bras [Internet]. 2013 Feb [citado 5 Jun 2015];46(1):35-8. Disponible en: http://www.scielo.br/scielo.php?script=sci_arttext&pid=S0100-39842013000100011&lng=en
- 20- Sankar D, Bhanu S, Susan PJ. Variant Anatomy of the Celiac Trunk and its Branches. Int J Morphol [Internet]. 2011 Jun [citado 4 Ene 2015];29(2):581-84. Disponible en: http://www.scielo.cl/scielo.php?script=sci_arttext&pid=S0717-95022011000200047&lng=es

21- Unver Dogan N, Fazliogullari Z, Trugal Yilmaz M, Ilknur Uysal I, Emine Cicekcibasi A, Ulusoy M, et al. Complex Variation of the Parietal and Visceral Branches of the Abdominal Aorta. *Int J Morphol* [Internet]. 2011 Mar [citado 5 Ene 2015]; 29(1):90-3. Disponible en:
<http://www.scielo.cl/pdf/ijmorphol/v29n1/art15.pdf>

22- Chanasong R, Putiwat P, Roboon J, Sakulsak N. Accessory Hepatic Artery Arising from Celiac Trunk: An Incidence in a Thai Cadaver. *Int J Morphol* [Internet]. 2014 Dic [citado 4 Mar 2015]; 32(4):1136-39. Disponible en:
http://www.scielo.cl/scielo.php?script=sci_arttext&pid=S0717-95022014000400002&lng=es

23- Puelma F, Olave E. Niveles de Bifurcación Aórtica en Individuos Chilenos. *Int. J. Morphol.* [Internet]. 2009 Dic [citado 4 May 2015]; 27(4): 1335-38. Disponible en:
http://www.scielo.cl/scielo.php?script=sci_arttext&pid=S0717-95022009000400057&lng=es

Recibido: 9 de junio del 2015.

Aceptado: 25 de agosto del 2015.

Pedro Rafael Casado Méndez. Hospital Provincial Clínico-Quirúrgico Docente Celia Sánchez Manduley. Avenida Camilo Cienfuegos Km 1. Vía Campechuela. Granma, Cuba. Correo electrónico: pcasado@grannet.grm.sld.cu

CÓMO CITAR ESTE ARTÍCULO

Casado Méndez PR, Trevín Fernández G, Méndez López V de la C, Méndez López HA, Ferrer Magadán CE, Santos Fonseca RS. Variantes anatómicas de origen de los ramos viscerales de la arteria aorta descendente infradiafragmática. *Rev Méd Electrón* [Internet]. 2016 Feb-Mar [citado: fecha de acceso]; 38(2). Disponible en:
<http://www.revmedicaelectronica.sld.cu/index.php/rme/article/view/2942/1492>