

Recurso morfométrico para el diagnóstico de hiperplasia endometrial compleja y adenocarcinoma endometriode. Matanzas 2014-2015

Morphometric resource for the diagnosis of complex endometrial hyperplasia, and endometrial adenocarcinoma. Matanzas 2014-2015

Dra. Danelis Inda Pichardo, Dra. Beatriz López Vega, Dra. Nieves Eneida Garriga Alfonso, Dra. Mayelin Bárbara Milián Castresana, Dra. Rosa Marien Betancourt Sánchez, Dr. Clemente Lázaro Díaz Ramírez

Universidad de Ciencias Médicas de Matanzas. Matanzas, Cuba.

RESUMEN

Introducción: el endometrio es fundamental para el diagnóstico de entidades que constituyen problemas de salud para la población femenina. Resulta de vital importancia para el patólogo el hallazgo de diferencias entre la morfología del endometrio de la hiperplasia endometrial y el adenocarcinoma endometriode que le permitan realizar el diagnóstico diferencial entre estas dos entidades.

Objetivo: determinar las diferencias morfométricas para el diagnóstico histopatológico diferencial entre la hiperplasia endometrial compleja, el adenocarcinoma endometriode y en el endometrio proliferativo normal.

Materiales y métodos: se realizó un estudio observacional descriptivo de corte transversal y se aplicó morfometría a una muestra de 30 biopsias endometriales, con el objetivo de determinar las diferencias morfométricas para el diagnóstico histopatológico diferencial entre la hiperplasia endometrial compleja, el adenocarcinoma endometriode y en el endometrio proliferativo normal. Se utilizó sistema morfométrico IMAGEN J 1.44p, se estudiaron las glándulas endometriales a las que se les halló la altura del epitelio glandular.

Resultados: la altura del epitelio en las glándulas de tamaño menor, intermedio y mayor, expresaron estrechas diferencias entre la hiperplasia endometrial

compleja, el adenocarcinoma endometriode y en el endometrio proliferativo normal y que existen diferencias entre la hiperplasia endometrial y el adenocarcinoma endometriode cuando se estudian variables que tiene en cuenta la morfología glandular.

Conclusiones: se concluyó que existen diferencias entre la hiperplasia endometrial y el adenocarcinoma endometriode cuando se estudian variables que tiene en cuenta la morfología glandular.

Palabras clave: morfometría, endometrio normal, hiperplasia endometrial compleja.

ABSTRACT

Introduction: the endometrium is fundamental for the diagnosis of entities that are a health problem for female population. It is very important for the pathologist to find differences between the morphology of the endometrium of the endometrial hyperplasia and the endometrial adenocarcinoma allowing to perform the differential diagnosis between these two entities.

Objective: to determine the morphometric differences for the differential histopathological diagnosis between the complex endometrial hyperplasia, the endometrial adenocarcinoma and the normal proliferative endometrium.

Materials and methods: a cross-sectional, descriptive, observational study was applied and the morphometry was applied to a sample of 30 endometrial biopsies, with the objective of determining the morphometric differences for the histopathological differential diagnosis among complex endometrial hyperplasia, endometrial adenocarcinoma and normal proliferative endometrium. The morphometric system IMAGEN J 1.44p was used and the endometrial glands were studied and the height of their glandular epithelium was calculated.

Results: the minor, intermediate and higher height of the epithelium in the glands expressed tight differences among complex endometrial hyperplasia, endometrial adenocarcinoma and normal proliferative endometrium, and showed that there are differences between endometrial hyperplasia and endometrial adenocarcinoma when the studied variables take into account the glandular morphology.

Conclusions: there are differences between endometrial hyperplasia and endometrial adenocarcinoma when there are studied variables taking into account the glandular morphology.

Key words: morphometry, normal endometrium, complex endometrial hyperplasia.

INTRODUCCIÓN

La hiperplasia endometrial representa un espectro de alteraciones morfológicas de las glándulas y estroma endometriales que varía entre un estado fisiológico exagerado hasta un carcinoma in situ. Suele evolucionar sobre un endometrio proliferativo, por estimulación prolongada de estrógenos en ausencia de influencia de progestágenos, pudiendo producir hemorragia uterina anormal, y preceder al cáncer endometrial.^{1,2}

El cáncer de endometrio es el tercer cáncer más frecuente en la mujer a escala mundial,¹ estimándose su incidencia en 17 casos/100.000 habitantes/año y su mortalidad en 7/100.000/año. El tipo histológico más frecuente es el adenocarcinoma endometriode.³ Se estima que cada año en el mundo hay 189,000 nuevos casos, con 45,000 defunciones.¹

Los tumores malignos constituyen la segunda causa de muerte en Cuba, los de útero alcanzan el sexto lugar con una tasa de 11.5 xc/100 000 mujeres y en féminas mayores de 20 años con una tasa de 42,6. La provincia de Matanzas presenta una incidencia de tumores malignos de 227.9 x c/100 000 hab ocupando el segundo lugar en el país, constituyendo el cáncer de útero la segunda causa de muerte dentro de los tumores en la mujer, con un total de 578 defunciones en el año 2012.⁴

La hiperplasia endometrial atípica (HEA) es una entidad histopatológica que entraña dificultades diagnósticas,^{5,6} y terapéuticas dada la frecuencia con que las pacientes con ese diagnóstico presentan finalmente un adenocarcinoma de endometrio (AE) en la pieza de histerectomía; Ambos hechos representan un reto, tanto para el patólogo como para el ginecólogo.^{7,8}

El diagnóstico anatomopatológico endometrial es difícil,⁵ con manifiestas discordancias intra e interobservador que llevan a una infraestimación o sobreestimación de la gravedad de una alteración determinada además el grado de reproducibilidad entre especialistas para el diagnóstico de hiperplasia endometrial compleja es pobre y se necesitan mejores criterios y buenos especímenes de tejido para mejorar el diagnóstico. Según Mazur y Kurman, citado por Martínez Castro.⁷ Rivero y cols refieren que el diagnóstico de la hiperplasia endometrial compleja está sujeto a una gran controversia y desde un punto de vista histeroscópico, no es fácil, excepto para algunos autores.⁸ Mutter, Zaino y cols,⁹ señalan la dificultad que implica establecer el diagnóstico de hiperplasia endometrial con atipias y el carcinoma endometriode bien diferenciado, lo que con frecuencia da lugar a sub o sobre diagnóstico en la histología de las hiperplasias.

Se toma como referente los estudios citados que expresan lo difícil del diagnóstico de la biopsia endometrial con las técnicas habituales, se constata que otros investigadores como Mutter,¹⁰ y Orbo,¹¹ han utilizado las técnicas morfométricas, ya que el desarrollo impetuoso de la computación ha posibilitado digitalizar las imágenes y aplicar la morfometría para complementar su diagnóstico, ya que su utilización permite obtener datos cuantitativos que apoyan el diagnóstico cualitativo,^{12,13} y que en muchas oportunidades posibilitan el diagnóstico diferencial entre la hiperplasia endometrial compleja y el adenocarcinoma endometriode y así lo exponen Mutter y cols (2014) en su trabajo donde determinaron volumen estromal y porcentaje endometrial en ambas patologías.¹⁰ La aplicación rutinaria de la puntuación D morfométrica podría reducir el tratamiento insuficiente de la hiperplasia endometrial.¹¹

Según lo revisado en la bibliografía la autora toma partido y coincide con el criterio de que el diagnóstico diferencial entre la hiperplasia endometrial compleja y el adenocarcinoma endometriode puede ser perfeccionado con la aplicación de técnicas morfométricas computarizadas que además de su rapidez y bajo costo, son programas de computación aplicables en Cuba, al ser software de uso libre de costo y mejorados continuamente por equipos de expertos en redes colaborativas internacionales, los que pueden ser usados eficazmente como complemento del diagnóstico, ya que permite en particular realizar mediciones de longitud o extensión, área superficial, además de otras posibles como son: volumen, porcentaje, densidad de superficie o de área y factor de forma.¹³⁻¹⁵

Al comprobar que en la provincia de Matanzas no se aplican las técnicas morfométricas en el análisis de estas patologías, en el presente estudio la autora analizará el comportamiento de algunas variables cuyos resultados permitirá establecer si existen diferencias entre la hiperplasia endometrial compleja y el adenocarcinoma endometriode, lo que pudiera constituir para el patólogo un método auxiliar en el diagnóstico histológico de estas dos entidades.

Problema científico: ¿Cómo evidenciar las diferencias en el diagnóstico histopatológico entre la hiperplasia endometrial compleja y el adenocarcinoma endometriode respecto al endometrio proliferativo normal con el empleo de la morfometría?

Objetivo general: determinar las diferencias morfométricas para el diagnóstico histopatológico diferencial entre la hiperplasia endometrial compleja, el adenocarcinoma endometriode y el endometrio proliferativo normal, en el municipio Matanzas, enero 2014-2015.

MATERIALES Y MÉTODOS

Tipo de estudio: se realizó un estudio observacional descriptivo de corte transversal con enfoque cuantitativo en el universo de pacientes con diagnóstico de hiperplasia endometrial compleja y adenocarcinoma endometriode, en el municipio Matanzas durante el período comprendido de enero del 2014 a enero 2015 en el Hospital Docente Gineco-obstétrico Julio Alfonso Medina del municipio Matanzas.

Universo y muestra

Universo: la totalidad de pacientes con diagnóstico de hiperplasia endometrial compleja y adenocarcinoma endometriode, en el municipio Matanzas durante el período comprendido de enero del 2014 a enero 2015 en el Hospital Docente Gineco-obstétrico "Julio Alfonso Medina" del municipio Matanzas.

Muestra: En el departamento de anatomía patológica solo existían 10 casos de hiperplasia endometrial compleja, para uniformidad de la muestra por muestreo simple aleatorio se seleccionaron 10 láminas histológicas de adenocarcinoma endometriode y 10 láminas de endometrio en fase proliferativa, para ser usadas como patrón referencial en este estudio, obtenidas de un estudio morfométrico realizado en la Universidad de Ciencias Médicas de Villa Clara "Serafín Zarate Ruíz".

Métodos empleados

Métodos empíricos: revisión documental y bibliográfica.
Métodos estadísticos: media aritmética y desviación estándar.

Técnicas y procedimientos

Se solicitó al departamento de anatomía patológica del Hospital Docente Gineco-obstétrico "Julio Alfonso Medina" las biopsias correspondientes a los pacientes con diagnóstico de adenocarcinoma endometriode e hiperplasia endometrial compleja, procesadas en el periodo de enero del 2014 a enero 2015, reflejadas en el libro de registro y muestras diagnosticadas como endometrio proliferativo normal recogidas del estudio morfométrico realizado en la Universidad de Ciencias Médicas de Villa Clara "Serafín Zarate Ruíz". Dichas biopsias constituirán la muestra (grupo control y grupo de observación) de esta investigación.

Después de obtener las láminas histológicas se realizó la separación de las mismas por las entidades objeto de estudio, se observaron en un microscopio binocular Motic modelo BA 210 con una lente objetiva de 40x y una lente ocular 10x y se realizó la captación de las imágenes enfocadas por el observador, con una cámara profesional Canon EOS 1100D acoplada al microscopio. Las imágenes digitalizadas se transfirieron a un computador marca ASUS al que se instaló el sistema morfométrico IMAGEN J 1.44p del Nacional Institute of Health, USA(94), que nos permitió aplicar la morfometría, a criterio de la autora se seleccionaron para el estudio las glándulas que morfológicamente permitieron aplicar la técnica. Se le realizó a cada glándula nueve mediciones, tres por cada parámetro y se obtuvieron los valores mediante las opciones de cálculo del sistema aplicado.

La evaluación cuantitativa se basó en la realización de técnicas morfométricas indirectas que incluyó la siguiente mensuración:

Altura del epitelio glandular: Se midieron todas las glándulas morfológicamente bien estructuradas desde la superficie basal de la célula epitelial glandular hasta su superficie apical, y se utilizará la opción distancia con un aumento de 40X.

Análisis estadístico

Se codificaron las variables de estudio. Se resumió la información y se introdujo en una base de datos; se emplearon medidas de resumen para datos cuantitativos: medidas de tendencia central y de dispersión (media y desviación estándar) respectivamente.

Para la valoración entre que parámetros se pueda encontrar los valores de la variable altura de epitelio según diagnóstico y tamaño de la glándula, se utilizó intervalos de confianza para el cálculo de m con s desconocida y como $n \leq 30$ se trabajó con el siguiente intervalo de confianza al 95 %.

$$\left(\bar{x} - t_{n-1, 1-\alpha/2} \frac{s}{\sqrt{n}} ; \bar{x} + t_{n-1, 1-\alpha/2} \frac{s}{\sqrt{n}} \right)$$

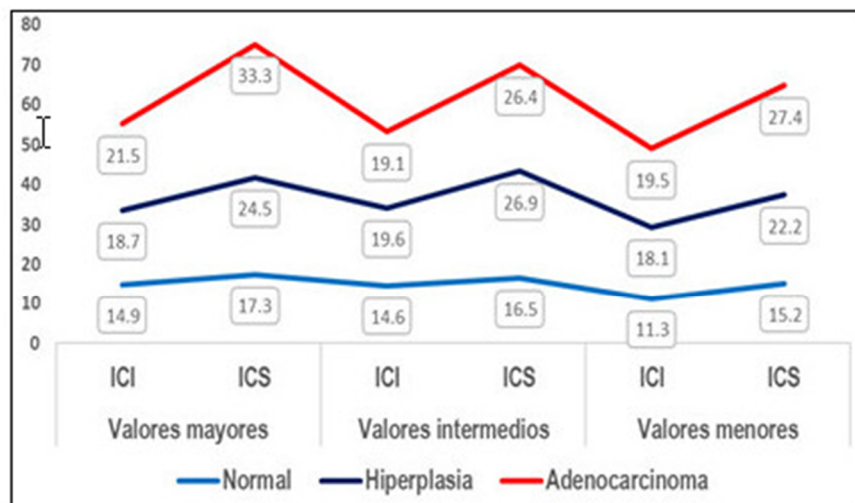
La autora de la investigación tuvo presente que el comportamiento de los valores de las glándulas en sus mensuraciones son variables, es decir valores altos, intermedios y menores, por lo que se tomó en cada una de dichas variables según comportamiento de los valores, 30 observaciones en los diagnósticos de hiperplasia compleja, adenocarcinoma endometriode y endometrio normal proliferativo, proceder que se tuvo presente para evitar los valores extremos en los resultados del promedio y la variabilidad de los valores en la desviación estándar y por tanto

que no se afectara el resultado de los valores de los intervalos de confianza con sigma desconocida al 95 % de confiabilidad.

El software utilizado fue el paquete Microsoft Office. Los resultados obtenidos fueron expresados en tablas y gráficas construidos con el programa EXEL2007 de Windows 7 para facilitar su análisis y comprensión.

RESULTADOS

Se observa en el gráfico el comportamiento de los resultados de valores menores, intermedios y mayores de altura de epitelio en el endometrio normal, hiperplasia endometrial compleja y adenocarcinoma endometrioide, en los valores mayores los resultados de la altura de epitelio en el endometrio normal proliferativo entre 14,9um y 17,3 um, en la hiperplasia endometrial entre 18,7um y 24,5 um y en el adenocarcinoma endometrioide entre 21, 5 um y 33,3 um, en los valores intermedios los resultados de la altura de epitelio en el endometrio normal proliferativo entre 14,6 um y 16,5 um, en la hiperplasia endometrial entre 19,6um y 26,9 um y en el adenocarcinoma endometrioide entre 19,1 um y 26,4 um y en los valores menores los resultados de la altura de epitelio en el endometrio normal proliferativo entre 11,3 um y 15,2 um, en la hiperplasia endometrial entre 18,1 um y 22,2 um y en el adenocarcinoma endometrioide entre 19,5 um y 27,4 um .



Gráf. Comportamiento de los resultados.

DISCUSIÓN

En el gráfico se representa el comportamiento de la variable altura del epitelio en las tres entidades, siendo significativo el estrecho límite entre la hiperplasia endometrial compleja y el adenocarcinoma endometrioide donde hubo similitud en los resultados de los intervalos de confianza. Histopatológicamente en ambas entidades el comportamiento del epitelio es similar, en la hiperplasia endometrial compleja el epitelio se estratifica hasta dos y cuatro capas, y en 25% de los carcinomas endometrioide el componente epitelial es estratificado,⁷ por lo que el comportamiento histopatológico se relaciona con los resultados encontrados.

La bibliografía que aborda el tema de las variables que se analizan es escasa, algunas investigaciones,^{7,15,16} han estudiado otras variables como el volumen del estroma, densidad e invasión glandular, basándose en los criterios de Mazur y Kurman, encontrando diferencias morfométricas en la morfología de las glándulas en la hiperplasia endometrial compleja y el adenocarcinoma. Otro estudio como el realizado por López Vega B,¹⁷ analizó las variables incluidas en este estudio en las diferentes fases del endometrio normal hallando diferencias en la altura del epitelio en las fases estudiadas. Este estudio apoya sus resultados, con lo planteado en la bibliografía en relación al aspecto morfológico del endometrio en las patologías analizadas y fundamenta con métodos cuantitativos esos hallazgos, según la bibliografía consultada en el endometrio proliferativo las glándulas crecen en longitud, pero en su trayecto son rectas o ligeramente tortuosas, con luces bien definidas y pequeñas. Al corte transversal muestran un epitelio simple cilíndrico aspecto que difiere de la hiperplasia compleja en la que hay un aumento del número y tamaño dispares de las glándulas endometriales con forma irregular y se encuentran muy próximas entre sí (fenómeno de apiñamiento). El epitelio es hiperplásico y a menudo se observa estratificación que promedia entre dos y cuatro capas de células y en el adenocarcinoma endometriode las glándulas se caracterizan por presentar un crecimiento con poca participación del estroma, posee un componente epitelial estratificado y los patrones glandulares simulan al epitelio endometrial normal.^{7,8,10} Lo anterior explica las diferencias encontradas en el resultado de la variable altura del epitelio glandular en estas entidades.

En la literatura revisada son pocos los estudios que analicen morfométricamente la altura del epitelio, en las investigaciones de Mutter y Kauderer,¹⁰ se planteó que al aplicar la regla 4 de clase histomorfométrica el porcentaje de volumen del epitelio se asoció con los resultados del cáncer mioinvasivo con 50% por encima del umbral. Vishal,¹⁸ refiere que en la hiperplasia y el adenocarcinoma hay cambios en el epitelio. Por lo que se concluye que la altura del epitelio en las glándulas de tamaño menor, intermedio y mayor, expresaron estrechas diferencias entre la hiperplasia endometrial compleja, el adenocarcinoma endometriode y el endometrio proliferativo normal y que por tanto existen diferencias entre la hiperplasia endometrial compleja y el adenocarcinoma endometriode cuando se estudian variables que tienen en cuenta la morfología glandular.

REFERENCIAS BIBLIOGRÁFICAS

- 1- Zeferino-Toquero M, Bañuelos-Flores J, Maytorena-Córdova G. Incidencia de cáncer de endometrio en pacientes con biopsia preoperatoria de hiperplasia endometrial. Rev Ginecol Obstet Mex [Internet]. 2013 [citado 17 Mar 2014]; 81(9):519-24. Disponible en: http://sisbib.unmsm.edu.pe/bvrevistas/ginecologia/vol52_n3/pdf/a08v52n3.pdf
- 2- Perera Boza OM, Molina Peñate L, Torres Toledo J. Caracterización de la hiperplasia endometrial en el Hospital Ginecobstétrico Docente "Profesor Eusebio Hernández. La Habana, Cuba. Rev Cubana Obstet Ginecol [Internet]. 2014 [citado 8 Feb 2015]; 40(3): 307-18. Disponible en: http://www.bvs.sld.cu/revistas/gin/vol40_3_14/gin03314.htm
- 3- Marín JM, Guerra S, Cuesta C. Abordaje laparoscópico del adenocarcinoma endometriode de endometrio: resultados a corto y medio plazo. Rev Progr Obstet Ginecol [Internet]. 2011 [citado 8 Feb 2015]; 151. Disponible en: <http://www.elsevier.es/es-revista-progresos-obstetricia-ginecologia-151-articulo-abordaje-laparoscopico-del-adenocarcinoma-endometriode-S0304501311003360>

4- Dirección Nacional de Registros Médicos y Estadísticas de Salud del Ministerio de Salud Pública de Cuba. Anuario estadístico cubano 2015. Representación de la OPS/OMS [Internet]. La Habana: OPS/OMS [citado 17 Mar 2014]; 2016. Disponible en: <http://www.sld.cu/sitios/dne/>

5- Martínez-Parrondo N, Heron S, Guzmán M. Hiperplasia endometrial atípica en biopsia preoperatoria y resultado de la pieza de histerectomía. Clin Invest Gin Obst [Internet]. 2012 [citado 17 Mar 2014]; 39(5):196-198. Disponible en: <http://www.elsevier.es/es-revista-clinica-e-investigacion-ginecologia-obstetricia-7-articulo-hiperplasia-endometrial-atipica-biopsia-preoperatoria-S0210573X11000670>

6- Poilblanc M, Mesgouez-Nebout N, Lhommé C. Tratamiento de los cánceres de endometrio. EMC-Ginecología-Obstetricia [Internet]. 2013 [citado 8 Ene 2015]; 49(3):1-10. Disponible en: <http://www.em-consulte.com/es/article/836234/tratamiento-de-los-canceres-de-endometrio>

7- Martínez Castro PL, Atero Cigalat MD, Bosch Martí JM. ¿Hiperplasia endometrial atípica o adenocarcinoma de endometrio? Un reto. España Prog Obstet Ginecol [Internet]. 2008 [citado 9 Ene 2014]; 51(10):605-9. Disponible en: <http://www.elsevier.es/es-revista-progresos-obstetricia-ginecologia-151-articulo-hiperplasia-endometrial-atipica-o-adenocarcinoma-S0304501308733223>

8- Rivero de Torrejón B, Gorostidi Pulgar M, Cortaberria JR. Evaluación morfológica endometrial histeroscópica. Rev Obstetricia y Ginecología España [Internet]. 2012 [citado 9 Ene 2014]; 56(2):79-85. Disponible en: <http://www.sciencedirect.com/science/article/pii/S0304501312001471>

9- Mutter GL, Zaino RJ, Baak JP. Benign endometrial hyperplasia sequence and endometrial intraepithelial neoplasia. Int J Gynecol Pathol. 2007; 26(2):3-14. Citado en Pub Med: PMID: 17413975.

10- Mutter GL, Kauderer J, Baak JP. Biopsy Histomorphometry Predicts Uterine Myoinvasion by Endometrial Carcinoma: A Gynecologic Oncology Group (GOG). Hum Pathol. 2008; 39(6):866-74. Citado en PubMed; PMID: 18436277.

11- Orbo A, Baak J, Kleivan I, et al. Computerised morphometrical analysis in endometrial hyperplasia for the prediction of cancer development. A long term retrospective study from northern Norway. J Clin Pathol. 2015; 53(9):697-703. Citado en Pubmed; PMID: 11041060.

12- Boursier J, de Ledinghen V, Sturm N, et al. Precise evaluation of liver histology by computerized morphometry shows that steatosis influences liver stiffness measured by transient elastography in chronic hepatitis C. J Gastroenterol. 2014; 49(3):527-37. Citado en PubMed; PMID: 23681425.

13- Sánchez MV. Morfometría geométrica aplicada al estudio evolutivo de los espermatozoides y su relación con determinantes de la fertilidad en roedores [Tesis doctoral en Internet]. Madrid: UAM; 2014 [citado 9 Ene 2016]. Disponible en: https://repositorio.uam.es/bitstream/handle/10486/662950/varea_sanchez_maria.pdf?sequence=1

14- Benítez HA, Püschel TA. Modelando la varianza de la forma: Morfometría Geométrica Aplicaciones en Biología Evolutiva. Int J Morphol [Internet]. 2014 [citado 9 Ene 2016]; 32(3):998-1008. Disponible en: <http://www.scielo.cl/pdf/ijmorphol/v32n3/art41.pdf>

15- Torres LP, Rojas PD, Mengana SC. Parámetros morfométricos de la mucosa en pacientes portadores de leucoplasia bucal con displasia epitelial. AMC [Internet]. 2013 [citado 9 Ene 2014]; 17(4): 468-78. Disponible en: http://scielo.sld.cu/scielo.php?script=sci_arttext&pid=S1025-02552013000400005

16- Raychaudhuri G, Bandyopadhyay A, Sarkar D. Endometrial Hyperplasia: A Clinicopathological Study in a Tertiary Care Hospital. J Obstet Gynaecol India. 2013;63(6): 394-98. Citado en Pub Med; PMID: 24431686.

17- López Vega B. Indicadores morfométricos del endometrio premenstrual. [Tesis de terminación de especialidad]. Villa Clara: Universidad de Ciencias Médicas de Villa Clara; 2007.

18- Vishal Ch, Kim J, Mangiaracina Benbrook D. Therapeutic options for management of endometrial. Gynecol Oncol [Internet]. 2016 [citado 9 Ene 2017]; 27(1): 8. Disponible en: <https://www.synapse.koreamed.org/search.php?where=aview&id=10.3802/jgo.2016.27.e8&code=1114JGO&vmode=FULL>

Recibido: 16/5/17
Aprobado: 25/5/18

Dianelis Inda Pichardo. Universidad de Ciencias Médicas de Matanzas. Carretera Central Km102. Correo electrónico: dianelis.inda@ucm.mtz.sld.cu

CÓMO CITAR ESTE ARTÍCULO

Inda Pichardo D, López Vega B, Garriga Alfonso NE, Milián Castresana MB, Betancourt Sánchez RM, Díaz Ramírez CL. Recurso morfométrico para el diagnóstico de hiperplasia endometrial compleja y adenocarcinoma endometriode. Matanzas 2014-2015. Rev Méd Electrón [Internet]. 2018 May-Jun [citado: fecha de acceso]; 40(3). Disponible en: <http://www.revmedicaelectronica.sld.cu/index.php/rme/article/view/2365/3861>