

Intervención del enfermero intensivista ante un paciente con atelectasia. Reporte de un caso

The intervention of the intensive care nurse in front of a patient with atelectasis. A case report

MSc. Maddiel Moldes Acanda^{1*}

Lic. Ana Ilsa Sardina Ferrera¹

Lic. Maricela González Reguera¹

MSc. Luis Orlado Morejon Llanes¹

¹ Hospital Pediátrico Provincial Docente Eliseo Noel Caamaño.
Matanzas, Cuba.

*Autor para la correspondencia: maddiel.mtz@gmail.com

RESUMEN

En la aspiración por cuerpo extraño en vías respiratoria, los síntomas van desde el paro cardiorrespiratorio, tos de intensidad y características variables como obstrucción bronquial difusa o localizada. Como complicación puede aparecer la neumonía y atelectasias. La atelectasia es el colapso de una parte periférica del

pulmón o de todo el pulmón, debido a la obstrucción de la vía aérea en bronquios o bronquiolos. El objetivo de este trabajo es presentar un caso clínico y la importancia de la intervención de Enfermería en una Transicional, de 1 año y 9 meses de edad, sexo femenino. Ingresó en la Unidad de Terapia Intensiva del Hospital Pediátrico Provincial de Matanzas, con diagnóstico de aspiración de cuerpo extraño en vías aéreas. El desarrollo de las habilidades prácticas del enfermero intensivista fomenta el razonamiento crítico en aras de brindar cuidados con calidad y enfoque científico que repercuten en la mejoría de los pacientes.

Palabras clave: intervención; atelectasia; cuerpo extraño; vías aéreas; fisioterapia.

ABSTRACT

This paper's aim is to present a clinical case and the importance of the nursing interventions in a female transitional patient, aged 1 years and 9 months. She entered the Intensive Care Unit of the Provincial Pediatric Hospital of Matanzas, with a diagnosis of foreign body aspiration in the airways. The development of the intensive care nurses' practical skills promotes the critical reasoning for the sake of giving qualitative care with a scientific approach striking on the improvement of the patients.

Key words: interventions; atelectasis; foreign body; airways; physiotherapy.

Recibido: 14/12/2017.

Aceptado: 08/10/2018.

INTRODUCCIÓN

La aspiración de cuerpo extraño (CE) es una causa importante de morbimortalidad en la infancia. Constituye una verdadera urgencia respiratoria, representa el 7 % de las muertes accidentales pre-hospitalarias en niños menores de 4 años; edades en las que se hace especialmente frecuente este episodio.⁽¹⁾ A causa de la implantación de protocolos de actuación en casos de obstrucción aguda de la vía aérea ha disminuido la mortalidad, no así su incidencia, con variaciones en función del estilo de vida y los hábitos alimentarios de cada país.⁽²⁾

Con frecuencia son de origen vegetal (frutos secos), sin olvidar los CE inertes, en su mayoría piezas de juguetes, aunque pueden ser de muy diversa índole: huesos, *clips* metálicos, etc. En cuanto a su localización, no suele ser tan selectiva en el árbol bronquial derecho como en el adulto, si bien se mantiene como la más frecuente (50–55 %).^(2,3)

Su forma de presentación habitual es una crisis asfíctica durante la alimentación o el juego con objetos en la boca. Los síntomas van desde el paro cardiorrespiratorio (PCR) por bloqueo laringotraqueal, tos de intensidad y características variables; obstrucción bronquial, difusa o localizada, neumonía de evolución inhabitual y atelectasias como complicación aguda, subaguda o crónica.⁽⁴⁾

La atelectasia es el colapso de una parte periférica del pulmón (segmentaria o lobar) o de todo el pulmón, producto a la obstrucción de la vía aérea en bronquios o bronquiolos; provocado por una respiración muy superficial, que impide el intercambio gaseoso.⁽⁵⁾

La intervención del enfermero que labora en las Unidades de Cuidados Intensivos en un paciente con atelectasia, debe estar sustentada en poseer conocimientos suficientes para brindar la atención adecuada y el dominio sobre los procedimientos que se realizan. No se debe olvidar que el enfermero constituye la piedra angular en la atención del enfermo grave y que su buen desempeño y competencia influye, notablemente en la evolución satisfactoria del paciente.⁽⁶⁾

Se considera significativo presentar este caso dada la importancia que tiene la intervención del enfermero intensivista en un paciente con atelectasia.

PRESENTACIÓN DEL CASO

Transicional LCFG de 1 año y 9 meses de edad, sexo femenino, raza negra, del municipio de Colón, provincia Matanzas, con antecedentes de salud. El día 2 de marzo de 2016 permanecía en su domicilio y le dan de comer una galleta de yuca. La madre refirió que se "atragantó" y se quedó como sin respirar, comenzó con coloración violácea peribucal, le introdujeron el dedo en la boca y le retiran el pedazo de galleta. La niña recuperó la coloración y quedó sin dificultad respiratoria.

Al día siguiente presentó el mismo episodio por lo que la llevó a su área de salud, fue valorada por el médico y la remiten al Hospital Pediátrico Provincial de Matanzas, con diagnóstico de parapertussis y resultó ingresada en la sala de respiratorio.

En horas de la noche de ese mismo día 3 de marzo de 2016, fue valorada por la guardia médica de los pisos. Al examinarla le notan dificultad respiratoria moderada, tiraje generalizado y una saturación de oxígeno de 86 %. Se decidió trasladarla a Unidad de Terapia Intensiva Pediátrica (UTIP), por falta de aire y diagnóstico de aspiración de cuerpo extraño en vías aéreas.

La niña llegó con dificultad respiratoria, tiraje generalizado y se le colocó oxígeno por catéter nasal a 2l/min. La vena periférica se canalizó y se colocó hidratación de solución salina al 0.9 % para mantener vena. Se realizó análisis de sangre, radiografía de tórax y fue valorada por la especialista en Otorrinolaringología, los que fueron todos negativos.

En la madrugada del día 4 de marzo de 2016, se incrementó la dificultad respiratoria, apareció crisis de tos con secreción blanquecina y se colocó sonda de levine por no aceptar alimento y sonda vesical. En horas de la tarde fue necesario entubar a la niña, sedarla y relajarla para acoplarla al ventilador respiratorio *Servo Siemens* en modalidad controlada, también se aplicó abordaje venoso profundo en femoral izquierda. Se coordinó con los especialistas de Otorrinolaringología para realizar broncoscopia exploratoria en el salón de operaciones, la que fue negativa. Se mantuvo los días 5 y 6 de marzo de 2016 ventilada en modalidad controlada, sedada y relajada, con una FIO₂ de 80 %. Se le aspiró abundantes secreciones endotraqueales y nasobucales, saturación de oxígeno de 90-100 %; necesario realizar pleurotomía en hemotórax derecho por neumotórax.

El día 7 de marzo, el estado de salud se mantenía igual, por lo que se decidió realizar nuevamente otra broncoscopia exploratoria. Se logró extraer del bronquio derecho una semilla de guanábana, se observó un proceso inflamatorio que abarca todo el sistema bronquial bilateral. Se mantuvo ventilada los días 8, 9 y 10 de marzo, alternando con atelectasia en ambos pulmones.

El día 11, mantuvo la ventilación mecánica en modalidad controlada. Toleró bien el alimento por sonda de levine, diuresis adecuada, signos vitales estables, abundantes secreciones endotraqueales y nasobucales. Se realizó radiografía de tórax a las 8:40 h de la mañana y se observó radiopacidad de todo el pulmón izquierdo con desplazamiento de las estructuras del lado contralateral hacia esa zona atelectasia total. (Fig. 1)

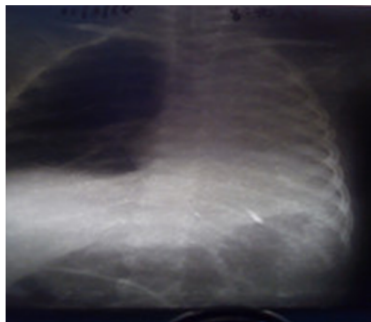


Fig. 1. Atelectasia masiva pulmón izquierdo.

Se comenzó, por el personal de Enfermería de Guardia la Fisioterapia respiratoria con puño percusión y vibrador mecánico, además de lavados bronquiales sobre todo del pulmón afectado y aspiración endotraqueal. Se repitió la radiografía de tórax y se apreció una mejoría de la imagen con respecto a la anterior, desapareció la radiopacidad y se observó un pulmón izquierdo hipoventilado. (Fig. 2)

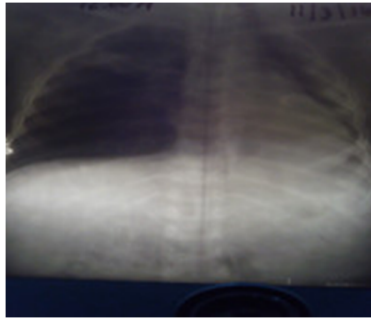


Fig. 2. Mejoría del pulmón izquierdo.

Se continuó con la fisioterapia respiratoria, lavados bronquiales, además de aspiración endotraqueal. A las 10.30 pm de la noche se repitió la radiografía de tórax, reflejó el pulmón izquierdo completamente reexpandido. (Fig. 3)

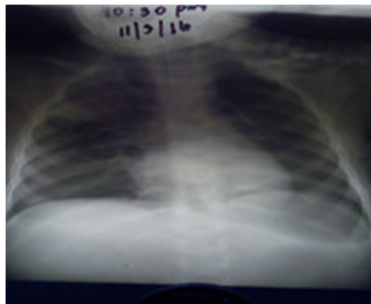

Fig. 3. Reinsuflación del pulmón izquierdo.

La niña se mantuvo ventilada hasta el día 17 de marzo, presentó mejorías en su estado general, continuó la fisioterapia respiratoria por el personal de Enfermería y comenzó a bajar los parámetros del ventilador mecánico. Al día siguiente se le retiró el tubo endotraqueal

y se separó del ventilador mecánico, colocándose máscara de oxígeno a 3 L/min, la sonda de levine fue suspendida y se comenzó alimentar por vía oral. Mejora clínicamente, hemogasométrica e igualmente la radiología. Se trasladó a la Unidad de Cuidados Intermedios (UCIM) el día 22 de marzo de 2016.

DISCUSIÓN

En niños menores de 3 años, la aspiración de CE es un episodio con morbimortalidad no despreciable, por lo que los pediatras deben tenerlo en consideración con sintomatología respiratoria persistente.^(7,8)

Con frecuencia, en el momento agudo aparece tos no productiva, disnea y cianosis, aunque su duración puede ser de escasos minutos. Tras un período de tiempo asintomático, que puede falsamente presuponer la resolución del cuadro, suele aparecer fiebre recurrente y tos productiva persistente. Es habitual que estos cuadros se interpreten como exacerbaciones asmáticas o neumonías.⁽⁹⁾ La mayor parte de los cuerpos extraños se alojan en un bronquio (bronquio derecho, en 58 % de los casos); en 10 % de los casos, se alojan en la laringe o la tráquea.⁽⁸⁾

En un bebé o en un niño, el colapso pulmonar, causado por una obstrucción mucosa o por otras razones, puede ser mortal.⁽¹⁰⁾ El paciente está asintomático y la radiografía es normal en 15-30 % de los casos. En 10-25 % de los casos los cuerpos extraños son radiopacos.⁽¹⁰⁾ El pulmón colapsado generalmente se re-expande en forma gradual una vez que la obstrucción ha desaparecido, aunque pueden quedar algunas cicatrices o un daño residual irreversible.⁽¹¹⁾

Las atelectasias pulmonares masivas suelen causar disnea, cianosis y taquicardia. El niño afectado estará muy ansioso y, cuando sea mayor, referirá dolor torácico. El tórax está aplanado en el lado afectado, donde también se producen excursiones respiratorias menores, matidez a la percusión y sonidos respiratorios débiles o ausentes. Se diagnostican en una radiografía de tórax.

Los hallazgos típicos incluyen elevación del diafragma, estrechamiento de los espacios intercostales y desplazamiento de las estructuras del mediastino y del corazón, hacia el lado afectado.^(10,11)

El objetivo del tratamiento es suprimir la obstrucción bronquial, por ejemplo extrayendo las secreciones pulmonares y reexpandir el área pulmonar colapsada.^(12,13)

Dentro de las medidas terapéuticas para curar la atelectasia se encuentran las maniobras de percusión del tórax (*clapping*) para desprender las secreciones de los bronquios, vibración torácica y drenaje postural, todo esto acompañado por tos asistida. Generalmente estas maniobras son realizadas por kinesiólogos, fisioterapeutas y enfermeros de las Unidades Cuidados intensivos con pacientes intubados.⁽¹⁴⁾

La aspiración con una sonda traqueal estéril puede facilitar la extracción de los tapones de moco. La presión continua positiva en la vía respiratoria (CPAP) puede mejorar las atelectasias. Si no se identifica una base anatómica ni se puede obtener material mediante aspiración, se deberá introducir una pequeña cantidad de salino y volver a aspirar, con el fin de recuperar secreciones bronquiales para cultivo y, posiblemente, para análisis citológico.⁽¹⁵⁾

Los cambios frecuentes de postura, la respiración profunda y la fisioterapia respiratoria pueden resultar útiles. La oxigenoterapia estará indicada cuando aparezca disnea o desaturación. La

respiración con presión positiva intermitente y la espirometría incentivada están recomendadas cuando las atelectasias no mejoran tras la fisioterapia respiratoria.^(16,17)

Se concuerda con otros autores que sostienen que el enfermero intensivista juega un papel importante en el tratamiento de las atelectasias, y que en un periodo corto puede revertir esta complicación con maniobras de percusión del tórax, vibración torácica y drenaje postural entre otras.^(4,5,11,14)

Los enfermeros que laboran en las Unidades de Cuidados intensivos deben poseer habilidades prácticas y fomentar el razonamiento crítico en aras de brindar cuidados con calidad y con enfoque científico que repercuten en la mejoría de los pacientes.

REFERENCIAS BIBLIOGRÁFICAS

1. Rodríguez H, Cuestas G, Botto H, et al. Demora en el diagnóstico de un cuerpo extraño en la vía aérea en los niños: serie de casos. Arch Argent Pediatr [Internet]. 2013 [citado 12/09/2017]; 111(3):e69-e73. Disponible en: <https://www.sap.org.ar/docs/publicaciones/archivosarg/2013/v111n3a15.pdf>
2. Salih AM, Alfaki M, Alam-Elhuda DM. Airway foreign bodies: A critical review for a common pediatric emergency. World J Emerg Med. 2016; 7(1):5-12. Citado en PubMed; PMID: 27006731.

3. Richards AM. Pediatric Respiratory Emergencies. *Emerg Med Clin North Am.* 2016 Feb; 34(1): 77-96. Citado en PubMed; PMID: 26614243.
4. Farrero E, Antón A, Egea CJ, et al. Normativa sobre el manejo de las complicaciones respiratorias de los pacientes con enfermedad neuromuscular. *Arch Bronconeumol [Internet].* 2013 [citado 12/09/2017]; 49(7): 306-16. Disponible en: <https://www.archbronconeumol.org/es-normativa-sobre-el-manejo-las-articulo-S0300289612003377>
5. Montejo JC, García de Lorenzo A, Marcos P, et al. Manual de Medicina Intensiva. 4ta ed. [Internet]. Barcelona: Editorial Harcourt Barcelona; 2012 [citado 12/09/2017]. Disponible en: <https://www.casadellibro.com/libro-manual-de-medicina-intensiva-4-ed/9788480868921/2067567>
6. Schroeder JW, Holinger LD. Cuerpos extraños en la vía respiratoria. En: *Tratado de Pediatría Nelson [Internet].* España: Elsevier; 2016 [citado 12/09/2017]. Disponible en: <https://tienda.elsevier.es/nelson-tratado-de-pediatria-9788491130154.html>
7. Janahi IA, Khan S, Chandra P, et al. A new clinical algorithm scoring for management of suspected foreign body aspiration in children. *BMC Pulm Med.* 2017; 17(1): 61. Citado en PubMed; PMID: 28407759.
8. Eifinger F, Hünseler C, Roth B, et al. Observations on the effects of inhaled isoflurane in long-term sedation of critically ill children using a modified AnaConDa-System. *Klin Padiatr.* 2013; 225(4): 206-11. Citado en PubMed; PMID: 23797368.

9. Chiumello D, Cressoni M, Carlesso E, *et al.* Bedside selection of positive end-expiratory pressure in mild, moderate, and severe acute respiratory distress syndrome. *Crit Care Med.* 2014;42(2):252-64. Citado en PubMed; PMID: 24196193.
10. Johnson K, Linnaus M, Notrica D. Airway foreign bodies in pediatric patients: anatomic location of foreign body affects complications and outcomes. *Pediatr Surg Int.* 2017;33(1):59-64. Citado en PubMed; PMID: 27738825.
11. Fish E, Novack V, Banner-Goodspeed VM, *et al.* The Esophageal Pressure-Guided Ventilation 2 (EPVent2) trial protocol: a multicentre, randomised clinical trial of mechanical ventilation guided by transpulmonary pressure. *BMJ Open;*4(9):e006356. Citado en PubMed; PMID: 25287106.
12. Sameshima YT, Lourenço de Almeida JF, Silva MM, *et al.* Ultrasound-guided lung recruitment in a 3-month-old infant with acute respiratory distress syndrome. *Ultrasound Q.* 2014;30(4):301-5. Citado en PubMed; PMID: 25364957.
13. Ghanayem NS, Hoffman GM. Near-infrared spectroscopy as a hemodynamic monitor in critical illness. *Pediatr Crit Care Med.* 2016;17(Suppl.1):S201-6. doi: 10.1097/PCC.0000000000000780. Citado en PubMed; PMID: 27490600.
14. Romero Porcel JM, De la Torre B. Diagnóstico de Fisioterapia. *Cuestiones de Fisioterapia.* 2005; (28).
15. Shyamsundar M, McAuley DF, Ingram RJ, *et al.* Keratinocyte growth factor promotes epithelial survival and resolution in a human model of lung injury. *Am J Respir Crit Care Med.* 2014;189(12):1520-9. Citado en PubMed; PMID: 24716610.

16. Bhargava M, Becker TL, Viken KJ, et al. Proteomic profiles in acute respiratory distress syndrome differentiates survivors from non-survivors. PLoS One;9(10):e109713. Citado en PubMed; PMID: 25290099.

17. Chen X, Zhang C. Foreign body aspiration in children: Focus on the impact of delayed Treatment. Int J Pediatr Otorhinolaryngol. 2017;96:111-115. Citado en PubMed; PMID: 28390598.

Conflicto de intereses:

El autor declara que no existen conflictos de intereses.

CÓMO CITAR ESTE ARTÍCULO

Moldes Acanda M, Sardina Ferrera AI, González Reguera M, Morejon Llanes LO. Intervención del enfermero intensivista ante un paciente con atelectasia. Reporte de un caso. Rev Méd Electrón [Internet]. 2018 Nov-Dic [citado: fecha de acceso]; 40(6). Disponible en: <http://www.revmedicaelectronica.sld.cu/index.php/rme/article/view/2559/4139>