

## Retinitis necrotizante aguda. A propósito de un caso

### Acute necrotizing retinitis. Case report

Dra. Dunia O' Relly Noda<sup>1\*</sup>  
Dra. Lissette Miña Oliveros<sup>1</sup>  
Dra. Zurieta Pérez Delgado<sup>1</sup>  
Dr. Celso García Hernández<sup>1</sup>  
Dra. Yanaisy Menéndez Hernández<sup>1</sup>

<sup>1</sup> Hospital Universitario Provincial Clínico Quirúrgico Provincial Comandante Faustino Pérez Hernández. Matanzas, Cuba.

\*Autor para la correspondencia: [duniaorelly.mtz@infomed.sld.cu](mailto:duniaorelly.mtz@infomed.sld.cu)

#### RESUMEN

La retinitis necrotizante aguda, es una necrosis retinal de todas las capas de la retina. Se caracteriza por necrosis fibrinoides de la pared de los vasos y oclusión vascular. Se presentó un caso de una paciente de 42 años de edad, con pérdida brusca de la visión del ojo derecho, con una semana de evolución. Al examen oftalmológico se observó hazes vítreas 2+, edema sucio del disco óptico, con borramiento de todos sus bordes. Presencia de exudación blanca-amarillenta retiniana extensa, en toda la periferia y área ecuatorial asociada a hemorragias intraretinianas. Se realizó además del examen fundoscópico toma de muestra de humor acuoso para reacción en cadena de la polimerasa y angiografía fluoresceínica. Los signos fundoscópicos de la paciente, así como las anomalías detectadas en la angiografía fluoresceínica sugirieron el diagnóstico clínico de síndrome de necrosis retinal aguda. Se confirmó el diagnóstico etiológico viral, semanas después por el resultado de polimerasa. Se practicó la terapéutica médica y fotocoagulación láser focal retiniano correspondiente, asociado a

cirugía del desprendimiento de retina mixto mediante vitrectomía pars plana y se logró la reaplicación de la retina.

**Palabras clave:** necrosis retinal aguda; retinitis necrotizante; haze vítreo.

## **ABSTRACT**

The acute necrotizing retinitis is a retinal necrosis of all the retinal layers. It is characterized by fibrinoid necrosis of the vases' wall and vascular occlusion. The case presented is the case of a female patient aged 42 years, who suffers sudden loss of the left eye vision, with a week of evolution. At the ophthalmologic examination it was observed a 2+ vitreous haze, dirty edema of the optic disk, with effacement of all of its margins. There it was an extended white-yellowish retinal exudation in the entire periphery and the equatorial area, associated to intra-retinal hemorrhages. Besides the fundoscopic examination, it was taken a sample of the aqueous humor for a polymerase chain reaction (PCR) and fluorescein angiography. The patient's fundoscopic signs, and also the anomalies detected in the fluorescein angiography suggested the clinical diagnosis of acute retinal necrosis syndrome. After several weeks, the viral etiologic diagnosis was confirmed by polymerase chain reaction. It was practiced the correspondent medical therapeutics and focal retinal laser coagulation associated to mixt retinal detachment through pars plana vitrectomy; the retina reapplication was achieved.

**Key words:** acute retinal necrosis; necrotizing retinitis; vitreous haze.

Recibido: 12/11/2017.

Aceptado: 22/11/2018.

## **INTRODUCCIÓN**

El síndrome de necrosis retinal aguda (SNRA) es una rara y devastadora enfermedad. Afecta a personas de cualquier edad, se incluye dentro de las retinopatías necrotizantes producidas por herpes y su expresión clínica depende del estado inmunológico del paciente. Descrita por vez primera en 1971 en adultos sanos, aunque han sido reportadas también en niños y en pacientes inmucomprometidos, incluyendo aquellos con sida.<sup>(1)</sup>

La necrosis retinal comienza con una uveítis anterior, el paciente tiene síntomas que pueden ser mínimos y al examen del segmento anterior puede solamente revelar finos precipitados queráticos. La lesión retinal tiende a ser periférica, polimorfa, blanca-

amarilla, de curso rápido y sentido centripeto. La vasculitis retinal y el edema del nervio óptico pueden desarrollarse simultáneamente. En algunas ocasiones la lesión incide un cuadrante de forma triangular, con vértice hacia el nervio óptico. El desarrollo de neovascularización, múltiples hemorragias intrarretinales, vitritis, la proliferación fibrovascular son factores sucesivos secundarios a la isquemia retinal. Puede evolucionar, en la mayoría de las veces, a desprendimiento de retina lo que constituye una complicación de la entidad; además de oclusiones vasculares, neuropatías ópticas y otras en el segmento posterior.<sup>(2)</sup>

Se pretende destacar en este trabajo, la presencia de una entidad clínica poco común en la práctica diaria, pero devastadora si no se diagnostica oportunamente y se aplica tratamiento adecuado.

## PRESENTACIÓN DEL CASO

Paciente femenino de 42 años, acudió a consulta por disminución brusca de la visión del OD, de 1 semana de evolución.

Anamnesis y exploración oftalmológica inicial.

Agudeza visual: OD-0.7 OI-1.0.

Biomicroscopía de segmento anterior

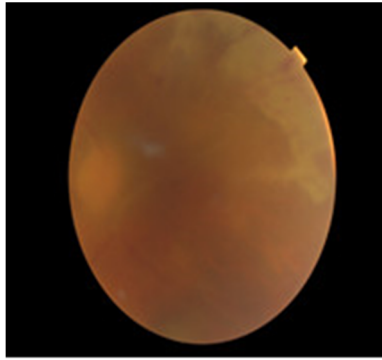
En OD PQ finos en todo endotelio corneal, Cell CA 1+ y Cell VA 2+.

En OI normal.

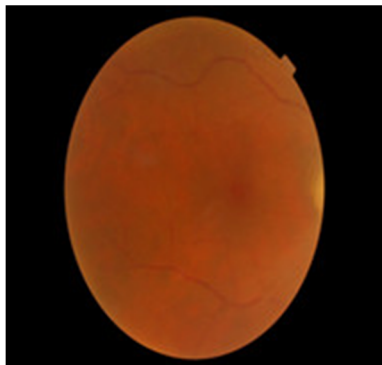
Fondo de ojo: OD- Haze vítreo 2+. Edema sucio del disco óptico, con borramiento de todos sus bordes, presencia de exudación blanca-amarillenta retiniana extensa, en toda la periferia y área ecuatorial. Con una distancia de 1 DD desde h-11 a h-3, asociada a hemorragias intraretinianas pequeñas y medianas profundas. Presencia de arteritis en todos los cuadrantes y oclusión de la rama arterial nasal inferior, tortuosidad venosa. (Fig. 1).

Macula sin alteraciones (Fig. 2).

OI- Normal.



**Fig. 1.** Retinografía a color OD.



**Fig. 2.** Retinografía de macula a color OD.

#### Angiografía fluoresceínica (AGF)

OD: falta de perfusión en retina periférica temporal, oclusión rama arterial nasal inferior.

OI: sin alteraciones.

Durante la evaluación del caso se comenzó con tratamiento parenteral antiviral (aciclovir), con una dosis de 15 mg/Kg día 3v/día. A las 48 h se aplicó anti-inflamatorio esteroideo (AIE) altas dosis, con 4 pulsos de metilprednisolona vía parenteral con previa profilaxis antibiótica. Se continuó con prednisona oral a 2 mg/Kg día monodosis. Se asoció al tratamiento ASA (125 mg) 1 tab/día.

Al quinto día de tratamiento antiviral las lesiones retinales existentes comenzaron a regresar, pero el cuadro inflamatorio se mantenía. Al décimo día, se observó una evolución favorable tanto clínica como fundoscòpicamente, con respecto al proceso inflamatorio y se pasó el tratamiento a vía oral. Se comenzó con fotocoagulación del polo posterior y se recibe resultado polimerasa (PCR) con humor acuoso positivo a virus varicela zoster (VHZ).

A la séptima semana de tratamiento la paciente se presentó con pérdida total de la agudeza visual del OD como resultado de un desprendimiento de retina regmatógeno

(DRR). Se decidió intervención quirúrgica consistente en vitrectomía pars plana, se aplicó endoláser a los desgarros y se colocó como tamponador aceite de silicona.

En el postoperatorio inmediato la retina se mantuvo aplicada, condición que se mantiene en la actualidad.

## DISCUSIÓN

En el caso presentado el proceso inflamatorio fue la causa primaria de la pérdida visual, asociada a todas las complicaciones que se derivan de ella.

Por las características específicas de esta entidad, con presentación variable en segmento anterior, disminución leve de la agudeza visual, porque el área retinal macular se mantiene libre de necrosis hasta evolución tardía de la enfermedad. Producto a su característica de sentido centripeto, la no exploración del fondo de ojo, incluyendo retina periférica; en etapas tempranas de la enfermedad, puede ser causa de un diagnóstico desapercibido y desarrollo de necrosis retinal de mayor extensión con sus consecuentes complicaciones.

Según algunos autores todos los virus del grupo herpes pueden causar SNRA.<sup>(2,3)</sup> El porcentaje de aparición según el tipo de herpes es: VHZ (68 % de los casos), VHS 1 y 2 (25 % de los casos), CMV (5 % de los casos).<sup>(3)</sup> Los hallazgos clínicos son indiferenciables tanto si la produce el VHZ o el VHS.<sup>(4)</sup>

La edad media de presentación es de 24 años para el VHS 2, de 44 años para el VHS 1 y de 52 años para el VHZ y la relación de afectación según el sexo entre V/H es de 2/1.<sup>(4-6)</sup>

Una predisposición genética puede incrementar los riesgos relacionados de desarrollar SNRA, en pacientes con antígeno leucocitario humano específico (HLA) aptotipos. Incluyendo antígeno HLA-DQw7 y fenotipo-Bw62y DR4 en pacientes caucásicos, en Estados Unidos y HLA-Aw33, -B44; y -DRw6 en pacientes Japoneses.<sup>(1)</sup>

El mejor tratamiento de la retinitis por herpes virus consiste en agentes antivirales. El aciclovir es el más comúnmente usado, es muy efectivo contra VHZ y VHS. En 2 días después de comenzar el tratamiento, las lesiones existentes por NRA comienzan a regresar y se impide que la lesión se forme en más áreas retinales. El tratamiento con aciclovir reduce la infección del otro ojo de 70 a 13 %, en el 1er año.<sup>(7,8)</sup>

El aumento de la densidad vítrea en pacientes inmunocompetentes representa una reacción inflamatoria secundaria a la necrosis retinal y no a un efecto viral citopatológico.

La respuesta inmune individualizada a cada paciente juega un rol central en la evolución de la necrosis retinal y la infiltración vítrea, lo que habla a favor del uso de corticoesteroides, su uso parenteral es controversial para algunos autores.<sup>(9)</sup>

Altas dosis de esteroides no solo suprimen la inflamación intraocular, sino que también ayudan a resolver la opacidad y la infiltración vítreo. De cualquier forma la replicación viral puede ser promovida con los corticoides. Pueden ser usados combinándolos con drogas antivirales y solamente después de haber comenzado la terapia antiviral, como en el caso estudiado.

En el 35 % de los pacientes que no reciben tratamiento, la enfermedad ataca el otro ojo entre el 5to día y 30 años.<sup>(10-12)</sup>

Cuando la terapia se combina con antivirales y esteroides, entre el 30 y 60% no tienen pérdida visual severa.<sup>(7,13,14)</sup>

En pacientes donde se realiza cirugía de desprendimiento de retina (DRR) la visión es peor entre 20/200, como en la paciente estudiada. Resulta ideal la asistencia a la consulta oftalmológica, de forma inmediata ante cualquier síntoma de inflamación ocular. Se debe hacer una exploración oftalmológica completa con pupila dilatada, depresión escleral para descartar lesiones en retina periférica y los exámenes tempranos, todo ello para lograr un diagnóstico y tratamiento oportuno de la enfermedad; así se obtendrá un mejor pronóstico visual.

## REFERENCIAS BIBLIOGRÁFICAS

1. Holland GN. Standard diagnostic criteria for the acute retinal necrosis syndrome. Executive Committee of the American Uveitis Society. Am J Ophthalmol. 1994 ;117(5):663-7. Citado en PubMed; PMID: 8172275.
2. Munson PD, Nelson ML, Crawford C, et al. Use of intravitreal triamcinolone for the treatment of optic nerve edema in a patient with acute retinal necrosis: case report. Retin Cases Brief Rep. 2015;9(2):102-3. Citado en PubMed; PMID: 25383844.
3. Zamir F. Herpetic Posterior Uveitis. Int Ophthalmol Clin [Internet]. 2005 [citado 15/10/2017];45(2):89-97. Disponible en: [https://journals.lww.com/international-ophthalmology/Citation/2005/04520/Herpetic\\_Posterior\\_Uveitis.9.aspx](https://journals.lww.com/international-ophthalmology/Citation/2005/04520/Herpetic_Posterior_Uveitis.9.aspx)
4. Chang S, Young LH. Acute Retinal Necrosis. An overview. IntOphthalmolClin. 2007;47:145-54. Citado en PubMed; PMID: 17450014.
5. Takase H, Okada AA, Goto H, et al. Development and validation of new diagnostic criteria for acute retinal necrosis. Jpn J Ophthalmol. 2015;59(1):14-20. Citado en PubMed; PMID: 25492579.
6. Murata K, Yamada W, Nishida T, et al. Sequential Optical Coherence Tomography Images of Early Macular Necrosis Caused by Acute Retinal Necrosis in Non-Human Immunodeficiency Virus Patients. Retina. 2016;36(7):e55-7. Citado en PubMed; PMID: 26818479.

7. Price FW, Schlaegel TF. Bilateral acute retinal necrosis. *Am J Ophthalmol*. 1980;89(3):419-24. Citado en PubMed; PMID: 7369301.
8. Morel C, Metge F, Roman S, et al. Necrose retinienneaigue: presentation Clinique, modalities de prise en charge et pronostic a partir d une serie de 22 patients. *J Fr Ophtalmol*. 2004;27(1):7-13. Citado en PubMed; PMID: 14968071.
9. Blumenkranz MS, Culbertson WW, Clakson JG, et al. Treatment of the acute retinal necrosis syndrome with intravenous acyclovir. *Ophthalmology*. 1986;93(3):296-300. Citado en PubMed; PMID: 3703498.
10. García Ben E, Gordón Bolaños C, Macías Molinero L. Síndrome de necrosis retiniana aguda: a propósito de un caso [Internet]. España: Asociación D.O.C.E. Discapacitados Otros Ciegos de España; 2017 [citado 15/10/2017]. Disponible en: <https://asociaciondoce.com/2017/06/23/necrosis-retiniana-aguda/>
11. Zamora de la Cruz D, Saucedo Rodríguez LR, Jauregui Franco RO, et al. Herpes zóster oftálmico en paciente pediátrico sin inmunocompromiso. *Rev Mex Oftalmol* [Internet]. 2015 [citado 15/10/2017];89(2):120-6. Disponible en: <http://www.elsevier.es/es-revista-revista-mexicana-oftalmologia-321-articulo-herpes-zoster-oftalmico-paciente-pediatrico-S0187451914000936>
12. Lee JY, Kim DY, Lee HJ, et al. Atypical acute retinal necrosis accompanied by Terson's syndrome: a case report. *BMC Ophthalmol*. 2017;17(1):255. Citado en PubMed; PMID: 29258454.
13. Cerqueira Esteves S. Necrose Retiniana Aguda: Caso Clínico e Revisão de Literatura [Tesis]. Lisboa: Faculdade de Medicina da Universidade de Lisboa; 2016 [citado 15/10/2017]. Disponible en: <http://repositorio.ul.pt/handle/10451/29482>
14. Shin YU, Kim J, Hong EH, et al. Varicella Zoster Virus-Associated Necrotizing Retinitis After Chickenpox in a 10-Year-Old Female: A Case Report. *Pediatr Infect Dis J*. 2017;36(10):1008-1011. Citado en PubMed; PMID: 28498303.

#### **Conflicto de intereses:**

El autor declara que no existen conflictos de intereses.

#### **CÓMO CITAR ESTE ARTÍCULO**

O' Relly Noda D, Miña Oliveros L, Pérez Delgado Z, García Hernández C, Menéndez Hernández Y. Retinitis necrotizante aguda. A propósito de un caso. *Rev Méd Electrón* [Internet]. 2019 Ene-Feb [citado: fecha de acceso];41(1). Disponible en: <http://www.revmedicaelectronica.sld.cu/index.php/rme/article/view/2507/4176>