

Píloro doble. Presentación de un caso y revisión de la literatura

Double pylorus. Case report and literature review

MSc. Ricardo Hernández Hernández^{1*}
Dra. Marlenin Estévez López¹
Lic. Annet Estrada Vaillant¹
MSc. Sahilí Corrales Alonso¹
Dra. Teresa Haza Medina¹

¹ Hospital Universitario Clínico Quirúrgico Provincial Comandante Faustino Pérez Hernández. Matanzas, Cuba.

*Autor para la correspondencia: marlenien.mtz@infomed.sld.cu

RESUMEN

El doble píloro es una comunicación anormal entre el antro gástrico y el bulbo duodenal y representa un raro hallazgo endoscópico. Se presentó un paciente de 80 años de edad, con antecedentes de hipertensión arterial, fumador inveterado, tomador de aspirina, que presentó melena aproximadamente 15 días antes del ingreso. La videoendoscopia reveló la existencia de dos orificios similares en el antro, que se comunicaban con el bulbo duodenal de manera independiente que fueron catalogados como píloros. La comunicación se constató con el paso del endoscopio a su través. Se impuso tratamiento médico con inhibidores de la bomba de protones y la evolución fue favorable. Es el cuarto caso reportado en la literatura en nuestro país y el primero en la provincia de Matanzas.

Palabras clave: doble píloro; úlcera péptica; melena; videoendoscopia.

ABSTRACT

Double pylorus is an abnormal communication between the gastric antrum and the duodenal bulb and represents a rare endoscopic finding. It is presented the case of a patient aged 80 years, with a background of arterial hypertension, inveterate smoker, taking aspirin, who presented melena about 15 days before the admission. The videoendoscopy revealed the existence of two similar orifices in the antrum that were independently communicating with the duodenal bulb and they went catalogued like pylori. The communication was proved by passing the endoscope through it. He was treated with IBP (the Spanish acronym for proton bomb inhibitors) and the evolution was favorable. It is the fourth case reported in the literature in Cuba and the first one in Matanzas.

Key words: double pylorus; peptic ulcer; melena; video-endoscopy.

Recibido: 03/09/2018.

Aceptado: 20/11/2018.

INTRODUCCIÓN

El píloro (pylorus-portero), constituye una pequeña porción del estómago que sirve de puerta de entrada al duodeno, cerrándose o abriéndose para impedir o permitir el paso a los alimentos. El píloro doble constituye una forma de comunicación fistulosa entre el antro gástrico y el bulbo duodenal, de forma tal que la primera porción duodenal queda comunicada con el estómago a través de dos aberturas, separadas por un tabique o puente de grosor variable.⁽¹⁾ Existen varias teorías que explican la fisiopatología de esta entidad. Entre ellas, la más aceptada es la presencia de una úlcera que erosiona la pared gástrica y penetra en el duodeno o viceversa, y que finalmente se reepiteliza.⁽²⁾ El presente estudio revela un caso de píloro doble, hallazgo significativo teniendo en cuenta la baja incidencia reportada en la literatura médica mundial y cubana dónde sólo se han reportado 3 casos.⁽³⁻⁶⁾

PRESENTACIÓN DEL CASO

Paciente masculino, de 80 años de edad, procedente del área urbana de Matanzas, con antecedentes de HTA, fumador inveterado, tomador de aspirina 250 mg/día hace más de 10 años. Presentó melena aproximadamente 15 días antes del ingreso en nuestro hospital, el cual se realiza después de remisión al mismo por síndrome general, trastornos dispépticos y anemia para estudio. Como parte del estudio se le indicó videoendoscopia por el antecedente referido de melena. Se trasladó al hospital donde luego de previa anestesia faríngea, se introdujo el equipo bajo visión directa hasta hipofaringe, se alcanzó el esófago donde se observó mucosa de caracteres normales en toda su extensión, luz y peristaltismo conservados. Se llegó al estómago, donde se observó mucosa de cardias y cuerpo de caracteres normales, lago gástrico con escasas secreciones blanquecinas y pliegues de caracteres normales. Se llegó al canal del pilórico y al final de este, se constató la presencia de dos orificios redondeados, con diámetros similares, separados por un tabique que muestra una mucosa similar a la circundante. (Figura 1 y 2). Uno de ellos más central por el que se logró alcanzar el bulbo duodenal.

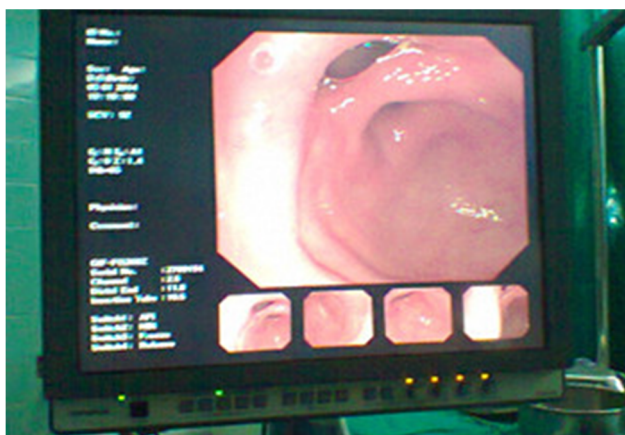


Fig. 1. Doble piloro. Orificio superior ovalado con escaso peristaltismo.

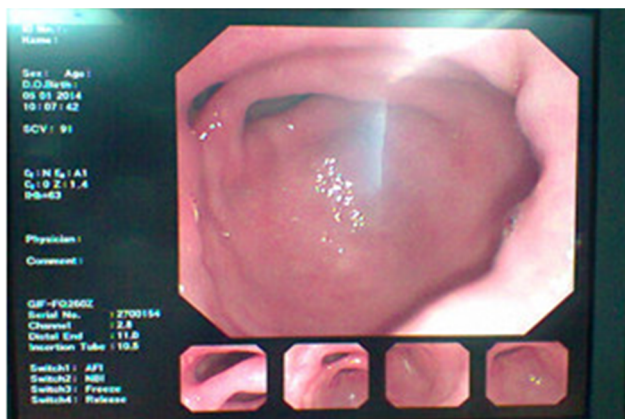


Fig. 2. Doble piloro. Orificio superior e inferior con comunicación bulbar.

Se retiró nuevamente el equipo y se introdujo por el orificio adyacente; el mismo mostró, de forma similar, continuidad con el bulbo duodenal. Se observó, hacia cara posterior, una lesión blanquecina de aspecto cicatrizal, sin poderse constatar la causa exacta de la hemorragia digestiva alta en este momento.

Como conclusiones del informe endoscópico Número 338-14 se dictaminó úlcera duodenal en fase de cicatrización y píloro doble. Se impuso tratamiento médico con inhibidores de la bomba de protones (IBP) de mantenimiento durante 4 semanas. Al paciente se le completó el estudio con la realización de estudio baritado de colon donde se constató la presencia de divertículos de colon.

DISCUSIÓN

Existen varios sinónimos de doble píloro como son doble canal pilórico, fístula gastroduodenal, membrana pilórica y diafragma pilórico. Todos ellos describen la presencia de un doble canal que une el antro gástrico y el bulbo duodenal.

Los pacientes que presentan píloro doble constituyen un porcentaje muy bajo (entre 0,001 y 0,4) por lo que son extremadamente raros.^(3-5,7) Es más frecuente en varones, en proporción 2:1.^(8,9) Estos pueden ser congénitos o adquiridos como complicaciones de una úlcera péptica.^(4,5,7,10,11)

Los primeros en reportarlo fueron Smith y Turtle.⁽¹²⁾ Sugerieron que esta comunicación era creada por dos úlceras separadas, una en el estómago y otra en el duodeno, que profundizaban erosionando sus paredes, para formar una comunicación entre ellas. Sin embargo, la mayoría de los informes no han podido demostrarlo. Estudiosos del tema consideran que esta es una posibilidad a considerar en la formación de las duplicaciones observadas en sus pacientes.

Otros investigadores posteriormente sugirieron una patogénesis distinta en la que sólo era necesaria la presencia de una úlcera que erosiona la pared gástrica. Su penetración origina, en muy pocos casos, adherencias con el duodeno, que luego al ocurrir una mayor penetración forma un trayecto fistuloso que finalmente se reepiteliza. Estas fístulas gastrointestinales pueden originarse en la curvatura menor del cuerpo gástrico y se comunican con la primera porción del duodeno, o pueden ocurrir además en la curvatura mayor del estómago y comunicarse con la tercera y cuarta porciones del duodeno.⁽²⁾

Otros autores como Naidoo y Singh,⁽¹³⁾ abogan por el diagnóstico de duplicación congénita, que se logra al demostrar una apariencia endoscópica normal, así como la histología normal de ambos canales y la presencia de muscularis mucosa en el septum. No obstante, son muy pocos los reportes de esta anomalía en niños, lo que podría apoyar que su etiología principal sea más bien adquirida.^(14,15)

En la mayoría de los casos, la anomalía transcurre asintomática y es hallada de manera accidental o tras un episodio de hemorragia digestiva alta, como reportan varios autores, hecho que se evidencia en el paciente estudiado.^(9,15-20)

La presencia de casos de doble píloro se ha reportado principalmente en Estados Unidos, aunque existen reportes europeos y asiáticos.^(7,18,21)

Alrededor de los 100 casos notificados en la literatura médica mundial, la mayoría son secundarios a enfermedad ulcerosa péptica. En Latinoamérica también se han presentado casos, en países como Perú, Argentina y Chile. En Cuba sólo existen en la literatura 3 casos reportados y ninguno pertenece a la provincia de Matanzas, por ello resulta importante y novedoso este hallazgo.^(5,6,10,11,14,15)

REFERENCIAS BIBLIOGRÁFICAS

1. Roca Goderich R. Temas de Medicina Interna. T. 2. 4ta ed. [Internet]. La Habana: Editorial de Ciencias Médicas; 2002 [citado 21/09/2017]. Disponible en: http://www.bvs.sld.cu/libros_texto/roca_temas_medicina_interna_tomo3_quintaedicion/medicina_internaiii_completo.pdf
2. Erturk M. Double pylorus; a complication of gastric ulcer. Rev Esp Enferm Dig. 2012;104(6):338-9. Citado en PubMed; PMID: 22738712.
3. Lei JJ, Zhou L, Liu Q, Xu CF. Acquired double pylorus: Clinical and endoscopic characteristics and four-year follow-up observations. World J Gastroenterol. 2016 [citado 21/09/2017];22(6):2153-8. Citado en PubMed; PMID: 26877621.
4. Fousekis F, Aggeli P, Kotsaftis P, et al. Double Pylorus: Report of a Case With Endoscopic Follow-Up and Review of the literature. Gastroenterology Res. 2018 [citado 21/09/2017];11(2):154-156. Citado en PubMed; PMID: 29707084.
5. Martínez López R, Díaz-Canel Fernández O, Ruiz Torres J, et al. Píloro doble. Rev Cubana Med Militar [Internet]. 2005 [citado 11/12/2015];34(2):22-6. Disponible en: http://scielo.sld.cu/scielo.php?script=sci_arttext&pid=S0138-65572005000200012
6. González Caballero C, Reyte Solás G, Trujillo Arias D, et al. ¿Píloro Doble o fístula antral? MEDISAN [Internet]. 2009 [citado 11/12/2015];13(4). Disponible en: http://bvs.sld.cu/revistas/san/vol13_4_09/san13409.htm.
7. Kane LA, Stanich PP, Oza VM. Double pylorus sign. Indian J Gastroenterol. 2015;34(1):92. Citado en PubMed; PMID: 25586076.
8. Hu TH, Tsai TL, Hsu CC, et al. Clinical characteristics of double pylorus. Gastrointest Endosc. 2001;54(4):464-70. Citado en PubMed; PMID: 11577308.
9. Costa S, Dias VC, Peixoto P, Machado A, et al. Double pylorus. Rev Esp Enferm Dig. 2015;107(6):377. Citado en PubMed; PMID: 26031868.

10. De Souza TF, Artifon EL, Mestieri LH, et al. Systematic review and meta-analysis of endoscopic ablative treatment of Barrett's esophagus. *Rev Gastroenterol Peru*. 2014;34(3):217-24. Citado en PubMed; PMID: 25293990.
11. Jiménez F. Double pylorus...? To be or not to be. Case report and review of the literature]. *Acta Gastroenterol Latinoam*. 2000;30(3):191-4. Citado en PubMed; PMID: 10975025.
12. Smith VM, Tuttle KW. Gastroduodenal (pyloric) band. Endoscopic findings and first reported case. *Gastroenterology*. 1969;56(2):331-6. Citado en PubMed; PMID: 5764600.
13. Naidoo R, Singh B. Congenital double pylorus. *Case Rep Gastrointest Med*. 2012. Citado en PubMed; PMID: 22924137.
14. López-Casillas N, López-Gaxiola R. Píloro doble: de lo cotidiano a lo extraordinario; reporte de caso y revisión de la literatura. *Rev Chil Cir [Internet]*. 2017 [citado 11/12/2018];69(4):341-4. Disponible en: https://scielo.conicyt.cl/scielo.php?script=sci_arttext&pid=S0718-40262017000400014&lng=es
15. Rodríguez-Wulff E, Vargas F. Doble píloro adquirido: una complicación poco usual de enfermedad úlceropeptica. *Gen [Internet]*. 2015 [citado 11/12/2015];69(1):13-6. Disponible en: http://www.scielo.org.ve/scielo.php?script=sci_arttext&pid=50016-35032015000100004&lng=es
16. St John DJ. Re: Double pylorus from a chronic gastric ulcer: an interesting and rare case. *ANZ J Surg*. 2016 [citado 11/12/2015];86(5):422. Citado en PubMed; PMID: 27109304.
17. Iveković H, Prijić R, Radulović B, et al. Clinical characteristics of patients with a double pylori. *Lijec Vjesn*. 2015;137(1-2):30-3. Citado en PubMed; PMID: 25906546.
18. Hatemi I, Hatemi G, Erzin YZ, et al. Double pylorus in a patient with Behçet's syndrome. *Clin Exp Rheumatol*. 2015;33(Suppl. 94):S138-40. Citado en PubMed; PMID: 25664680.
19. Akbulut S, Erten A, Ozaslan E, et al. Double pylorus. *Balkan Med J*. 2014;31(2):187-8. Citado en PubMed; PMID: 25207195.
20. Durgakeri P, Sarkar A. Double pylorus from a chronic gastric ulcer: an interesting and rare case. *ANZ J Surg*. 2015;85(11):884-6. Citado en PubMed; PMID: 26501995.
21. Kostalas M, Jackson P, Karanjia N. Brunner's gland hamartoma: a cause of the double-duct sign. *Ann R Coll Surg Engl*. 2016l;98(6):e92-3. Citado en PubMed; PMID: 27055413.

Conflicto de intereses:

El autor declara que no existen conflictos de intereses.

CÓMO CITAR ESTE ARTÍCULO

Hernández Hernández R, Estévez López M, Estrada Vaillant A, Corrales Alonso S, Haza Medina T. Píloro doble. Presentación de un caso y revisión de la literatura. Rev Méd Electrón [Internet]. 2019 Ene-Feb [citado: fecha de acceso]; 41(1). Disponible en: <http://www.revmedicaelectronica.sld.cu/index.php/rme/article/view/2903/4180>