

Presentación de Caso

Cirugía neurológica en meningioma del tercio medio del ala del esfenoides. Presentación de un caso

Neurological surgery in meningioma of the middle third of the wing of the sphenoid. Presentation of a case

Dr. Enrique Marcos Sierra Benítez^{1*}
Dr. Eligio Vidal Jiménez¹
Dr. Crescencio Aneiro Alfonso¹
Dra. Mairianny Quianella León Pérez¹

¹ Hospital Universitario Clínico Quirúrgico Provincial Comandante Faustino Pérez Hernández. Matanzas, Cuba.

*Autor para la correspondencia: enriquem.mtz@infomed.sld.cu

RESUMEN

Se presentó un caso de una paciente de 70 años de edad, con antecedentes patológicos personales de hipertensión arterial controlada, además de un síndrome demencial instaurado hace 5 años aproximadamente. Con un diagnóstico presuntivo de una demencia tipo Alzheimer y sin estudios desde el punto de vista imagenológico. Se le realizaron diversos estudios que arrojaron una lesión extraaxial interpretada como un meningioma del tercio medio del ala del esfenoides. Se le aplicó una resección tumoral de la totalidad de la lesión, su evolución postquirúrgica fue satisfactoria.

Palabras clave: cirugía neurológica; meningioma cerebral.

ABSTRACT

The case presented is the one of a female patient aged 70 years, with personal pathological antecedents of controlled arterial hypertension besides dementia syndrome for around five years, presumptively diagnosed as Alzheimer-kind dementia without imaging studies. She underwent several studies showing an extra axial lesion that was interpreted as meningioma of the medial third of the sphenoid wing. The tumor resection of the entire lesion was carried out; the post-surgery evaluation was satisfactory.

Key words: neurological surgery; cerebral meningioma.

Recibido: 22/04/2018.

Aceptado: 29/11/2018.

INTRODUCCIÓN

Los meningiomas son tumores extraaxiales originados a partir de las células de la aracnoides y son los tumores primarios más frecuentes del sistema nervioso central (SNC). Representan el 36,4 % de los tumores intracraneanos.⁽¹⁻³⁾

Abarcan un amplio espectro que va desde lesiones pequeñas de lento crecimiento y de hallazgo incidental. Requieren solo observación, a masas extensas y/o de crecimiento progresivo que afectan áreas vitales, como el tronco cerebral y nervios craneales, en ocasiones, con pocas expectativas u opciones terapéuticas.⁽⁴⁾

La incidencia de los meningiomas se incrementa con la edad y la mayoría son diagnosticados en los adultos, aumentando significativamente a partir de los 65 años de edad. Predominan en el sexo femenino y en la raza negra. El 98,6 % son benignos, el resto son los meningiomas atípicos y mucho más infrecuentes los malignos o anaplásicos.⁽⁵⁾

Las localizaciones más frecuentes de los meningiomas son la convexidad y parasagital, ala del esfenoides y fosa media craneana, espinales y el surco olfatorio.^(6,7)

La presentación clínica de los meningiomas dependerá de la localización del tumor. Como los meningiomas son de crecimiento lento, los síntomas de inicio suelen ser insidiosos. Se clasifican en sintomáticos e incidentales o asintomáticos.^(2,8)

La recurrencia y la progresión tumoral dependen de las características individuales del tumor, así como de las modalidades y los resultados de los tratamientos aplicados. La histología predice la mortalidad y la recurrencia. Se han reportado tasas de recaída por la OMS, en el grado I (benignos)/II (atípicos)/III (malignos), del 7, el 40 y el 80 %, respectivamente, y la media de supervivencia en estos estudios fue > 10, 11,5 y 2,7 años, proporcionalmente.⁽⁵⁻⁷⁾

La resección neuroquirúrgica y el grado de la misma son el pilar del tratamiento y el predictor de progresión. Cuando esta es incompleta se observa recidiva a los 5 a 10 años, según la agresividad del tumor. La radiocirugía posoperatoria podría ser de ayuda en los pacientes con resección tumoral incompleta.^(6,9)

PRESENTACIÓN DEL CASO

Paciente de 70 años de edad, con antecedentes patológicos personales de Hipertensión Arterial controlada, además de un síndrome demencial instaurado hace 5 años aproximadamente no estudiado desde el punto de vista imagenológico y con el diagnóstico presuntivo de una demencia tipo Alzheimer, el cual ingresa en el servicio de neurología a causa de una crisis convulsiva generalizada tónico clónica, acompañada de cefalea holocraneana importante que comenzó hace 7 días según referían sus acompañantes pero que se fue intensificando progresivamente, la cual aliviaba poco a la administración de analgésicos.

Examen físico. Positivo.

Examen neurológico.

Escala coma de Glasgow. 14 puntos

Apertura ocular. 4 puntos

Respuesta motora. 5 puntos

Respuesta verbal. 5 puntos

Examen de la esfera cognitiva. Deterioro cognitivo importante con desorientación en tiempo y espacio, trastorno de la atención y cálculo, severa dificultad de la memoria reciente, anterógrada y retrógrada con labilidad afectiva. No trastorno del lenguaje.

Función motora, sensitiva y refleja sin alteraciones.

Nervios craneales sin alteraciones.

Se indica estudio tomográfico simple de cráneo a cortes de 5 mm , donde se observa lesión ocupativa extraaxial en región media del ala del esfenoides que se extiende hasta región frontotemporal, que mide 5.1 cm x 4.1 cm x 7.0 cm, con un volumen de 73.2 cm³, con una zona de edema perilesional de 1 cm de grosor, con un desplazamiento de 1.4 cm de la línea media. (Fig. 1)

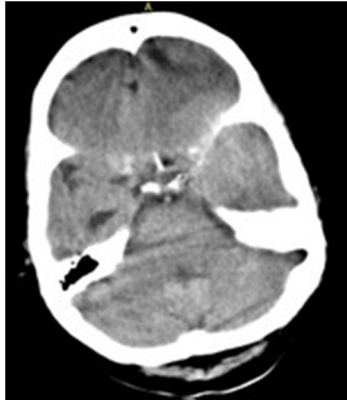

Fig. 1. Tomografía axial computada (TAC) simple de cráneo a cortes de 5 mm.

Dado el resultado de la TAC craneal se determina su traslado a la sala de Neurocirugía con el diagnóstico clínico-imagenológico de un meningioma del tercio medio del ala del esfenoides, al ser este abordable desde el punto de vista neuroquirúrgico se propone la intervención del mismo, después de ser aceptado esta opción terapéutica por sus familiares y ser aplicado el consentimiento informado en dicho caso se procede a realizar una resonancia magnética nuclear de cráneo (corte axial, ponderación T1, corte sagital, ponderación T1) para definir elementos vasculares relacionados con la lesión tumoral, de importancia a la hora del transquirúrgico. (Fig.2 y 3)

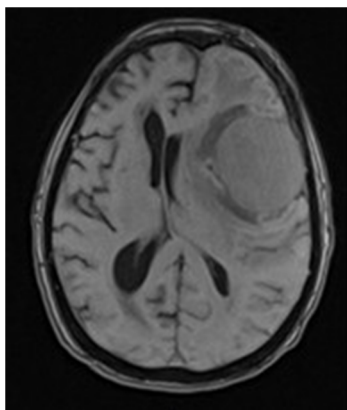


Fig. 2. RMN de cráneo. Corte axial. Ponderación T1.

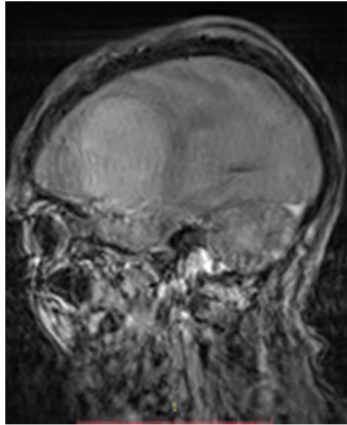


Fig. 3. RMN de cráneo. Corte sagital. Ponderación T1.

Apuntes Transoperatorios

Se realizó un abordaje frontotemporal, descrito por Dandy (EUA, 1938). Es el ejemplo clásico que, aunque proviene de la época anterior a la microcirugía, después de posteriores y convenientes adaptaciones para la resección de la lesión descrita, ofrece un campo quirúrgico idóneo para el alcance de meningioma en la región presentada.

La cabeza se colocó con una rotación contralateral al sitio de entrada de aproximadamente 45° con un ángulo de extensión cefálica ligera de la cabeza (8 a 10°) y el ajuste del cabezal para que el nivel de la craneotomía quede ligeramente por debajo de la parte más alta del tórax lo que tiende a separar (después que se completa la craneotomía) la parte inferior del lóbulo frontal, de sus adherencias a la base craneal.

La incisión cutánea comenzó en la línea pupilar y su arco se continuó por detrás y cerca de la línea de implantación del cabello, hasta la parte superior del arco cigomático; cercano a la porción anterior del pabellón de la oreja, para preservar el grupo neurovascular de la arteria temporal superficial. El colgajo cutáneo se disecó a través del plano subgalear del tejido laxo supraparietal, teniendo cuidado de no dañar el periostio.

Se realizaron 6 agujeros de trépano, de los cuales el primero, habitualmente se colocó por detrás de la apófisis cigomática del frontal y debajo de la cresta de inserción del músculo temporal.

Si se disecó cuidadosamente la arteria temporal superficial en su curso inicial por encima del arco cigomático. Se separó cuidadosamente la porción subperiosteal del músculo temporal, en el momento de realizar el trépano detrás de la apófisis cigomática del frontal, atenuando algo la frecuencia de lesiones de las ramas temporofrontorbitarias del nervio facial, que llevan la inervación motora a los músculos frontal y orbicular. Como estas 3 hasta 4 fibras nerviosas viajan dentro del tejido adiposo entre las fascias externa y profunda del músculo temporal en su parte anterior, es saludable para ellas disecar la capa externa junto al tejido adiposo; separarla de la fascia profunda y doblarla junto con el colgajo cutáneo, antes de manipular el músculo temporal. Se abrió duramadre con previa electrocoagulación del trayecto de apertura de la misma.

Se realizó la resección intracapsular de la totalidad de la lesión sin complicaciones transquirúrgicas. Craneotomía. Excéresis de la lesión tumoral. (Fig. 4 y 5)

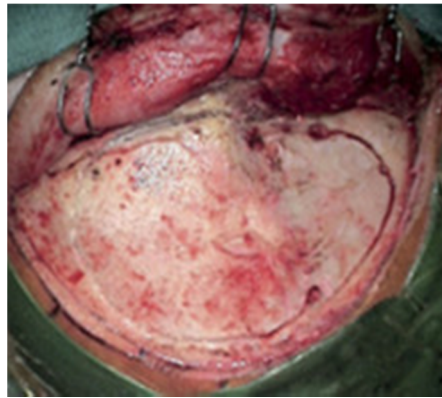


Fig. 4. Craneotomía.

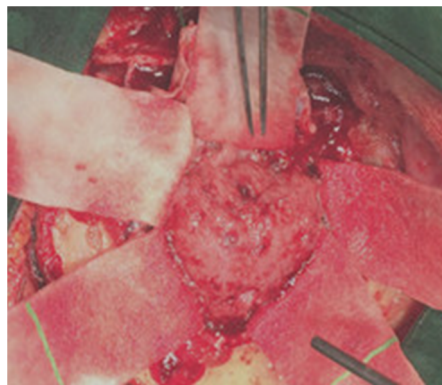


Fig. 5. Excéresis de la lesión tumoral.

La evolución postquirúrgica fue satisfactoria, se realizó TAC craneal a las 24 h del postquirúrgico donde se observó la cavidad originada producto a la excéresis de la lesión tumoral. No se presentó mejoría de la sintomatología cognitiva presentada antes de la intervención quirúrgica.

DISCUSIÓN

Los meningiomas son neoplasias generalmente benignas, bien delimitadas, de lento crecimiento, extraxiales, se originan de las células "en gorro" aracnoideas, las cuales constituyen ramas que penetran en la duramadre para formar las vellosidades aracnoideas, las cuales son una población única de células

morfológicamente similares a las encontradas en la interfase de la aracnoides en desarrollo y la duramadre dentro de la cavidad intracraneal.

Las células meníngeas primitivas se originan a partir de células de las crestas neurales y mesodérmicas que migran hacia el área del tubo neural en desarrollo.^(10,11)

Los meningiomas se clasifican topográficamente en meningiomas de la bóveda craneal, de la base craneal y meningiomas en otras localizaciones infrecuentes. Dentro de los meningiomas de la bóveda se encuentran los de la convexidad (los más frecuentes con un 35 %) y los parasagitales (20 %), los cuales se agrupan usualmente con los meningiomas de la hoz, (8 %). Los meningiomas de la base craneal a su vez se agrupan en meningiomas de la base craneal anterior, media o posterior.⁽¹²⁻¹⁵⁾

De los meningiomas de la base craneal media: el meningioma del risco esfenoidal o a la menor del esfenoides (que a su vez se subclasifica en meningioma del tercio lateral o pterional, del tercio medio o alar y del tercio medial o clinoides, este último con subclasificaciones). El meningioma en placa del ala mayor del esfenoides, los meningiomas del seno cavernoso, del canal óptico y de la vaina del nervio óptico, el craneoorbitario, de la fosa de Merckel, de la clinoides posterior y porción superior del clivus y los invasivos de la base craneal. Estos provocan invasión del hueso esfenoidal y techo orbitario con extensión al seno cavernoso y la fosa temporal. Comprimen las estructural neurales y vasculares del canal óptico y hendidura esfenoidal, y pueden extenderse a la fosa infratemporal.⁽¹⁶⁾

Los factores pronósticos más importantes son el grado de resección y las características histológicas que indiquen malignidad, por lo que el tratamiento quirúrgico es la modalidad terapéutica de elección.

En este caso se logró la resección total de un meningioma del tercio medio del ala del esfenoides cuya forma de presentación clínica fue un síndrome demencial, en el cual no existió regresión de la sintomatología de la esfera cognitiva presentada.

REFERENCIAS BIBLIOGRÁFICAS

1. Der EM, Mikdad R, Leuri BJ, et al. Benign meningioma with complete erosion of the skull in a 38-year-old Ghanaian woman. *Journal of Solid Tumors* [Internet]. 2017 [citado 13/01/2018];7(2). Disponible en: <http://www.sciedu.ca/journal/index.php/jst/article/view/11205>
2. Almefty R, Haddad GF, Al-Mefty O. Meningiomas. En: Youmans. New York: Elsevier; 2017.
3. Silva DP, Carvalho SD, Marçal N. Giant meningioma in paranasal sinuses: an atypical nasal occupation. *BMJ Case Rep*. 2018. Citado en PubMed; PMID: 29301819.

4. Bassiri K, Ferluga S, Sharma V, et al. Global Proteome and Phospho-proteome Analysis of Merlin-deficient Meningioma and Schwannoma Identifies PDLIM2 as a Novel Therapeutic Target. *EBioMedicine*. 2017;16:76-86. Citado en PubMed; PMID: 28126595.

5. Casas Pareraa I, Báeza A, Banfi N. Meningiomas en neurooncología. *Neurología Argentina* [Internet]. 2016 [citado 13/01/2018];8(3):143-228. Disponible en: <http://www.elsevier.es/es-revista-neurologia-argentina-301-articulo-meningiomas-neurooncologia-S1853002816300052>

6. Igaki H, Maruyama K, Koga T, et al. Stereotactic radiosurgery for skull base meningioma. *Neurol Med Chir (Tokyo)*. 2009;49(10):456-61. Citado en PubMed; PMID: 19855141.

7. Nakamura M, Roser F, Michel J, et al. The natural history of incidental meningiomas. *Neurosurgery*. 2003;53(1):62-70. Citado en PubMed; PMID: 12823874.

8. Necmettin Pamir M, McL Black P, Fahlbusch R. *Meningiomas: A Comprehensive*. New York: Elsevier; 2010.

9. Willis J, Smith C, Ironside JW, et al. The accuracy of meningioma grading: a 10-year retrospective audit. *Neuropathol Appl Neurobiol*. 2005;31(2):141-149.

10. Rogers CL, Perry A, Pugh S, et al. Pathology concordance levels for meningioma classification and grading in NRG Oncology RTOG Trial 0539. *Neuro Oncol*. 2016;18(4):565-74. Citado en PubMed; PMID: 26493095.

11. Kunimatsu A, Kunimatsu N, Kamiya K, et al. Variants of meningiomas: a review of imaging findings and clinical features. *Jpn J Radiol*. 2016;34(7):459-69. Citado en PubMed; PMID: 27138052.

12. Adachi K, Hayakawa M, Ishihara K, et al. Study of changing intracranial venous drainage patterns in petroclival meningioma. *World Neurosurg*. 2016;92:339-348. Citado en PubMed; PMID: 27188642.

13. Habib R, Mizan S, Rahman A, et al. Foot Drop due to Central cause—A Case Report on Bilateral Parasagittal Meningioma. *BIRDEM Med J* [Internet]. 2014 [citado 17/01/2019];4(1):52-5. Disponible en: https://www.researchgate.net/publication/263935194_Clinical_anthropometric_biochemical_and_histological_characteristics_of_nonobese_nonalcoholic_fatty_liver_disease_patients_of_Bangladesh

14. Sección VII Surgical Treatment ICM- Cap. 24 Clinoidal Meningiomas" En: De Monte F, Mcdermott MW, Al Mefty. *Al-Mefty's Meningiomas*. 2da ed. New York: Thime Medical Publishers; 2011. p. 228.

15. Al-MeftyO. Clinoidalmeningiomas. *J Neurosurg*. 1990;73(6):840-9. Citado en PubMed; PMID: 2230967.

16. Kaley T, Barani I, Chamberlain M, et al. Historical benchmarks for medical therapy trials in surgery-and radiation-refractory meningioma: a RANO review. *Neuro Oncol*. 2014;16(6):829-40. Citado en PubMed; PMID: 24500419.

Conflicto de intereses:

El autor declara que no existen conflictos de intereses.

CÓMO CITAR ESTE ARTÍCULO

Sierra Benítez EM, Vidal Jiménez E, Aneiro Alfonso C, León Pérez MQ. Cirugía neurológica en meningioma del tercio medio del ala del esfenoides. Presentación de un caso. Rev Méd Electrón [Internet]. 2019 Mar-Abr [citado: fecha de acceso]; 41(2). Disponible en: <http://www.revmedicaelectronica.sld.cu/index.php/rme/article/view/2738/4266>