

## Queratoplastia penetrante con fines ópticos. Presentación de cuatro casos

Penetrating keratoplasty with optical aims. Presentation of four cases

Dra. Ibet Olga Alemán Suárez<sup>1\*,\*\*</sup>  <https://orcid.org/0000-0001-7292-5772>

Dra. Vivian Suárez Ojeda<sup>1,\*\*\*</sup>  <https://orcid.org/0000-0002-6571-2194>

Dra. Yaima Armengol Oramas<sup>1,\*\*\*\*</sup>  <https://orcid.org/0000-0003-1396-0089>

Dra. Naydi de Arma Hernández<sup>1,\*\*\*\*</sup>  <https://orcid.org/0000-0002-9939-1608>

<sup>1</sup> Universidad de Ciencias Médicas de Matanzas. Matanzas, Cuba.

\* Autor para la correspondencia: [viviansuarez.mtz@infomed.sld.cu](mailto:viviansuarez.mtz@infomed.sld.cu)

### RESUMEN

La queratoplastia penetrante ha sido el procedimiento empleado, de forma casi universal, para el tratamiento de las patologías corneales que afectan de forma irreversible a la visión. Se reportaron 4 casos clínicos de pacientes con afecciones corneales con compromiso visual severo, dado por visión de cuenta dedos y percepción luminosa. Luego de la evaluación completa en cada caso, se decidió realizar la queratoplastia penetrante con fines ópticos, con el objetivo de recuperar la transparencia de la córnea y la calidad visual. No existieron complicaciones transquirúrgicas y fueron seguidos según protocolo de evaluación postoperatoria de trasplante corneal. Los resultados y evaluación fueron satisfactorios, al año mantenían la transparencia del injerto y se logró mejoría considerable de la agudeza visual.

**Palabras clave:** queratoplastia penetrante; opacidad corneal; agudeza visual.

## ABSTRACT

Penetrating keratoplasty has been a procedure used, almost universally, to treat corneal diseases affecting vision in an irreversible way. Four clinical cases are reported of patients with corneal affections severely compromising vision, given by short vision and luminous perception. After completely evaluating each case, the authors decided to perform the penetrant keratoplasty with optical aims, to recover cornea transparency and the vision quality. There were not transurgical complications and the patients were followed up according to the protocols of post-surgery evaluation of corneal graft. The results and evaluation were satisfactory; after a year, the transparency of the graft was maintained and visual acuity substantially improved.

**Key words:** penetrant keratoplasty; corneal opacity; visual acuity.

Recibido: 21/01/2019.

Aceptado: 27/03/2019.

## INTRODUCCIÓN

Las enfermedades de la córnea se encuentran entre las causas principales de ceguera y discapacidad visual en los países en desarrollo. Alrededor de 23 millones de personas en el mundo, sufren ceguera corneal unilateral debido a traumas y a otras enfermedades. Múltiples de estas afecciones requieren un trasplante de córnea, sus indicaciones tienen una tendencia al cambio en diferentes países del mundo.<sup>(1,2)</sup>

La queratoplastia, como también se denomina al trasplante de córnea, es una de las técnicas quirúrgicas más antiguas de la Oftalmología. La idea de reemplazar un tejido enfermo por otro sano procedente de un cadáver, es casi tan antigua como la propia medicina. Ya en 1796 Erasmus Darwin, especulaba en uno de sus escritos, sobre la posibilidad de sustituir una córnea opaca por otra transparente. Existen documentos de principios del siglo XIX en los que se describen queratoplastias realizadas en animales de experimentación; en 1906 se llevó a cabo el primer trasplante de córnea en humanos, realizado por Edward Zirm.<sup>(3,4)</sup>

La cirugía de trasplante de córnea consiste en remover la parte central de la córnea dañada y reemplazarla con una córnea similar, obtenida del ojo de un donante. Tiene varias clasificaciones de acuerdo con la finalidad:

**Óptica:** proporcionar un eje visual transparente con una superficie corneal regular sin defectos refractivos severos.

**Terapéutica:** eliminar una patología corneal extensa y severa.

**Tectónica:** tratar una perforación o adelgazamiento corneal que amenaza la integridad del globo ocular.

**Cosmética:** eliminar cicatrices o depósitos corneales antiestéticos.<sup>(5)</sup>

La queratoplastia penetrante (QP) convencional ha sido realizada exitosamente por más de un siglo. En la última década, se han desarrollado nuevas formas de trasplante corneal selectivo, que permiten reemplazar el tejido corneal patológico de forma selectiva, ya sea anterior (queratoplastia lamelar anterior) o posterior (endoqueratoplastia). Estos proveen mejores resultados anatómicos y visuales, así como mayor supervivencia del injerto y menores complicaciones postoperatorias.<sup>(6,7)</sup>

La queratoplastia óptica es el trasplante de córnea que se realiza con el objetivo de devolver la transparencia de la córnea y mejorar la agudeza visual. Es un procedimiento único o combinado con otras técnicas quirúrgicas; del segmento anterior como la extracción de catarata, colocación de lente intraocular (LIO), vitrectomía anterior, pupiloplastia, explantación de lente intraocular, entre otros.

Las indicaciones más frecuentes.<sup>(1,5,8)</sup>

- Queratopatía bullosa.
- Leucoma corneal de cualquier etiología (heridas, cicatrices, quemaduras oculares).
- Ectasia corneal. (Ejemplo: queratocono).
- Distrofia corneal.
- Degeneración corneal (degeneración marginal de Terrien, úlcera de Mooren, úlcera marginal asociada a enfermedades del colágeno).
- Reinjerto.

La queratoplastia penetrante es el tipo de trasplante más frecuente en el mundo. Existen diversas situaciones en las que puede ser preferible a cualquier modalidad laminar, ya sea porque la patología afecta a todas las capas corneales o por otros factores que concurren en un determinado paciente.<sup>(9)</sup>

En este estudio se presentan 4 casos que asistieron al Servicio de Córnea del Hospital Provincial Faustino Pérez, de Matanzas, a los que se les realizó este proceder con fines ópticos y con seguimiento posterior en consulta especializada.

## PRESENTACIÓN DEL CASO

### Caso 1

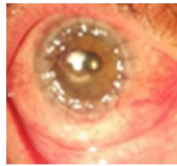Paciente masculino de 64 años de edad. Con antecedentes de cirugía de queratoplastia tectónica por perforación corneal aséptica (triple proceder tectónico) ojo derecho (OD) 2 años atrás.

Se presentó con opacidad total del injerto y visión de percepción luminosa (PL).

Se realizó queratoplastia penetrante óptica sin complicaciones.

Al año de la cirugía la evaluación fue satisfactoria con:

- Examen oftalmológico post operatorio.
- Agudeza visual sin cristales (Avsc): 0.1
- Presión ocular (TO): 18 mmHg.
- Refracción (RD): -3.25 -3.75 x 90° (0.8).
- Biomicroscopía: injerto corneal transparente, suturas firmes, cámara anterior profunda, pupila central, LIO en saco ver [figura 1](#).



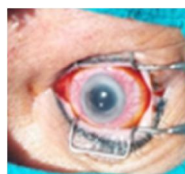**Fig. 1.** Evaluación fue satisfactoria, después de cirugía.

## CASO 2

Paciente femenina de 76 años de edad, con diagnóstico de queratopatía bullosa pseudofáquica del ojo derecho (OD), desde hace 4 años.

Al examen oftalmológico preoperatorio.

- Agudeza visual de percepción luminosa (AV – PL.)
- Biomicroscopía: edema corneal crónico, difuso, con microbulas epiteliales. Cámara anterior profunda.
- Midriasis paralítica y LIO en captura pupilar y zonas de atrofia iridiana ([Fig. 2](#)).

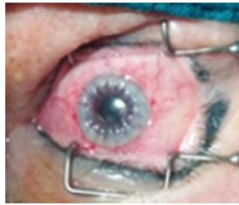

**Fig. 2.** Edema corneal crónico, difuso, con microbulas epiteliales.

Se le realizó queratoplastia penetrante más pupiloplastia sin complicaciones transquirúgicas.

Se comenzó a retirar suturas a los 8 meses de operada, por epitelización y vascularización a nivel de suturas corneales y mantenía el centro del injerto transparente.

Al año se encontraba asintomática y con agudeza visual mejor corregida (AVMM) de 0.5. ([Fig. 3](#))



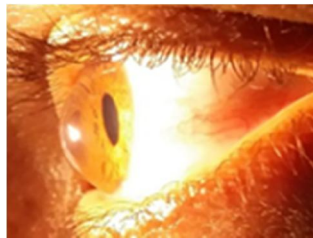
**Fig. 3.** Agudeza visual mejor corregida.

### Caso 3

Paciente masculino de 30 años de edad, con diagnóstico de queratocono avanzado OD.

Al examen oftalmológico preoperatorio presentó:

- (AVMM): cuenta dedos a 1 m
- Biomicroscopía: cono central inferior, con opacidad densa como secuela de un hídrops corneal. CA muy profundo ([Fig. 4](#)).



**Fig. 4.** Cono central inferior, con opacidad densa como secuela de un hídrops corneal.

- Se le realizó queratoplastia penetrante.
- Mantuvo injerto transparente y suturas firmes.
- La agudeza visual corregida: 0.4.
- Queratometrías topográficas: 54.40 x 172°/ 41.76 x 82°.

- Paquimetría: 420  $\mu\text{m}$ .
- Elevación posterior: 52.
- Se observó progresión de valores topográficos por lo que se concluyó como una recidiva del queratocono en queratoplastia penetrante, pero con mejoría de la agudeza visual.

#### Caso 4

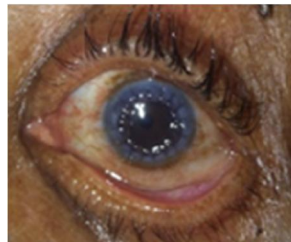
Paciente femenina de 65 años de edad, con diagnóstico de queratopatía bullosa pseudofáquica OI.

Al examen oftalmológico preoperatorio.

- AV: movimiento de manos.
- Biomicroscopía: edema y fibrosis corneal, CA de profundidad normal. Pupila central, LIO en saco.

Se le realizó queratoplastia penetrante.

- Al año continúa con evolución satisfactoria y mejoría visual significativa ([Fig. 5](#)).
- RD: +3.00 -4.50 x 90° (0.6)



**Fig. 5.** Ojo con evolución satisfactoria.

## DISCUSIÓN

La córnea es el tejido más comúnmente trasplantado a nivel mundial. Una característica muy particular del tejido corneal es su avascularidad. El no estar en contacto tan estrecho con el sistema inmune del huésped hace que muchos de estos trasplantes, en parte por esta característica, perduren a través de muchos años, incluso sin terapia inmunosupresora.<sup>(5,8,9)</sup>

La queratoplastia se ha erigido como uno de los procedimientos de trasplante de órganos más exitosos que ha logrado proporcionar a miles de pacientes, la posibilidad de recuperación visual por causas corneales de ceguera. Este éxito se ha debido principalmente; al perfeccionamiento de las técnicas quirúrgicas, un mejor manejo del tejido donador, así como la identificación en forma temprana de las manifestaciones clínicas y tratamiento médico de los casos de rechazo, lo que ha dado como resultado tasas de éxito de hasta 95 %, según lo reportado en algunas series de pacientes de riesgo bajo.<sup>(6,9)</sup>

La queratoplastia, a pesar de sus muchas virtudes, sigue siendo una opción terapéutica compleja de resultados, en ocasiones impredecibles. Esto obliga a prestarle atención prioritaria en cuanto a investigación y empleo de recursos. Las variadas técnicas quirúrgicas están en relación directa con el diagnóstico preoperatorio de cada paciente, y su adecuada selección es importante para el éxito de esta cirugía.

El trasplante corneal permanece como el principal método para la rehabilitación visual una vez que las enfermedades han afectado la transparencia corneal, pero este proceder está en dependencia de la disponibilidad del tejido corneal.<sup>(9,10)</sup>

La frecuencia de las patologías corneales en las que se realiza la queratoplastia penetrante varía según el nivel sociosanitario de los países; en aquellos en vías de desarrollo predominan los leucomas cicatriciales, así, en la India, la patología más frecuente por la que se practica QP son las cicatrices corneales vascularizadas (66 %), secundarias principalmente a queratitis microbianas y queratitis herpéticas, seguida del fracaso endotelial en ojos afáquicos y pseudofáquicos.

En los países desarrollados las principales indicaciones han cambiado en frecuencia en las últimas décadas, ascendiendo el reinjerto por fracaso del trasplante corneal previo, que se ha convertido en la actualidad en la indicación más frecuente de QP, y la distrofia endotelial de *Fuchs*, le siguen: queratopatía bullosa afáquica/pseudofáquica, queratocono y queratitis viral, que han descendido en porcentaje a lo largo de los últimos 20 años.<sup>(2,11)</sup>

La queratoplastia penetrante óptica es indicada cuando exista una expectativa razonable de mejoría visual significativa en la condición del paciente y cuando la afección corneal provoque una agudeza visual mejor corregida inferior a 0.2. Es importante la evaluación preoperatoria del paciente que incluye anamnesis y examen oftalmológico completo.<sup>(10,11)</sup>

El criterio de valoración preoperatorio asertivo ofrece como resultado el éxito definitivo de una queratoplastia penetrante, y está condicionado por el conocimiento en la resolución adecuada de las alteraciones presentes en la córnea receptora, por lo que es importante tener en cuenta aquellas que influyan en la aceptación del trasplante de córnea.<sup>(11,12)</sup>

Los procedimientos diagnósticos pre-quirúrgicos necesarios son:

- Historia personal y familiar.
- Agudeza visual y refracción.
- Reflejos pupilares.
- Estado palpebral.
- Estado humectación corneal (ojo seco).

- Diagnóstico biomicroscópico de la patología corneal (tamaño, localización vascularización).
- Evaluación del segmento anterior (grosor corneal, inflamación activa, sinequias periféricas anteriores, sinequias posteriores, leucoma adherente, anomalías de iris, lente intraocular, catarata).
- Evaluación del segmento posterior por oftalmoscopia, ecografía, longitud axial.
- Tono ocular.<sup>(13,14)</sup>

Es imprescindible realizar un diagnóstico etiológico correcto. Se necesita descartar la ambliopía, anisometropía y estrabismo relacionado con la duración de la opacidad corneal.

En pequeñas cicatrices centrales se debe anotar la agudeza visual con agujero estenoico tras la dilatación de la pupila.<sup>(13,14,15)</sup>

En cuanto a la técnica quirúrgica, normalmente se utilizan trépanos de diámetro de 7,5 a 8 mm, con algunas excepciones: se seleccionan diámetros menores en niños o cuando existen alteraciones del segmento anterior ocular periférico; así mismo, se eligen diámetros mayores en reinjertos (con trasplantes de córnea previos) y adelgazamientos corneales (queratocono).

Marcaje: se marca el sitio con el trépano superficialmente.

Preparación del botón donante: requiere una córnea humana donante, estudiada serológicamente contra enfermedades transmisibles, como hepatitis B, C y HIV. Calificada como apta para trasplante mediante técnicas de microscopía de reflexión especular endotelial.<sup>(16,17)</sup>

Se corta el botón a implantar con un trépano habitualmente 0,25 a 0,5 mm, mayor que el elegido para el receptor, cortándolo desde el lado del endotelio, cubriéndolo con alguno de los medios de conservación.

Excisión de la córnea receptora: se centra el trepano elegido y se profundiza el corte hasta un 75-80 % del espesor. Existen varios tipos de trépanos, el que se usa actualmente es el de vacío de *Hessburg-Barron*. Se entra en cámara anterior, se inyecta viscoelástico y se completa la excisión del botón con tijeras de córnea.

Valoración del cristalino del receptor: depende si el enfermo tiene o no catarata, o bien si es afáquico. La córnea donante se transfiere al ojo sobre una cama de viscoelástico y se sutura. Si existe vítreo en cámara anterior debe realizarse una vitrectomía.

Sutura del injerto: se completa la cirugía con la sutura del injerto, para la cual existen distintas técnicas a decidir por el cirujano.<sup>(18,19,20)</sup>

Durante el seguimiento, a partir de los 6 meses se evaluó la función visual de los pacientes y se retiraron las suturas alrededor de los 12 meses según expectativa visual, agudeza visual corregida y línea de cicatrización.

Se mantuvieron los injertos corneales transparentes en los pacientes operados, así como una evidente mejoría de la agudeza visual, incluso en el caso 3 quien presentó recidiva del queratocono.



El tratamiento y seguimiento postoperatorio son pilares fundamentales para mantener la transparencia del injerto y evitar la aparición de complicaciones.

## REFERENCIAS BIBLIOGRÁFICAS

1. Oliva MS, Schottman T, Gulati M. Turning the tide of corneal blindness. *Indian J Ophthalmol*. 2012 Sep-Oct;60(5):423-7. Citado en PubMed; PMID: 22944753.
2. Hernández MSE, Paniagua JM, Gómez RG, et al. Trasplante corneal en hospital de segundo nivel. Un análisis de supervivencia. *Gac Med Mex*[Internet]. 2013[citado 12/11/18] de; 149 (4). 2013; 149:425-30. Disponible en: <https://www.medigraphic.com/cgi-bin/new/resumen.cgi?IDARTICULO=45533>
3. Bourges JL, Hubschman JP, Burt B, et al. Robotic microsurgery: Corneal transplantation. *Br J Ophthalmol* . 2009 Dec;93(12):1672-5. Citado en PubMed; PMID: 19939797.
4. Barraquer RI. Alvarez de Toledo J. Queratoplastias: Nuevas técnicas para el siglo XXI[Internet]. Argentina: CAO; 2016[citado 12/11/18]; 3:107- 26. Disponible en: <https://www.ofthalmologos.org.ar/catalogo/sobre-la-biblioteca>
5. Hawa-Montiel H. Trasplante de córnea. Criterio Clínico Quirúrgico. *Rev Investigación Clínica*[Internet]. 2005[citado 12/11/18]; 57(2):358-67. Disponible en: [http://www.scielo.org.mx/scielo.php?script=sci\\_arttext&pid=S0034-83762005000200033](http://www.scielo.org.mx/scielo.php?script=sci_arttext&pid=S0034-83762005000200033)
6. Patricia A. Ple-Plakon RM. Shtein Trends in corneal transplantation: indications and techniques. *Curr Opin Ophthalmol*. 2014 Jul;25(4):300-5. Citado en PubMed; PMID: 24865170.
7. Eduardo Arenas MD, Salomon Esquenazi MD, Mohammad Anwar MD, et al. Lamellar Corneal Transplantation. *Survey of Ophthalmology*[Internet].2012[citado 12/11/18]; 57, (6): 510-29. Disponible en: <https://www.clinicalkey.es/#!/content/playContent/1-s2.0-S0039625712000380?returnurl=null&referrer=null>
8. Gain P, Jullienne R, He Z, et al. Global survey of corneal transplatation and eye banking. *JAMA Ophthalmol*. 2016 Feb;134(2):167-73. Citado en PubMed; PMID: 26633035.
9. Godefrooij DA, GansR, Imhof SM, et al. Trends in penetrating and anterior lamellar corneal grafting techniques for keratoconus: a national registry study. *Acta Ophthalmol*. 2016 Aug;94(5):489-93. Citado en PubMed; PMID: 27061780.
10. Bidaut–Garnier M, Monnet E, Prongué A et al. Evolution of corneal graft survival over a 30 years period and comparisonof surgical techniques: a cohort study. *Am J Ophthalmol*. 2016 Mar;163:59-69. Citado en PubMed; PMID: 26706619.

11. Frigo AC, Fasolo A, Capuzzo C, et al. Corneal Transplantation Activity Over 7 Years: Changing Trends for Indications, Patient Demographics and Surgical Techniques From the Corneal Transplant Epidemiological Study (CORTES). *Transplant Proc.* 2015 Mar; 47(2): 528-35 . Citado en PubMed; PMID: 25769602.
12. Patricia A. Ple-Plakon and Roni M. Shtein Trends in corneal transplantation: indications and techniques. *Curr Opin Ophthalmol.* 2014 Jul; 25(4): 300-5. Citado en PubMed; PMID: 24865170.
13. Chow J, Kim T. Penetrating and lamellar Keratoplasty. chap 26[Internet]. In: Tasman W. Jaeger EA, eds. *Duane`s Ophthalmology*. Vol. 6, Philadelphia PA: Lippincott William & Wilkins; 2013[citado 12/11/18]. Disponible en: [https://books.google.com/cu/books/about/Duane\\_s\\_Ophthalmology\\_2013.html?id=zIIWnwEACAAJ&redir\\_esc=y](https://books.google.com/cu/books/about/Duane_s_Ophthalmology_2013.html?id=zIIWnwEACAAJ&redir_esc=y)
14. Sharma A1, Sharma S, Pandav SS, et al. Post penetrating glaucoma: Cumulative effect of quantifiable risk factors. *Indian J Ophthalmol.* 2014 May; 62(5): 590-5. Citado en PubMed; PMID: 24881607.
15. Kanski JJ. *Oftalmología Clínica CORNEA. Ectasias y distrofias corneales*. 8va Ed. España: S.A. ELSEVIER; 2016.
16. OCATT. Organització Catalana de Transplantaments. Actividad de donación y utilización de tejidos humanos-Catalunya[Internet]. España: OCATT; 2015. Disponible en: <http://www.coec.cat/es/espai-collegial/registre-de-cliniques/utilitzacio-de-teixit-huma>
17. Quilendrin R, Pinilla L, De la Paz MF, et al. Anillo de Krumeich en queratoplastias penetrantes de alto Riesgo. *Ann Oftalmol (Barc)*[Internet]. 2015[citado 12/11/18]; 23 (5). Disponible en: <https://dialnet.unirioja.es/servlet/articulo?codigo=5342199>
18. Eye Bank Association of America. 2015 Eye Banking Statistical Report[Internet]. Washington: EBAA; 2016[citado 12/11/18]. <http://restoresight.org/wp-content/uploads/2016/03/2015-Statistical-Report.pdf>
19. Kharod-Dholakia B, Randleman JB, Bromley JG, et al. Prevention and treatment of corneal graft rejection: current practice patterns of the Cornea Society (2011). *Cornea.* 2015 Jun; 34(6): 609-14. Citado en PubMed; PMID: 25811719.
20. Dunn SP, Gal RL, Hollman C, et al. Corneal graft rejection 10 years after penetrating keratoplasty in the cornea donor study. *Cornea.* 2014 Oct; 33(10): 1003-9. Citado en PubMed; PMID: 25119961.

### **Conflicto de Intereses**

Los autores declaran no presentar conflicto de intereses.

\*\*La autora principal participó en el acto quirúrgico de los casos presentados y elaboración del manuscrito.

\*\*\*La segunda autora también participó en el acto quirúrgico de los casos presentados.

\*\*\*\*Las dos autoras restantes colaboraron en la búsqueda de bibliografía actualizada y en la elaboración del aspecto referencias bibliográficas.

#### **CÓMO CITAR ESTE ARTÍCULO**

Alemán Suárez IO, Suárez Ojeda V, Oramas Armengol Y, et-al. Queratoplastia penetrante con fines ópticos. Presentación de cuatro casos. Presentación de un caso. Rev Méd Electrón [Internet]. 2020 May.-Jun. [citado: fecha de acceso];42(3). Disponible en:  
<http://www.revmedicaelectronica.sld.cu/index.php/rme/article/view/3106/4823>