

## Manejo de los tumores periampulares malignos en pacientes evaluados en consulta multidisciplinaria

Management of malignant periampullary tumors in patients evaluated in multidisciplinary consultation

Leivys Prieto-Fagundo<sup>1</sup>  <https://orcid.org/0000-0001-8852-6426>

Roxana Ávalos-García<sup>1\*</sup>  <https://orcid.org/0000-0003-4561-1676>

Pedro del Valle-Llufrió<sup>1</sup>  <https://orcid.org/0000-0003-2212-0727>

Sahili Corrales-Alonso<sup>1</sup>  <https://orcid.org/0000-0002-4674-4705>

Sarahy Cora-Estopiñán<sup>1</sup>  <https://orcid.org/0000-0003-2410-0789>

<sup>1</sup> Hospital Universitario Clínico Quirúrgico Comandante Faustino Pérez Hernández. Matanzas, Cuba.

\* Autor para la correspondencia: [roxyavalos.mtz@infomed.sld.cu](mailto:roxyavalos.mtz@infomed.sld.cu)

### RESUMEN

**Introducción:** Los tumores malignos ubicados en la región periampular pueden ser: ampular (carcinoma ampular), biliar (colangiocarcinoma), pancreático (tumores de la cabeza del páncreas) o duodenal (cáncer de la segunda porción duodenal), y constituyen un problema de salud por su alta mortalidad, y un motivo frecuente de consulta multidisciplinaria por oncología digestiva.



**Objetivo:** Describir los procedimientos diagnósticos y resultados histopatológicos asociados al manejo de tumores periampulares en pacientes atendidos en consulta multidisciplinaria.

**Materiales y métodos:** Se realizó un estudio descriptivo y prospectivo en 34 pacientes con diagnóstico de estas neoplasias, en el Hospital Universitario Clínico Quirúrgico Comandante Faustino Pérez Hernández. La fecha comprende de enero a diciembre del año 2021. Se estudiaron variables como: grupos de edad, sexo, resultados imagenológicos, endoscópicos e histológicos, vía para la realización de la biopsia y tratamiento definitivo. Los resultados fueron recogidos en una planilla de recolección de datos.

**Resultados:** Predominaron el sexo masculino y el grupo de 50 a 69 años. La tomografía axial computarizada abdominal mostró mayor sensibilidad en el diagnóstico respecto al ultrasonido. La colangiopancreatografía endoscópica retrograda fue el método diagnóstico y terapéutico más utilizado, seguido del tratamiento quirúrgico paliativo.

**Conclusiones:** El manejo de los tumores, al igual que su tratamiento definitivo, estuvo relacionado con su localización. Como todos no pudieron ser estadificados, fue necesario el estudio histológico.

**Palabras clave:** tumores periampulares; colangiocarcinoma; ampuloma; cáncer de páncreas.

## ABSTRACT

**Introduction:** Malignant tumors located in the periampullary region may be: ampullary (ampullary carcinoma), biliary (cholangiocarcinoma), pancreatic (tumors of the pancreas head) or duodenal (cancer of the second duodenal portion). They constitute a health problem due to their high mortality and a reason of frequent multidisciplinary consultation by digestive oncology.

**Objective:** To describe the diagnostic procedures and the histopathological results associated to the management of periampullary tumors in patients treated in multidisciplinary consultations.

**Materials and methods:** A descriptive and prospective study was conducted in 34 patients diagnosed with these neoplasms at the Clinical-Surgical University Hospital Comandante Faustino Perez. The date ranges from January to December 2021. Variables such as age groups, sex, imaging, endoscopic and histological results, pathway for biopsy and definitive treatment were studied. The results were collected in a data collection form.

**Results:** Male sex and the age group from 50 to 69 years predominated. Abdominal computed axial tomography showed higher sensitivity in the diagnosis than ultrasound.



Retrograde endoscopic cholangiopancreatography was the most widely used diagnostic and therapeutic method, followed by palliative surgical treatment

**Conclusions:** The management of the tumors, as well as their definitive treatment, was related to their location. Since all of them could not be staged, histological study was necessary.

**Key words:** periampullary tumors; cholangiocarcinoma; ampulloma; pancreatic cancer.

Recibido: 16/12/2022.

Aceptado: 14/06/2023.

## INTRODUCCIÓN

Los tumores periampulares corresponden a un grupo heterogéneo de neoplasias ubicadas en la región periampular, segmento anatómico con órganos relacionados de forma íntima. Estos comparten su ubicación topográfica de vecindad con dependencia fisiológica, sanguínea, linfática y nerviosa, cuya afectación tumoral presenta similares manifestaciones clínicas e igual conducta.<sup>(1)</sup> Se desarrollan en un área de 2 cm próximos a la ampolla de Vater, conducto pancreático y colédoco.<sup>(2)</sup>

En este grupo, según su origen, se encuentran los tumores de cabeza de páncreas, vía biliar distal, ampolla de Vater y duodenales próximos a la papila.<sup>(3)</sup> En general, este tipo de tumores son aproximadamente el 5 % de la patología maligna del tracto gastrointestinal y entre el 1 y el 2 % de los tumores del tracto digestivo. Su mayor frecuencia ocurre entre la quinta y séptima décadas de vida.<sup>(1,4)</sup>

Las mayores tasas de incidencia se registran en Chile, noreste de Europa, Israel, indios americanos y americanos de origen mexicano.<sup>(5)</sup> En los últimos diez años, en Estados Unidos se diagnosticaron 43 140 personas con cáncer de páncreas y aproximadamente 36 800 fallecieron. En la Unión Europea, según los últimos datos ofrecidos por la World Health Organization Database y Eurostat, los tumores periampulares son la única neoplasia sin tendencia a la mejoría en las tasas de mortalidad de ambos sexos.<sup>(6)</sup>

Los tumores del árbol biliar son poco frecuentes en Cuba. Se reportan tasas de incidencia de 1,3 a 2,7 casos por cada 100 000 habitantes en hombres, y de 2,2 a 4,4 casos por cada 100 000 habitantes en mujeres. El incremento en su incidencia en la última década se atribuye a un mayor número de casos diagnosticados con la introducción de mejores técnicas de imagen. Se asocian a una alta mortalidad con mal pronóstico y ocupan el quinto lugar entre los cánceres digestivos después de los de estómago, colon, recto y esófago.<sup>(7)</sup>



Estas neoplasias constituyen un difícil problema a resolver, debido a sus formas clínicas de presentación y las dificultades para realizar el diagnóstico precoz, que permita la elección del tratamiento oportuno.<sup>(8)</sup> A pesar de los avances en su diagnóstico y del tratamiento, estas neoplasias continúan siendo un problema de salud. En estudios de autopsia, la prevalencia total de los tumores periampulares se ha reportado entre el 0,063 y el 0,21 %, sin que los medios diagnósticos hayan favorecido a un aumento significativo en la supervivencia.<sup>(9)</sup>

En el Hospital Universitario Clínico Quirúrgico Comandante Faustino Pérez Hernández, de la provincia de Matanzas, se realizó la presente investigación, con el objetivo de describir los procedimientos diagnósticos y resultados histopatológicos asociados al manejo de tumores periampulares en pacientes evaluados en la consulta multidisciplinaria de Oncología Digestiva, para contribuir a mejorar la calidad en la asistencia que se brinda a estos pacientes.

## MATERIALES Y MÉTODOS

Se realizó un estudio observacional, descriptivo y prospectivo en los pacientes con diagnóstico de tumores malignos periampulares, evaluados en la consulta multidisciplinaria de Oncología Digestiva del Hospital Universitario Clínico Quirúrgico Comandante Faustino Pérez Hernández, de Matanzas. La fecha comprende de enero a diciembre del año 2021. El universo estuvo constituido por 82 pacientes con sospecha clínica, imagenológica y endoscópica de tumor periampular. La muestra fue de 34 pacientes, según los criterios de inclusión (consentimiento de participación, posibilidad de continuar el estudio y criterios diagnósticos del tumor maligno).

A los pacientes con sintomatología sugestivas de tumor maligno periampular, se les realizó exámenes complementarios: imagenológicos —ultrasonido abdominal (US) y tomografía abdominal computarizada (TAC)— y endoscópicos —colangiopancreatografía endoscópica (CPRE)—. La lesión tumoral observada en estudios imagenológicos y endoscópicos fue muestreada para estudio histológico por diferentes vías, según la localización de la lesión (punción con aguja Tru-cut guiada por ultrasonido, citología por cepillado o toma de muestra con pinza de fórceps por CPRE).

Los resultados de cada paciente se recogieron en una planilla de recolección de datos, que constituyó la fuente de información. Los datos se tradujeron en las variables de estudio: grupos de edad, sexo, resultados imagenológicos, endoscópicos e histológicos, localización de la lesión, vía para la toma de biopsia y tratamiento definitivo. En el tratamiento definitivo influyó la presencia de tumor (T), nódulo (N) y metástasis (M).

Los resultados fueron representados en tablas y sus valores en número y porcentaje. Se calculó el chi-cuadrado para variables categóricas, con un nivel de significación de un 95 % ( $p > 0,05$ ).

Aspectos éticos: Los datos recogidos contaron con la autorización de la institución. A su vez, son veraces y sin alteración. Se les informó a los participantes que su uso será solo para fines investigativos, así como el informe final no reflejará sus identidades.



Existió comprensión de que los resultados serán de beneficio para la formación docente en la especialidad objeto de estudio, tanto por la institución como por los pacientes.

## RESULTADOS

La tabla 1 muestra que la mayoría de los 34 pacientes estudiados pertenecieron al sexo masculino (55,9 %) y al grupo de 50 a 69 años (55,9 %).

**Tabla 1.** Distribución de pacientes por sexo y grupos de edad

Grupos de edad	Sexo				Total	
	Masculino		Femenino		No.	%
	No.	%	No.	%		
19-49 años	1	2,9	4	11,8	5	14,7
50 a 69 años	14	41,2	5	14,7	19	55,9
70 años y más	4	11,8	6	17,7	10	29,4
Total	19	55,9	15	44,1	34	100

En cuanto al diagnóstico de los tumores, la tomografía mostró mayor sensibilidad (n = 33; 97,1 %) que el ultrasonido. El tumor fue observado por ultrasonido en 30 pacientes (88,2 %). A todos los pacientes se les realizó ambos estudios. (Tabla 2)

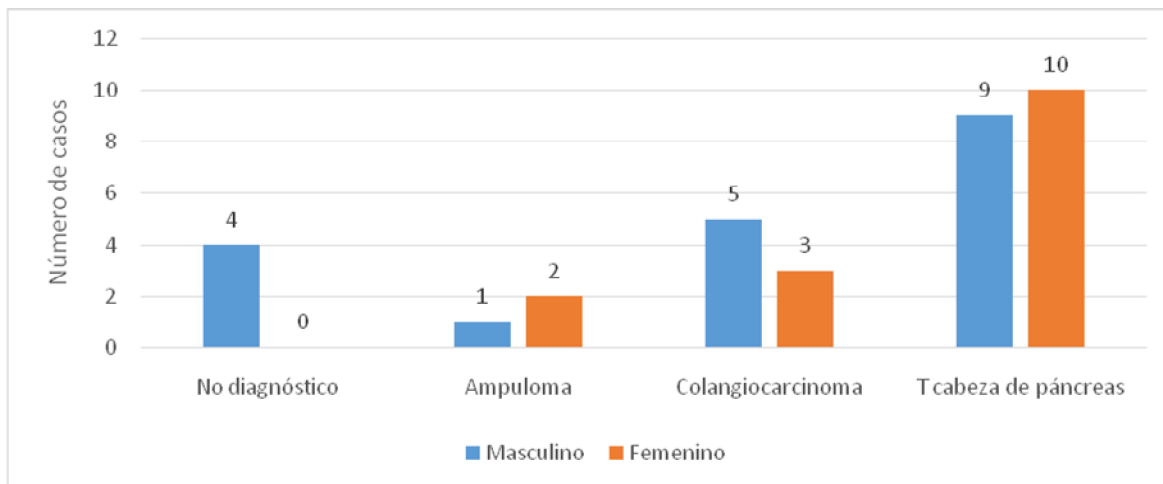
**Tabla 2.** Distribución de pacientes según sexo y resultados imagenológicos

Resultados imagenológicos		Sexo				Total	
		Masculino		Femenino		No.	%
		No.	%	No.	%		
Ultrasonido	Positivo	18	94,7	12	80	30	88,2
	Negativo	1	5,3	3	20	4	11,8
TAC	Positivo	18	94,7	15	100	33	97,1
	Negativo	1	5,3	-	-	1	2,9

En la CPRE se diagnosticaron 19 pacientes (55,9 %) con tumor de cabeza de páncreas; en dos de estos fue imposible la canulación de la vía biliar. Se diagnosticaron 3



ampulomas (8,8 %) y 8 colangiocarcinomas (23,5 %), según muestra el gráfico. En el sexo femenino se logró realizar el diagnóstico en todos los casos, no así en el masculino.



**Gráf.** Distribución de pacientes según los resultados de la CPRE.

La tabla 3 muestra un mayor por ciento de efectividad en las biopsias tomadas con agujas Tru-cut guiadas por ultrasonido (70 %) que por citología por cepillado o por muestra tomada con pinza de fórceps por CPRE (35,7 %). En 19 pacientes (55,8 %) se obtuvieron muestras con resultado histológico positivo a tumor maligno por las vías utilizadas.

**Tabla 3.** Distribución de pacientes según la vía utilizada para la toma de biopsia y sus resultados

Vía	Positiva	Total	% de efectividad
Trucut	14	20	70,0
CPRE	5	14	35,7
Total	19	34	100

En 26 casos se obtuvieron resultados histológicos pre o postoperatorio, siendo el adenocarcinoma pancreático (44,12 %) el más frecuente, seguido del ampuloma o adenocarcinoma de la papila (tabla 4). En 9 pacientes no se logró un diagnóstico



histológico (26,47 %), pero fue evidente la morfología del tumor maligno por los estudios imagenológicos y endoscópicos.

**Tabla 4.** Distribución de pacientes según el sexo y el resultado histológico

Resultado histológico	Sexo				Total	
	Masculino		Femenino		No.	%
	No.	%	No.	%		
Sin diagnóstico	6	17,7	3	8,8	9	26,5
Adenocarcinoma de páncreas	7	20,6	8	23,5	15	44,1
Adenocarcinoma de la papila duodenal	2	5,9	2	5,9	4	11,8
Tumor indiferenciado de la vía biliar	1	2,9	1	2,9	2	5,9
Displasia/hiperplasia de la vía biliar	1	2,9	1	2,9	2	5,9
Insulinoma	1	2,9	-	-	1	2,9
Pancreatoblastoma	1	2,9	-	-	1	2,9
Total	19	55,9	15	44,1	34	100

El tratamiento combinado (n = 19; 58,8 %) prevaleció en los pacientes con diagnóstico histológico, seguido del tratamiento quirúrgico paliativo en los 9 casos sin este diagnóstico. Ningún paciente recibió tratamiento con quimioterapia como única forma de tratar su enfermedad. (Tabla 5)

**Tabla 5.** Distribución de pacientes según el sexo y el tratamiento definitivo

Tratamiento definitivo	Sexo				Total	
	Masculino		Femenino		No.	%
	No.	%	No.	%		
Quimioterapia	-	-	-	-	-	-
Quirúrgico curativo	1	2,9	1	2,9	2	5,9
Endoscópico	1	2,9	2	5,9	3	8,8
Tratamiento combinado	12	35,3	8	23,5	20	58,8
Quirúrgico paliativo	5	14,7	4	11,8	9	26,5
Total	19	55,9	15	44,1	34	100



## DISCUSIÓN

Los tumores periampulares malignos predominaron en los pacientes mayores de 50 años, como ocurre con el resto de las neoplasias. Estos resultados coincidieron con varios autores cubanos;<sup>(10-12)</sup> en algunos de ellos también observaron un predominio en los hombres. Sin embargo, en otros estudios predominó el sexo femenino.<sup>(11)</sup>

El ultrasonido es el método más utilizado, económico y no invasivo que sirve para descartar otros diagnósticos, permitiendo evaluar la vía biliar intra y extrahepática. Si existe dilatación de la vía biliar extrahepática sin colelitiasis, se debe sospechar la presencia de neoplasia periampular.<sup>(13)</sup>

La TAC de abdomen es un estudio invasivo que permite detectar la enfermedad metastásica como factor determinante de resecabilidad. Por su parte, la TAC helicoidal en tres fases, con cortes menores de 5 mm, multidetector y reconstrucción volumétrica puede definir mejor el tumor y sus relaciones con la vasculatura peripancreática e identificar la invasión vascular, que es otro factor determinante de resecabilidad.<sup>(14,15)</sup>

En las últimas décadas se ha agregado al estudio de estos tumores la ecoendoscopia como método diagnóstico endoscópico que permite definir mejor la lesión, el compromiso linfonodal regional, la toma de muestras para estudio citológico e histológico y, además, tiene mejor exactitud que la TAC simple y la angiográfica para determinar la invasión vascular. También, es equivalente a la arteriografía celíaca y mesentérica con fase de retorno venoso, prueba considerada de referencia, como se recoge en varios estudios.<sup>(1,16,17)</sup> Estos métodos diagnósticos modernos no se utilizaron en la presente investigación, por no estar disponibles en la institución.

Otros autores consideran que la CPRE es la primera estrategia si el tratamiento endoscópico (descompresión biliar) es el objetivo final, o si existen dudas diagnósticas por los métodos de imágenes ya mencionados. No se recomienda el drenaje biliar preoperatorio por esta vía de forma electiva ni rutinaria previo a la resección de Whipple para la ictericia obstructiva maligna, ya que existen reportes de mayor número de complicaciones postoperatorias (fistula biliopancreática).<sup>(18)</sup> Al paciente que se le realizó drenaje biliar endoscópico previo a la cirugía, falleció por complicaciones de la cirugía, posterior a la CPRE.

En estudios reportados en Cuba, se plantean que la CPRE es el método diagnóstico de mayor sensibilidad (94 %), seguido de la tomografía (83 %) y el ultrasonido (78 %). En el caso de la CPRE, además de su elevada sensibilidad, permite visualizar y tomar biopsia de los tumores ampulares y duodenales, evaluar el conducto de Wirsung y colocar una endoprótesis o *stent* para derivar la bilis hacia el intestino, aunque el proceder tiene la desventaja de introducir sepsis en la vía biliar.<sup>(10)</sup> En los pacientes con tumor inoperable, sin obstrucción duodenal, la esfinterotomía endoscópica con colocación de *stent* es el tratamiento paliativo con menos tasa de mortalidad en relación al *bypass* quirúrgico.<sup>(2,10,11)</sup>

En los consensos para la excelencia de la CPRE, en la Sociedad Española de Patología y Endoscopia Digestiva se concluyó que no hay mayores ventajas de esta técnica endoscópica. La cirugía y el tratamiento paliativo dependerán de las condiciones





clínicas del paciente y la experiencia de los especialistas en el centro donde se atiende.<sup>(8,18)</sup> Las características anatomopatológicas del área periampular y las limitaciones en la toma de biopsia, hacen que en ocasiones la CPRE no permita obtener una muestra del tumor para el diagnóstico histológico, o sea, que la ausencia de adenocarcinoma en una biopsia no excluye la presencia del cáncer.<sup>(19)</sup>

El diagnóstico histológico por CPRE realizado por diferentes vías o técnicas (cepillado, biopsia, aspiración) es bajo (48 %), pero la combinación de las técnicas mejora la sensibilidad al 77 %. Los resultados alcanzados por agujas Tru-cut se corresponden con los descritos en la literatura, con una sensibilidad aproximada al 84 %.<sup>(13)</sup>

Es importante señalar que los nueve pacientes que no tuvieron diagnóstico histológico, fue por la imposibilidad de brindar una técnica eficaz para obtener la muestra. Esta resultó no útil o no fue posible abordar de forma eficiente la lesión. En su mayoría, se intentó la toma de muestra por punción guiada por ultrasonido cuando no fue pertinente la realización de estudios endoscópicos ni cirugía, por el estado del paciente, la localización y estadio de la lesión.

Los resultados histológicos coincidieron con los mostrados en un estudio realizado en Paraguay, donde predominó el adenocarcinoma, con una frecuencia de adenocarcinoma ductal de páncreas (73 %), seguido del ampuloma (9 %), adenocarcinoma mucinoso (6,56 %), adenocarcinoma duodenal (5,7 %), colangiocarcinoma distal (4,1 %) y del tumor neuroendocrino (1,6 %).<sup>(20)</sup>

En el Hospital Clínico Quirúrgico Hermanos Ameijeiras, de La Habana, el diagnóstico histológico más frecuente fue también el adenocarcinoma (84,5 %), donde 59 % fueron tumores bien diferenciados y 22,5 % fueron moderadamente diferenciados. Los tumores neuroendocrinos se presentaron en segundo lugar, seguidos por los tumores sólidos quísticos y los adenomas.<sup>(9)</sup>

Los tumores periampulares malignos se han incrementado, lo que demanda una alta calidad y dedicación de los equipos médicos. Para optimizar los resultados terapéuticos es necesario un abordaje multidisciplinario. La cirugía sigue siendo el pilar fundamental en la conducta, y la resección debe intentarse por ser el único tratamiento que logra aumentar la supervivencia. Además, la sospecha clínica preoperatoria puede ser diferente a la histológica cuando no se obtiene una biopsia previa, y puede cambiar el pronóstico del paciente. La resección, incluso en los casos desfavorables con una corta expectativa de vida, puede ofrecer también una mejor calidad de vida.<sup>(21)</sup>

Estos tumores son agresivos, silentes, con una sintomatología inespecífica hasta estadios avanzados, lo que provoca un diagnóstico tardío y una baja supervivencia, sin tratamiento quirúrgico curativo, entre 6 y 12 meses. La cirugía como única opción curativa disponible, solo es posible en alrededor del 47 % de los pacientes en el momento del diagnóstico.<sup>(1,6)</sup>

La conducta definitiva a tomar con los pacientes estudiados fue valorada por un equipo multidisciplinario (gastroenterólogo, cirujano, oncólogo, imagenólogo y psicólogo), que discutió cada caso para tomar la conducta más factible, basado en los criterios clínicos, endoscópicos e imagenológicos, sobre todo en aquellos casos donde no se obtuvo



diagnóstico histológico. Los autores de este estudio, al igual que otros investigadores,<sup>(11)</sup> consideran que el nihilismo terapéutico frente a los tumores de páncreas y periampulares no es aceptable hoy día.

El mejor tratamiento posible es la resección y debe ofrecerse en condiciones que garanticen un menor índice de complicaciones y mortalidad, especialmente cuando la histología no es concluyente ni se cuenta con un diagnóstico confirmado, logrando sobrepasar los cinco años.<sup>(21)</sup>

Los pacientes con irresecabilidad tumoral o enfermedad metastásica, suelen requerir tratamiento paliativo por los síntomas o complicaciones evolutivas del tumor, destacándose la ictericia mantenida que genera morbilidad y deterioro en la calidad de vida e impide el inicio del tratamiento oncológico con quimioterapia. Otra forma de paliación puede ser endoscópica o por vía quirúrgica, mediante derivación biliodigestiva. Esta última tiene mayor morbilidad, pero asegura un efecto más prolongado que el *stent* y suele realizarse cuando en la exploración quirúrgica se constata que el tumor es irresecable.<sup>(22)</sup>

En este estudio, los casos con tumor periampular que se presentaron como resecables en su inicio, pero terminaron con una cirugía paliativa, fueron considerables. Eso desnuda la necesidad de métodos de diagnóstico de mayor sensibilidad como la ecoendoscopia, que realizada a tiempo y con una buena evaluación de las imágenes, aporta excelentes resultados, permite diagnosticar, estadificar y operar al paciente precozmente, lo cual coincide con otros estudios.<sup>(18)</sup>

A pesar de los avances en los métodos diagnósticos, en el momento de una cirugía, existe un 20 % de posibilidad de encontrar un estadio avanzado. En algunas cirugías, la decisión entre la resección curativa y la paliativa está basada en el hallazgo intraoperatorio de metástasis, invasión extensa locorregional, vascular o en órganos vecinos no sospechada. El tratamiento de los pacientes con tumor irresecable tiene el único objetivo de paliar los síntomas de obstrucción biliar o duodenal y aliviar el dolor, debido a la infiltración del plexo solar, en lo cual coinciden múltiples autores.<sup>(22)</sup>

Las prótesis biliares por vía endoscópica parecían ofrecer la solución adecuada y poco invasiva. Sin embargo, surgieron nuevas dificultades con la obstrucción y dislocación de las mismas, la aparición de complicaciones como perforaciones, colangitis y hemorragia. Todo esto implica un deterioro en la calidad de vida de los pacientes. La reaparición de ictericia y colangitis con las técnicas endoscópicas es mayor (36 %) en comparación a la cirugía (2 %).<sup>(15,23)</sup> En un estudio se demuestra la ventaja de la derivación biliodigestiva como tratamiento paliativo quirúrgico versus *stent* endoscópico, con menor índice de obstrucción y a favor de la cirugía.<sup>(23)</sup>

La paliación quirúrgica es la alternativa de elección con mejores resultados que la no operatoria en pacientes que no son candidatos a la resección, pero con buen estado general, sin patologías asociadas y con indicios de obstrucción duodenal, donde no se dispone de *stent* para drenar la vía biliar,<sup>(24)</sup> coincidiendo con el tratamiento de elección en los casos estudiados.



Los pacientes que recibieron tratamiento paliativo no operatorio fueron porque la cirugía estuvo contraindicada por presentar metástasis a distancia, enfermedades asociadas o toma del estado general. La expectativa de vida fue más corta y, por tanto, la paliación endoscópica mediante un *stent* biliar transpapilar fue suficiente como para aliviar la obstrucción biliar. En los pacientes que se les realizó la CPRE con colocación de endoprótesis, se utilizaron las prótesis plásticas por ser las disponibles en la institución.

Los autores consideran pertinente realizar la derivación quirúrgica a los pacientes con obstrucción biliar con buen estado general, con posibilidades de sobrevida mayor a seis meses, ya que ofrece mejores resultados a largo plazo, coincidiendo con otro estudio realizado.<sup>(10)</sup>

La edad no puede ser un obstáculo que impida una terapéutica racional y eficaz, dirigida a aliviar un sufrimiento a largo plazo con mejor calidad de vida.<sup>(24)</sup> Así lo plantearon también Galiano et al., quienes aseguran que la cirugía paliativa no es menos efectiva en los ancianos. El tratamiento paliativo debe garantizar mínima morbimortalidad con corta estadía hospitalaria, en función de la breve expectativa de vida que estos pacientes presentan.<sup>(23)</sup>

Alrededor del 10 al 20 % de los pacientes con cáncer periampular localmente avanzado, presentarán una obstrucción en la salida gástrica. La colocación endoscópica paliativa de una endoprótesis gástrica tiene excelentes resultados a corto plazo, con una mejoría casi inmediata en la ingestión de alimentos, pero no logra una buena permeabilidad a largo plazo.<sup>(24)</sup> Por otra parte, se necesita tener disponibilidad de la endoprótesis o *stent* y la presencia de un personal entrenado, lo cual no es posible en la institución del estudio.

La obstrucción duodenal es un acontecimiento tardío en el cáncer de páncreas y solo ocurre en un 20 % de los pacientes. La gastroyeyuno anastomosis profiláctica es motivo de controversia cuando no hay síntomas o signos de obstrucción; solo debe realizarse a los pacientes que tienen infiltración u obstrucción duodenal en el momento de la cirugía,<sup>(14,15)</sup> coincidiendo con los autores de este estudio.

En los pacientes estudiados con infiltración u obstrucción duodenal observada endoscópicamente, se realizó doble derivación; solo en un paciente que recibía terapia adyuvante y que presentó obstrucción duodenal tardía, se hizo una derivación gástrica en una segunda cirugía, sin complicaciones.

En el tratamiento de la ictericia por obstrucción tumoral de la vía biliar, es necesario una derivación biliar por anastomosis biliodigestiva quirúrgica, por lo que debe preferirse una anastomosis funcional entre vías biliares extrahepáticas y el tracto gastrointestinal a un drenaje biliar externo.<sup>(23)</sup>

Las derivaciones bilioentéricas son consideradas una alternativa en el tratamiento quirúrgico paliativo a largo plazo en estos tumores. Los métodos quirúrgicos de derivación biliodigestiva son múltiples, según los sitios donde se realice la anastomosis entre la vía biliar (intrahepática, extrahepática, vesícula) y el tracto digestivo (duodeno



o yeyuno).<sup>(24)</sup> En los pacientes con riesgo quirúrgico y anestésico, fue necesario reseca la vesícula.

La hepaticoyeyunostomía en Y de Roux, es una opción terapéutica segura en aquellos pacientes con enfermedad obstructiva tumoral con criterios de terapia quirúrgica.<sup>(23)</sup>

## CONCLUSIONES

El cáncer de páncreas fue el tumor periampular con mayor incidencia, siendo la tomografía el método más eficaz para su diagnóstico. La CPRE fue útil en el drenaje de la vía biliar. La localización de la neoplasia y el diagnóstico histológico permitieron indicar tratamientos combinados. El manejo multidisciplinario de los casos optimizó una conducta eficaz. El tratamiento definitivo dependió principalmente del diagnóstico histológico, aunque todos no fueron estadificados.

## REFERENCIAS BIBLIOGRÁFICAS

1. Jiménez Gordo AM, López Gómez M, Casado E, et al. Actualización en cáncer de páncreas y de vías biliares. *Medicine* [Internet]. 2017 [citado 07/01/2020]; 12(32): 1919-28. Disponible en: <https://www.sciencedirect.com/science/article/pii/S0304541217300987>
2. Ortega Dugrot Y, Brizuela Quintanilla RA, Alfonso Contino N, et al. Lesiones malignas de vías biliares y páncreas tratados con endoprótesis desde un enfoque inclusivo. *Rev cubana tecn salud* [Internet]. 2019 [citado 07/01/2020]; 10(3): 11-8. Disponible en: <https://www.medigraphic.com/cgi-bin/new/resumen.cgi?IDARTICULO=91631>
3. Dolz Abadía C, Pons Beltrán V, Sánchez Hernández E, et al. Colangiopancreatoscopia. Protocolo de trabajo. Recomendaciones de la SEED. *Rev Esp Enferm Dig*. 2021; 113(3): 207-14. Citado en PubMed; PMID: 33267604.
4. Brunt E, Aishima S, Clavien PA, et al. CHCC-CCA: consensus terminology for primary liver carcinomas with both hepatocytic and cholangiocytic differentiation. *Hepatology*. 2018; 68(1): 113-26. DOI: 10.1002/hep.29789.
5. Solano J, Cabrera LF, Pinto R, et al. Manejo actual del adenoma de la ampolla de Vater. *Rev Colomb Cir* [Internet]. 2016 [citado 07/01/2020]; 31(3): 212-8. Disponible en: <https://www.revistacirugia.org/index.php/cirugia/article/view/286>



6. American Cancer Society. Key statistics for pancreatic cancer [Internet]. Atlanta: American Cancer Society; 2016 [citado 09/07/2020]. Disponible en: <http://www.cancer.org/cancer/pancreaticcancer/detailedguide/pancreatic-cancer-key-statistics>
7. Dirección de Registros Médicos y Estadísticas de Salud. Anuario estadístico de salud 2020 [Internet]. La Habana: MINSAP; 2021 [citado 12/06/2021]. Disponible en: <https://salud.msp.gob.cu/wp-content/Anuario/Anuario-2020.pdf>
8. Alberca-de-las-Parras F, López-Picazo J, Pérez-Romero S, et al. Indicadores de calidad en colangiopancreatografía retrógrada endoscópica. Procedimiento de la colangiopancreatografía retrógrada endoscópica. Rev esp enferm dig [Internet]. 2018 [citado 02/01/2020];110(10):658-66. Disponible en: [https://scielo.isciii.es/scielo.php?pid=S1130-01082018001000009&script=sci\\_arttext&tIng=pt](https://scielo.isciii.es/scielo.php?pid=S1130-01082018001000009&script=sci_arttext&tIng=pt)
9. González González JL, Menéndez Núñez J, Copo Jorge JA, et al. Resultados del tratamiento de 215 tumores pancreáticos y periampulares en el Hospital "Hermanos Ameijeiras". Rev Cubana Cir [Internet]. 2014 [citado 02/01/2020];53(2):124-33. Disponible en: [https://scielo.isciii.es/scielo.php?pid=S1130-01082018001000009&script=sci\\_arttext&tIng=pt](https://scielo.isciii.es/scielo.php?pid=S1130-01082018001000009&script=sci_arttext&tIng=pt)
10. Alonso Soto J, Martínez Piti A, Díaz Rondón B, et al. Caracterización de los pacientes con tumores de la vía biliar mediante colangiopancreatografía retrógrada endoscópica. Rev cubana med [Internet]. 2016 [citado 02/01/2020];55(2):141-9. Disponible en: [http://scielo.sld.cu/scielo.php?script=sci\\_arttext&pid=S0034-75232016000200005](http://scielo.sld.cu/scielo.php?script=sci_arttext&pid=S0034-75232016000200005)
11. Sánchez García NL, Moure Díaz A, Labrada Moreno LM, et al. Pacientes con tumores malignos del segmento biliopancreático atendidos en el Instituto de Gastroenterología. Arch cuba gastroenterol [Internet]. 2021 [citado 01/08/2021];2(1). Disponible en: <http://www.revgastro.sld.cu/index.php/gast/article/view/53>
12. Cabrera Linares AE, Hernández Hernández JM, Hernández González F, et al. Caracterización clínico, epidemiológica, demográfica e histológica de los enfermos de cáncer pancreático avanzado diagnosticados mediante biopsia por tru-cut. MediCiego [Internet]. 2018 [citado 02/01/2020];24(3):14-21. Disponible en: <http://www.revmediciego.sld.cu/index.php/mediciego/article/view/1015>
13. Saeura Grau A, Joleini S, Díaz Rodríguez N, et al. Ecografía de la vesícula y la vía biliar. Semergen [Internet]. 2016 [citado 02/01/2020];42(1):25-30. Disponible en: <https://dx.doi.org/10.1016/j.semerg.2014.09.004>



14. Martin-Perez E, Dominguez-Muñoz JE, Botella-Romero F, et al. Multidisciplinary consensus statement on the clinical management of patients with pancreatic cancer. *Clin Transl Oncol* [Internet]. 2020 [citado 01/08/2021];22:1963-75. Disponible en: <https://doi.org/10.1007/s12094-020-02350-6>
15. Banales JM, Marín JJG, Lamarca A, et al. Cholangiocarcinoma 2020: the next horizon in mechanisms and management. *Nat Rev Gastroenterol Hepatol* [Internet]. 2020 [citado 01/08/2021];17(9):557-88. Disponible en: <https://www.nature.com/articles/s41575-020-0310-z>
16. Del Valle Díaz S, Piñera Martínez M, Medina González N, et al. Colestasis: un enfoque actualizado. *Medisan* [Internet]. 2017 [citado 02/01/2020];21(7):876-900. Disponible en: [http://scielo.sld.cu/scielo.php?script=sci\\_arttext&pid=S1029-30192017000700014](http://scielo.sld.cu/scielo.php?script=sci_arttext&pid=S1029-30192017000700014)
17. Dumonceau JM, Deprez PH, Jenssen C, et al. Indications, results, and clinical impact of endoscopic ultrasound (EUS)-guided sampling in gastroenterology: European Society of Gastrointestinal Endoscopy (ESGE) Clinical Guideline–Updated January 2017. *Endoscopy* [Internet]. 2017 [citado 02/01/2020];49(7):695-714. Disponible en: <https://doi.org/10.1055/s-0043-109021>
18. García-Cano J, Domper F. Hacia la excelencia en la CPRE. *Rev Esp Enferm Dig*. 2018;110(2):71-3. DOI: 10.17235/reed.2018.5373/2017.
19. Deo KB, Kulkarni AA, Kumar-M P, et al. Impact of diabetes mellitus on morbidity and survival after pancreaticoduodenectomy for malignancy. *Ann Hepatobiliary Pancreat Surg*. 2021;25(2):230-41. Citado en PubMed; PMID: 34053926.
20. Rivas Villamayor CA, Ferreira Gaona M, Porto Varela M, et al. Manejo preoperatorio de la ictericia obstructiva. *Rev Cir Parag* [Internet]. 2018 [citado 02/01/2020],42(3):18-25. Disponible en: <https://doi.org/10.18004/sopaci.2018.diciembre.18-25>
21. López-García KD, Torices-Escalante E, Domínguez-Camacho L. Evaluación de calidad en la realización de CPRE en el Servicio de Endoscopia Gastrointestinal del Hospital Regional 10 de Octubre, ISSSTE. *Endoscopia* [Internet]. 2018 [citado 02/01/2020];30(3):101-9. Disponible en: <https://www.imbiomed.com.mx/articulo.php?id=111985>
22. Windsor JA, Barreto SG. The concept of borderline resectable pancreatic cancer: limited foundations and limited future? *J Gastrointest Oncol* [Internet]. 2017 [citado 02/01/2020];8(1):189-93. Disponible en: <https://doi:10.21037/jgo.2016.12.06>



23. Galiano Gil JM, Hernández Ortiz Y. La hepaticoyeyunostomía en el tratamiento de las afecciones hepatobiliopancreáticas. Rev Cubana Cir [Internet]. 2016 [citado 09/06/2020];55(2). Disponible en: <http://www.revcirugia.sld.cu/index.php/cir/article/view/399>

24. Ruesca Domínguez C, Rangel Lorenzo E, Iglesias Mato J, et al. Tratamiento quirúrgico paliativo de los tumores periampulares, una opción de paliación a largo plazo. Rev Méd Electrón [Internet]. 2021 [citado 30/03/2021];43(1):2887-902. Disponible en: [http://scielo.sld.cu/scielo.php?script=sci\\_arttext&pid=S1684-18242021000102887&lng=es](http://scielo.sld.cu/scielo.php?script=sci_arttext&pid=S1684-18242021000102887&lng=es)

### Conflicto de intereses

Los autores declaran que el trabajo no está sujeto a conflicto de intereses.

### Contribución de autoría

Leivys Prieto-Fagundo: revisión documental, recolección de datos y redacción del informe final.

Roxana Ávalos-García: revisión documental y redacción del informe final.

Pedro del Valle-Llufrió: recolección de datos y revisión del informe final.

Sahili Corrales-Alonso: revisión del informe final.

Sarahy Cora-Estopiñán: curación de datos.

### CÓMO CITAR ESTE ARTÍCULO

Prieto-Fagundo L, Ávalos-García R, del Valle-Llufrió P, Corrales-Alonso S, Cora-Estopiñán S. Manejo de los tumores periampulares malignos en pacientes evaluados en consulta multidisciplinaria. Rev Méd Electrón [Internet]. 2023 Jul.-Ago. [citado: fecha de acceso];45(4). Disponible en: <http://www.revmedicaelectronica.sld.cu/index.php/rme/article/view/5106/5656>

