

Infección por *Inermicapsifer madagascariensis*: Presentación de 2 casos

***Inermicapsifer madagascariensis*: a two-case report**

Maydelin Fernández González¹, Odalys Padrón González², Dianelis Izquierdo Reina³, Inalvis Cruz Hernández.⁴, Odalis Guerra Paredes⁵.

¹ Instructora. Dra. Especialista de Primer Grado en Medicina General Integral. Especialista de Primer Grado en Microbiología. Hospital Pediátrico "Pepe Portilla". Pinar del Río.

² Instructora. Dra. Especialista de Primer Grado en Medicina General Integral. Hospital Pediátrico "Pepe Portilla". Pinar del Río.

³ Instructora. Licenciada en Tecnología de la Salud Perfil Microbiología. Hospital Pediátrico "Pepe Portilla". Pinar del Río.

⁴ Asistente. Dra. Especialista de Primer Grado en Medicina General Integral. Hospital Pediátrico "Pepe Portilla". Pinar del Río.

⁵ Instructora. Licenciada en Tecnología de la Salud, Perfil Microbiología. Hospital Pediátrico "Pepe Portilla". Pinar del Río.

RESUMEN

Se presentan dos pacientes de ambos sexos, raza blanca, de diez y dieciséis meses, respectivamente, procedentes de área rural en la provincia de Pinar del Río (Cuba), con parasitismo intestinal por ***Inermicapsifer madagascariensis*** (***Inermicapsifer cubensis***) diagnosticados en el Laboratorio de Microbiología del Hospital Pediátrico Provincial Docente "Pepe Portilla" en Pinar del Río. Ambos pacientes, con historia de expulsar parásitos por el ano, que no curaban con los tratamientos utilizados, asistieron espontáneamente al Hospital donde se efectuó el diagnóstico de Inermicapsiferiasis. Se realizó la observación macroscópica de las

proglótides y se constató que sus características morfológicas son similares a las de un "grano de arroz". Para el examen microscópico con el fin de diferenciar si se trata de granos de arroz o proglótides grávidos, se comprimieron entre el portaobjeto y cubreobjeto dejando salir gran número de cápsulas oovíferas características. Los pacientes fueron remitidos a su Área de Salud para la imposición de tratamiento específico de esta parasitosis.

Palabras Claves: parasitosis intestinales, diagnóstico.

ABSTRACT

Two white patients, children of both sexes, 10 and 16 months old, respectively, coming from a rural area in Pinar del Rio province, and infested by *Inermicapsifer madagascariensis* (*cubensis*) were diagnosed in the Department of Microbiology at Pepe Portilla Teaching Pediatrics Hospital in Pinar del Rio province, Cuba. Both patients had history of expulsiing parasites through the anus, being resistant to the previous treatments used before, patients attended to the hospital spontaneously where the diagnosis of *Inermicapsiferiasis* was performed. The macroscopic examination of the proglottides showed morphological characteristics similar to a "grain of rice" shaped worms. The microscopic examination was carried out in order to differentiate the grains of rice from the gravid proglottides, these were crashed between the slide and cover and a great number of capsules having the characteristic ovipherous were observed. Patients were referred to their Primary Health Care Area to undergo specific treatment of this parasitosis.

Key words: intestinal parasites, diagnosis.

INTRODUCCIÓN

En 1870 se denomina **Taenia madagascariensis** a proglótides grávidos provenientes de una niña de 2 años de edad y un niño cubano de 18 meses que residían en las Islas Comores, Océano Índico. Tras otros reportes sobre este parásito, se encontró que en 1938 **Pedro Kourí** lo describe nombrándolo **Raillietina cubensis** y posteriormente en 1939, lo renombra **Inermicapsifer cubensis**, y en 1956 **Baer** lo redescubre y se le denomina **Inermicapsifer madagascariensis**¹

Inermicapsifer madagascariensis es un platelminto de la Clase: Cestoide, Subclase: Cestode, orden: Cyclophyllidea, familia: Anaplocephalidae, género *Inermicapsifer* que tiene como característica el agrupar a parásitos aplanados, acintados y segmentados con un órgano de fijación denominado escólex aunque este carece de dicho órgano, de ahí su nombre proveniente del latín que significa

"cestodo que lleva la cabeza desarmada". Alcanza entre 24 y 42 cm de largo con alrededor de 368 proglótides parecidos a "granos de arroz" los cuales cuando están grávidos contienen numerosas cápsulas ovíferas las que contienen de 6 a 11 huevos cada una. En estos se halla un pequeño embrión exacanto excéntrico.²⁻⁵

En Cuba a partir de 1930 comenzaron a producirse reportes de ejemplares expulsados. Tras un prolongado período de no aparición de reportes en 1996 que González Núñez y colaboradores reportaron 2 casos en niñas de 11 meses y 1 año de edad, atendidas en el Instituto de Medicina Tropical " Pedro Kouri " en la Habana.²

En el 2003 se estudiaron 23 casos infestados por **Inermicapsifer madagascariensis** en el Hospital Pediátrico Provincial de Santa Clara (Cuba) y cuyas edades oscilaban entre 1 y 2 años.⁴

Adicionalmente se hizo el reporte de un caso en el hospital Luis Díaz Soto de Ciudad de la Habana en el año 2007.⁵

La reaparición de reportes sobre esta parasitosis en los últimos años y el diagnóstico de la misma en Pinar del Río, motivó a realizar una revisión sobre **Inermicapsifer madagascariensis** con el objetivo de alertar a los médicos de asistencia, principalmente pediatras, de la presencia del parásito en Cuba. Se realizó la observación macroscópica de los proglótides y se constató que sus características morfológicas son similares a las de un grano de arroz.⁶⁻¹⁰

Se colocó uno de ellos entre portaobjeto y cubreobjeto y se ejerció presión sobre este para observar su contenido al microscopio. Se evidenció la presencia de las cápsulas ovíferas que contenían los huevos del parásito en su interior, por lo que se estableció el diagnóstico de una parasitosis por **Inermicapsifer madagascariensis**.

MÉTODO

Se recolectaron las muestras de heces fecales frescas traídas por las madres de los pacientes conteniendo pequeños fragmentos blanquecinos similares a "granos de arroz".

Al examen microscópico para diferenciar si se trata de granos de arroz o proglótides grávidos, éstos se comprimieron entre el portaobjeto y cubreobjeto, y se hacen estallar, dejando salir un gran número de cápsulas ovíferas características las cuales confirman la existencia de **Inermicapsifer madagascariensis**.

La diferenciación también puede realizarse coloreando con lugol, pues los feculentos se tiñen de color violeta a negro, no así los elementos de los verdaderos proglótides. (ANEXO)

CASOS CLÍNICOS

Paciente No. 1

Paciente IJD, del sexo femenino, raza blanca, con 10 meses de edad, procedente de la Coloma (área rural), que viene a nuestro Departamento de Microbiología y Parasitología espontáneamente, pues según refirió la madre desde hacía 1 mes detecta en las heces fecales de la niña, unos "trocitos" como si fueran "granos de arroz". Además refería la madre que el paciente no aumentaba bien de peso y en

ocasiones no quería comer, no presentaba ni irritabilidad ni dolor abdominal aparente, el género de vida rural habitual con una higiene adecuada. En el área de salud le indican tratamiento con Mebendazol* durante 3 días pero continuó igual, por lo que decide la madre traer espontáneamente las Heces fecales al Laboratorio. Se realizó el estudio microscópico de los fragmentos los cuales se comprimieron entre el porta y cubreobjeto al estallar se observó en el microscopio un gran número de cápsulas ovíferas características del parásito en cuestión.

*Su uso en niños menores de 2 años no ha sido extensamente estudiado por lo que este medicamento solamente pudiera utilizarse si el beneficio supera el riesgo.

Paciente No.2

Paciente MGL., del sexo masculino, de la raza blanca y con 16 meses de edad, procedente de la carretera a la Coloma (área rural), con un género de vida con condiciones higiénicas no muy adecuadas donde existían animales domésticos dentro de la casa. Refiere la madre que hacía una semana estaba eliminando un parásito pequeño y blanco que ya había recibido tratamiento con Piperazina por una semana y no mejoraba y trae las heces al Laboratorio. Además refiere la madre que el niño estaba irritable sin razón aparente, falta de apetito y llanto frecuente. En el laboratorio se hizo el diagnóstico de la misma forma del anterior, obteniendo los mismos resultados.

DISCUSIÓN

Los síntomas de esta entidad son ligeros o aparentemente insignificantes en algunos casos y en otros no han podido ser determinados, sólo se ha reportado en algunos pacientes pérdida de apetito y de peso, dolor abdominal e irritabilidad. Lo que tienen de común todos los pacientes es la expulsión de parásitos, por lo que se hace necesario hacerle el diagnóstico diferencial con otros cestodos como **Dipylidium caninum**, *Taenia solium*, o **Taenia saginata**.¹⁻²

Es necesario que todo médico, para enfrentarse en consulta con niños que hayan expulsado parásitos (cestodos), incorpore dentro de sus diagnósticos que se puede tratar de **Inermicapsifer madagascariensis**, que aunque raro en Cuba existe, con utilidad del Praziquantel (Tab. 500 mg) en su tratamiento, en dosis única de 25 mg/ Kg.³⁻⁶

El ciclo de vida de este parásito no es conocido pero se ha establecido una relación con la presencia de ratas en el medio ambiente circundante, la que se comprobó en el área rural en que ambos residían y los niños realizaban sus juegos en lugares posiblemente infestados a partir de esos roedores.³

Aunque en nuestro medio es infrecuente encontrar casos como estos es menester conocer que existen y es a nivel de la Atención Primaria de Salud que se pueden detectar mediante el trabajo de los Médicos de la Familia por lo que el conocimiento de que existe quizás aumentaría su diagnóstico y se podría evitar subregistros de estas parasitosis. En Cuba posiblemente se encuentra distribuido en todas las provincias.⁴⁻⁵

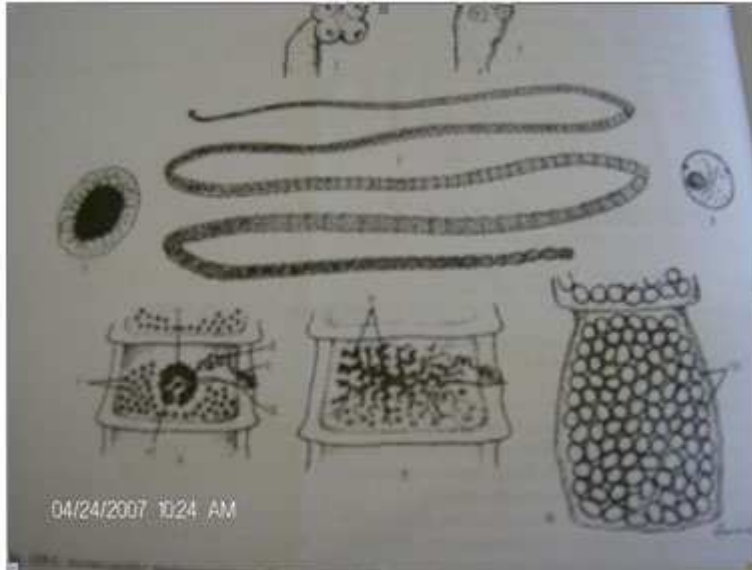
En los pacientes presentados en el trabajo se recogió como antecedente la expulsión de parásitos en las heces fecales, como pequeños fragmentos blanquecinos parecidos a granos de arroz lo que constituye un elemento de sospecha diagnóstica de extraordinaria importancia.^{1,3-5}

REFERENCIAS BIBLIOGRÁFICAS

1. Inermicapsifer cubensis. (Kourí, 1938). Kourí, 1940. Helminología Humana. Pedro Kourí y coautores 1972. p. 409-28. La Habana: Editorial Pueblo y Educación; 1982.
2. Núñez Fernández FA. Inermicapsifer madagascariensis. Microbiología y Parasitología Médicas. Llop-Valdés-Dapena-Zuazo. Tomo III. Cap. 119. La Habana: Editorial Ciencias Médicas, 2003.Pp.371-75.
3. González Núñez I, Díaz Jid YM, Núñez Fernández F. Infección por Inermicapsifer madagascariensis (Davaine, 1870); Baerm 1956: Presentación de 2 casos. Rev Cubana Med Trop [revista en la Internet]. 1996 Dic [citado feb 2009]; 48(3): 224-226. Disponible en: http://scielo.sld.cu/scielo.php?script=sci_arttext&pid=S0375-07601996000300020&lng=es
4. Sánchez Pérez F, Valdés Landaburo R. Inermicapsiferiasis: una parasitosis frecuente y poco diagnosticada en nuestro medio. Medicentro. 2003; 7(3).
5. Herrera Valdés NE, Díaz García ME, Sandoval Acosta M, García Batista N. Inermicapsifer madagascariensis. Rev Cub Med Mil [revista en la Internet]. 2007 Mar [citado feb 2009]; 36(1): Disponible en: http://scielo.sld.cu/scielo.php?script=sci_arttext&pid=S0138-65572007000100010&lng=es
6. Gorrita Pérez R, de Arana Espinosa. A. Inermicapsifer madagascariensis. Diagnóstico de dos pacientes en la atención primaria de salud. Policlínico Docente "Felo Echezarreta. San José de las Lajas. Revista de Ciencias Médicas La Habana [revista en internet]. 2005[citado feb 2009]; 11(1). Disponible en: http://www.cpicmha.sld.cu/hab/vol11_1_05/hab06105.htm
7. Núñez FA, Delfín Álvarez ER, Bravo JR, Sánchez L, Escobedo AA, Cordoví RA. Encuesta de parasitismo intestinal en la Isla de la Juventud. BOLIPK. 1998; 9(21): 161.
8. Mayor Puerta Ana Margarita, Sánchez Álvarez María de Lourdes, Pérez Rodríguez Norma, Gómez Peralta Celia. El laboratorio en la investigación-acción de la comunidad. Rev Cubana Hig Epidemiol [revista en la Internet]. 2000 Abr [citado feb 2009]; 38(1): 17-23. Disponible en: http://scielo.sld.cu/scielo.php?script=sci_arttext&pid=S1561-30032000000100002&lng=es
9. Gómez Vital M, Orihuela de la Cal JL, Orihuela de la Cal ME. Parasitismo intestinal en círculos infantiles. Rev Cubana Med Gen Integr 1999[citado feb 2009]; 15(3):266-9. Disponible en: http://bvs.sld.cu/revistas/mgi/vol15_3_99/mgi08399.pdf
10. Núñez Fidel A., González Odalys M., Bravo. José R., Escobedo Ángel A., González Ida. Parasitosis intestinales en niños ingresados en el Hospital Universitario Pediátrico del Cerro, La Habana, Cuba. Rev Cubana Med Trop [revista en la Internet]. 2003 Abr [citado feb 2009]; 55(1): 19-26. Disponible en:

http://scielo.sld.cu/scielo.php?script=sci_arttext&pid=S0375-07602003000100003&lng=es

ANEXO



Tomado de Llop Hernández A, Valdés-Dapena Vivanco Ma M, Zuazo Silva J. Microbiología y Parasitología Médicas. Editorial Ciencias Médicas. La Habana; 2001.

Recibido: 27 de Julio de 2009.
Aprobado: 29 de Septiembre de 2009.

Dra. Maydelin Fernández González. Hospital Pediátrico "Pepe Portilla". Pinar del Río. Cuba. Teléfono 756788 E-mail: mfg65312@princesa.pri.sld.cu