

**PRESENTACIÓN DE CASO**

***Liquen plano oral versus gingivoestomatitis herpética aguda***

***Oral lichen planus versus acute herpetic gingivostomatitis***

**Sandra Haidee Hernández García<sup>1</sup>, Isandra Pratt Ribet<sup>2</sup>, Miguel Ángel Rodríguez Arencibia<sup>3</sup>, Miguel Ángel Rodríguez Hernández<sup>4</sup>**

<sup>1</sup>Especialista de Segundo Grado en Pediatría. Máster en Medicina Tradicional y en Atención Integral al Niño. Profesora Auxiliar. Investigadora Agregada. Hospital Pediátrico Provincial "Pepe Portilla" Pinar del Río.

Correo electrónico: marasan@princesa.pri.sld.cu

<sup>2</sup>Licenciada en Enfermería. Máster en Atención Integral al Niño. Asistente. Hospital Provincial Pediátrico "Pepe Portilla" Pinar del Río.

Correo electrónico: isandra@princesa.pri.sld.cu

<sup>3</sup>Especialista de Segundo Grado en Cirugía. Máster en Medicina Bioenergética y Natural. Auxiliar y Consultante. Hospital Clínico Quirúrgico "León Cuervo Rubio". Pinar del Río. Correo electrónico: sandra@princesa.pri.sld.cu

Correo electrónico: sandra@princesa.pri.sld.cu

<sup>4</sup>Dr. en Medicina. Policlínico Universitario "Hermanos Cruz". Pinar del Río.

Correo electrónico: migue@princesa.pri.sld.cu

***Aprobado:*** 19 de junio del 2013.

**RESUMEN**

**Introducción:** el liquen plano es una enfermedad inflamatoria crónica, de etiología desconocida, mucocutánea con manifestaciones orales, una clínica e histología características y de curso evolutivo benigno aunque en ocasiones puede llegar a sufrir una degeneración maligna.

**Caso clínico:** se presenta un caso con liquen plano oral en una joven de 16 años, que fue diagnosticada como gingivoestomatitis Herpética aguda, la clínica y el estudio histopatológico ayudaron a la confirmación del diagnóstico.

**Conclusiones:** es importante que el profesional sea capaz de diferenciar sobre todo mediante la clínica las entidades que afectan la mucosa oral. En el caso que ocupa se realizó un diagnóstico erróneo, que entorpeció la evolución favorable de la paciente.

**DeCS:** Liquen Plano Oral/ diagnóstico, Diagnóstico diferencial, Gingivostomatitis Herpética/diagnóstico.

---

## **ABSTRACT**

**Introduction:** lichen planus is a chronic inflammatory disease of unknown etiology, with oral mucocutaneous manifestations have a characteristic clinical histology; and benign natural history, thought in some occasions it can have a malignant degeneration.

**Clinical case report:** a 16 year-old female patient having a previous diagnosis of acute herpetic gingivostomatitis, but clinical and histopathologic studies confirmed the diagnosis of oral lichen planus.

**Conclusions:** health professional should be able to differentiate, mainly clinically, the entities of the oral mucous, it is very important. In this case report a poor diagnosis obstructed the favorable progress of the patient.

**DeCS:** Oral Lichen Planus/diagnosis, Differential diagnosis, Herpetic stomatitis/diagnosis.

---

## **INTRODUCCIÓN**

El liquen plano oral (LPO) es una enfermedad inflamatoria crónica de etiología desconocida, con fisiopatología probablemente de tipo autoinmune mediada por linfocitos T. Se han enunciado diversas teorías pero ninguna de ellas ha podido ser probada. Existe una predisposición genética dada la presencia de diferentes antígenos de histocompatibilidad (HLA) y la afectación de varios miembros de una misma familia, se piensa que la influencia psicosomática, pueda desencadenar la enfermedad y las recidivas.<sup>1</sup> Afecta a la piel, mucosa oral y genital, cuero cabelludo y las uñas. Al agrupar diversas características clínicas e histopatológicas se puede clasificar como: reticular, papular, en placa, erosivo, atrófico y bulloso.<sup>2</sup> La afectación de las mucosas se asocia con dolor o ardor.<sup>2-7</sup>

Se considera la enfermedad no infecciosa más frecuente de la mucosa oral. Los autores cifran su incidencia entre un 0,2 y un 2 % en la población general. Es más frecuente en mujeres (60-70 %), con un pico de prevalencia entre los 50 y 55 años.<sup>2</sup> Es aceptada la asociación del LPO con niveles más elevados de ansiedad, mayor grado de depresión y un aumento de la vulnerabilidad a desordenes psíquicos, especialmente las formas erosivas, se fundamenta en los niveles elevados de cortisol salival provocados por el estrés.<sup>4</sup> También se relaciona con la hepatitis C.<sup>5</sup>

Las lesiones bucales del LPO en ocasiones presentan apariencias clínicas e histológicas muy similares al lupus eritematoso.<sup>6</sup> Aunque el lupus eritematoso no es tan frecuente, las manifestaciones bucales pueden ser fácilmente confundidas con LPO.<sup>7-8</sup> Se presenta un caso de liquen plano oral en el que se confundió el diagnóstico con una gingivo estomatitis herpética aguda.

## CASO CLÍNICO

Paciente LVN, femenina de 16 años de edad, color de la piel blanca, estudiante, que es remitida a la consulta de Medicina Bioenergética y Natural, por presentar lesiones bucales que no respondían a los tratamientos habituales.

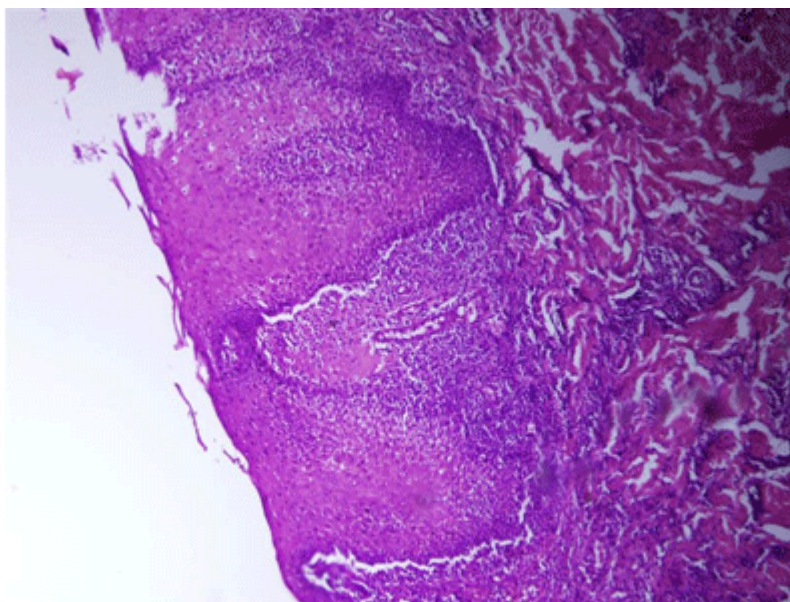
El único antecedente patológico familiar señalado, fue la de lesiones en piel de la abuela paterna fallecida, sobre los antecedentes personales se refiere el incremento de las lesiones bucales en épocas de examen. Niega el consumo de medicamentos y hábitos tóxicos.

Inició su padecimiento dos años atrás aproximadamente, con lesiones ulcerativas dolorosas de la mucosa oral.

Se encontraron en la inspección lesiones atróficas, localizadas en la región posterior de la mucosa oral, lengua, encía, mucosa labial y bermellón del labio inferior y ulceraciones bilaterales en la mucosa yugal, lengua y encía, dolorosas con ardor intenso, disfagia y en ocasiones dificultad en el habla, no se encontraron lesiones extraorales.

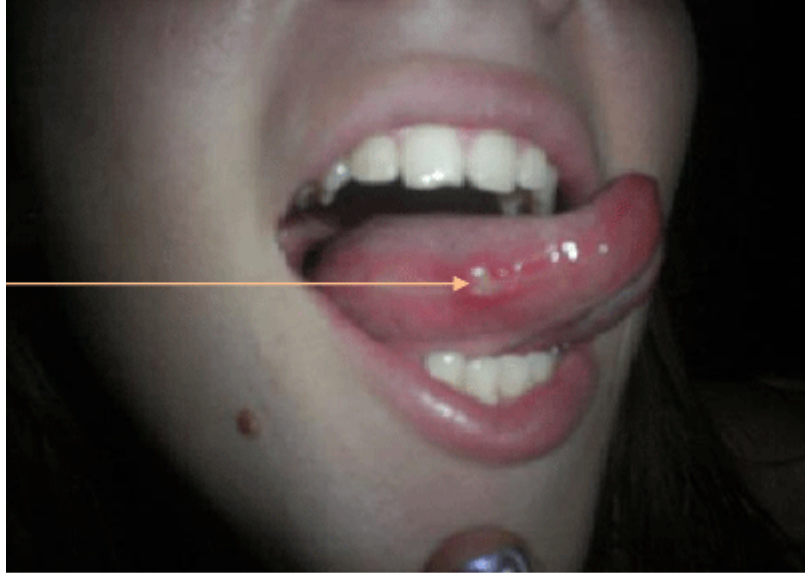
Tensión arterial: 90 / 60mm Hg.

En las pruebas analíticas sanguíneas indicadas se comprobaron niveles normales de glucemia, enzimas hepáticas, colesterol y metabolismo lipídico. Se le realizó biopsia oral, registrada con el orden 266-11B (figura1 Figura 2). Se informó: un fragmento de la mucosa oral que muestra: ortoqueratosis, acantosis irregular, degeneración de la capa basal e infiltrado inflamatorio linfoplasmocitario en banda que erosiona la basal.



**Fig. 1.** Liquen plano hipertrófico de la mucosa bucal.

**Fuente:** Departamento Anatomía Patológica Hospital Pediátrico Provincial "Pepe Portilla".



**Fig. 2.** Ulceraciones de la lengua.

La paciente llevó un tratamiento con esteroides, presentando remisiones cortas y recaídas. Hace doce meses se le puso un tratamiento homeopático, mercurio solubilis 30 CH y no ha vuelto a presentar lesiones orales.

## **DISCUSIÓN**

Últimamente se están produciendo grandes avances en el diagnóstico y tratamiento del LPO, pese a eso sigue siendo una entidad con muchas interrogantes tras de sí para todos los expertos en medicina oral, sobre todo en lo referente a su proceso de aparición y a su tratamiento, siendo los esteroides el tratamiento de elección.<sup>1, 7-9</sup>

El LPO es una enfermedad muco-cutánea inflamatoria y crónica, con una clínica e histología características y de curso evolutivo benigno, pero susceptible de transformación maligna.<sup>3,7-9</sup> En los últimos años se ha investigado la relación entre su patogenia y los mecanismos apoptóticos de destrucción celular.<sup>8</sup> Uno de los problemas que hace que el LPO requiera de un seguimiento continuo del paciente es su posibilidad de transformación maligna, tema de controversia entre los distintos autores.<sup>7,8</sup> El potencial de malignización varía del 0,4 a más del 5 % en periodos de revisión de 6 meses a 20 años, independientemente del tipo clínico y del tratamiento administrado. La degeneración maligna es a carcinoma oral de células escamosas (COCE).<sup>8</sup>

Existen muchas teorías alrededor de la etiopatogenia, pero pocos hechos concretos: predisposición genética, autoinmune, psicógena como el estrés, y genética. Se ha demostrado que los antígenos de histocompatibilidad leucocitaria HLA-A5 y HLA-A3 aparecen con frecuencia en el liquen plano.<sup>1, 2,7</sup> La aparición de LP no tiene una relación estacional. También se puede afirmar que no existe una predilección racial.<sup>10</sup>

La paciente y su mamá negaban trastornos emocionales, aunque se comprobó que la niña se sentía acomplejada con sus compañeros de clase y el novio, además las crisis eran más frecuentes en la época de exámenes.

La paciente presentaba la forma hipertrófica de LP de acuerdo con el estudio histopatológico. Las úlceras del LP son secundarias a un proceso de necrosis epitelial y no están precedidas por una ampolla como ocurre en el pénfigo, el penfigoide o eritema multiforme.<sup>1, 2, 10,11</sup>

La inspección es un método clínico importante para el diagnóstico del LP, en la piel aparece la lesión elemental típica de la afección: pápulas planas de contorno poligonal, brillantes en su superficie, monomorfas, habitualmente de color violáceo que convergen para formar grandes lesiones reticuladas. La lesión bucal más característica es la forma tradicional o en trama.<sup>1</sup>

En la histopatología se aprecia la presencia de hiperqueratosis ortoqueratótica, hipergranulosis y acantosis con alargamiento de las crestas con borde aserrado, en dientes de sierra. Aparece típicamente un denso infiltrado superficial de linfocitos en dermis, con células vacuoladas en las que existe una incontinencia pigmentaria (el pigmento liberado es fagocitado por los polimorfonucleares). Pueden aparecer cuerpos coloides o apoptóticos, o cuerpos de Civatte o fibrilaresencaje.<sup>7</sup>

En el LP eritematoso o erosivo se deben descartar las lesiones premalignas y malignas de la cavidad bucal.<sup>7-9, 11</sup>

La primoinfección herpética es más frecuente en niños de 1 a 5 años, siendo la alteración gingival de origen vírico más común, puede ser asintomática. Cuando se producen manifestaciones constan de una fase prodrómica con fiebre entre 39-40°C, malestar general, inapetencia, decaimiento y adenopatías grandes, dolorosas y no adheridas a planos profundos, en el territorio submandibular o incluso cervical lateral. Después de cinco días aparece un cuadro de gingivitis generalizada, por vestibular y palatino de ambas arcadas, en la que se puede observar una encía eritematosa y edematosa con hemorragia frecuente ante pequeños estímulos.

Posteriormente, aparecen vesículas de 2-4 mm de diámetro, dolorosas en la encía, el paladar duro y blando, la lengua, los labios y la región peribucal, que se rompen dejando erosiones y ulceraciones cuyo fondo está recubierto por una pseudomembrana amarillenta o grisácea rodeada de un halo rojo intenso, no solo en la encía si no por toda la mucosa oral. El proceso tiene un curso autolimitado produciéndose la curación de manera progresiva y espontánea en un plazo de 15 días.<sup>11</sup>

No coincide este cuadro clínico con el presentado por la paciente. Debido a la cronicidad de la lesión, su carácter recidivante y la alteración de la mucosa es seguida en la consulta.

El pronóstico del LP es satisfactorio en cuanto a la vida del paciente se refiere. Evoluciona por brotes y cura en un tiempo promedio de 2 a 6 meses, pero existen casos cuya evolución se hace crónica como la paciente de este reporte y evoluciona en años. Además las lesiones en las mucosas curan más lentamente que las cutáneas.<sup>1, 2</sup> Un aspecto importante a señalar es la buena respuesta al tratamiento homeopático con mercurio solubilis 30CH una vez al día en la noche que se mantuvo hasta la desaparición de las lesiones (10 días). Sin embargo, no es posible determinar si la mejoría clínica es secundaria al medicamento empleado, o si se presentó de manera espontánea, lo cierto es que desde el inicio de su enfermedad no había presentado una remisión tan prolongada.

La importancia del caso mostrado es la infrecuente presentación de esta entidad a esta edad y la asociación con una enfermedad que también puede producir lesiones ulcerativas y llevar a confusiones en su diagnóstico, además, la mejoría ostensible

de la paciente después del tratamiento con medicamentos homeopáticos. Es importante que el profesional sea consciente de esta situación para poder identificar precozmente las diferentes enfermedades que puedan aparecer. En el caso que ocupa se realizó un diagnóstico erróneo, que entorpeció la evolución de la paciente.

## REFERENCIAS BIBLIOGRÁFICAS

1. Blanco Carrión A., Otero Rey E., Peñamaría Mallón M., Diniz Freitas M. Diagnóstico del liquen plano oral. *Av Odontoestomatol.* 2008 Feb; 24(1): 11-31.
2. Trujillo IA, Collazo Caballero S, Rodríguez García MA, Hernández EA, Blanco González O, Arguello Moya J. Liquen plano lineal secundario a interferón alfa recombinante. *Dermatología Peruana.* 2008; 18(4): 350-353
3. Torrente Castells E, Figueiredo R, Berini Aytés L, Gay Escoda C. Características clínicas del liquen plano oral. Estudio retrospectivo de 65 casos. *Revista: Medicina oral, patología oral y cirugía bucal.* 2010 nov; 15(5):283-288.
4. Soto Araya Milena, Rojas Alcayaga Gonzalo, Esguep Alfredo. Asociación entre alteraciones psicológicas y la presencia de Liquen plano oral, Síndrome boca urente y Estomatitis aftosa recidivante. *Med. oral patol. oral cir. bucal (Ed.impr.).* 2004 Feb; 9(1): 01-07.
5. Una M de Guglielmo Z, Garassini, M *et al.* Asociación de liquen plano bucal con virus de Hepatitis C en una muestra de la población venezolana. *Acta odontol. venez.* 2007; 45(2): 192-197
6. López-labady, j y Villarroel Dorrego, m. Estudio comparativo de lesiones bucales producidas por Liquen Plano y Lupus Eritematoso en un grupo de pacientes venezolanos. *Acta odontol. venez. jun.* 2008; 46(2):151-154.
7. Elder DE. Lichen planus. In: *Lever's histopathology of the skin.* 10th ed. United States of America: Lippincott Williams Wilkins; 2009: 185-7.
8. Aguado Gil J.M., Rubio Flores D. Apoptosis y liquen plano oral: Situación actual. *Av Odontoestomatol.* 2009 Feb; 25(1): 11-18.
9. Cerero-Lapiedra R. Malignización del liquen plano oral. *Av Odontoestomatol.* 2008 Feb; 24(1): 97-103.
10. Matesanz-Pérez P., Matos-Cruz R., Bascones-Martínez A. Enfermedades gingivales: una revisión de la literatura. *Avances en Periodoncia.* 2008; 20(1): 11-25.
11. Salinas M, Yuni J, Millan I, Ronald E. Gingivoestomatitis herpética primaria: Conducta odontológica. *Acta odontol. Venez.* 2008; 46(2): 219-226.

---

***Dra. Sandra Haidee Hernández García.*** Especialista de Segundo Grado en Pediatría. Máster en Medicina Tradicional y en Atención Integral al Niño. Profesora Auxiliar. Investigadora Agregada. Hospital Pediátrico Provincial «Pepe Portilla» Pinar del Río. Correo electrónico: [marasan@princesa.pri.sld.cu](mailto:marasan@princesa.pri.sld.cu)

---