

ARTÍCULO ORIGINAL

Papel protector del ácido fólico en un biomodelo de intoxicación alcohólica prenatal en ratas *Wistar*

Protective role of folic acid in a biomodel of prenatal alcohol intoxication in Wistar rats

Marcia Leticia Gómez García¹
Elisa Maritza Linares Guerra^{2*}
Ariel Montier Iglesias¹
Odalys Díaz González¹

¹Universidad de Ciencias Médicas de Pinar del Río. Cuba.

²Universidad de Pinar del Río Hermanos Saiz Montes de Oca. Pinar del río, Cuba.

*Autor para la correspondencia: maritza.linares@upr.edu.cu

Recibido: 15 de octubre 2018

Aceptado: 25 de febrero 2019

Publicado: 15 de marzo 2019

Citar como: Gómez García ML, Linares Guerra EM, Montier Iglesias A, Díaz González O. Papel protector del ácido fólico en un biomodelo de intoxicación alcohólica prenatal en ratas *Wistar*. Rev Ciencias Médicas [Internet]. 2019 [citado: fecha de acceso]; 23(2): 212-223. Disponible en: <http://revcmpinar.sld.cu/index.php/publicaciones/article/view/3772>

RESUMEN

Introducción: El etanol es un agente teratógeno cuyo consumo excesivo representa un importante problema de salud a nivel mundial.

Objetivo: Demostrar el papel protector del ácido fólico sobre el Sistema Nervioso Central y las dimensiones craneofaciales, en un biomodelo de intoxicación alcohólica prenatal en ratas *Wistar*.

Métodos: Estudio experimental con crías de tres grupos de ratas gestantes: sin intoxicación alcohólica; con 5 ml de etanol al 40 % durante la gestación y con 5 ml de etanol al 40 % más 200 µg/día de ácido fólico. Se evaluó en las crías la presencia de meningocele, encefalocele y microcefalia, y se midieron las dimensiones craneofaciales. Se utilizó la comparación de proporciones para muestras independientes, la prueba de *Kruskal-Wallis* y se estimó una asociación de riesgo estadísticamente significativa para un intervalo de confianza del *Odds-Ratio* que no contenga la unidad.

Resultados: La suplementación con ácido fólico en ratas gestantes con intoxicación alcohólica, evitó en las crías la aparición de encefalocele, redujo la microcefalia, la disminución

del diámetro biparietal y de la distancia entre los globos oculares, sin embargo, no logró evitar totalmente los daños en el Sistema Nervioso Central, ni impedir la disminución del diámetro anteroposterior ni de la distancia poro nasal-oreja.

Conclusión: El biomodelo demostró el efecto tóxico del etanol y la protección del ácido fólico sobre el Sistema Nervioso Central y algunas dimensiones craneofaciales de las crías. Una dosis superior de ácido fólico a la utilizada en el experimento, pudiera ser recomendada para lograr una mayor protección de la descendencia.

DeCS: ÁCIDO FÓLICO; SISTEMA NERVIOSO CENTRAL; DIMENSIONES; ANOMALÍAS CRANEOFACIALES; INTOXICACIÓN ALCOHÓLICA.

ABSTRACT

Introduction: ethanol is a teratogenic agent and its excessive consumption represents a major worldwide health problem.

Objective: to demonstrate the protective role of folic acid on the Central Nervous System and craniofacial dimensions in a biomodel of prenatal alcohol intoxication in Wistar rats.

Methods: an experimental study with offspring of three groups of pregnant rats: without alcohol intoxication; with 5 ml of 40 % ethanol during gestation and with 5 ml of 40 % ethanol plus 200 µg/day of folic acid. The presence of meningocele, encephalocele and microcephaly was evaluated in the offspring and the craniofacial dimensions were measured. The comparison of proportions for independent samples, the Kruskal-Wallis test and a statistically significant risk association was estimated for an Odds-Ratio confidence interval not containing the unit.

Results: supplementation with folic acid in pregnant rats with alcohol intoxication prevented the onset of encephalocele of the offspring, reduce the microcephaly, diminution of the biparietal diameter and the distance between the eyeballs, however the damage of the Central Nervous System could not completely avoided, and not prevent the reduction of the anteroposterior diameter or the nasal-ear pore distance.

Conclusion: the biomodel demonstrated the toxic effect of ethanol and the protection of folic acid on the Central Nervous System and some craniofacial dimensions of the offspring. A higher dose of folic acid, than the one used in the research, could be recommended to achieve a better protection of the offspring.

DeCS: FOLIC ACID; CENTRAL NERVOUS SYSTEM; DIMENSIONS; CRANIOFACIAL ABNORMALITIES; ALCOHOLIC INTOXICATION

INTRODUCCIÓN

El etanol es un agente teratógeno cuyo consumo excesivo representa en la actualidad un importante problema de salud a nivel mundial; 3,3 millones de personas murieron en el 2016 debido al uso nocivo del etanol.⁽¹⁾

La región de las Américas tiene el segundo consumo per cápita más alto de etanol, Cuba, sin embargo, se encuentra entre los países de más bajo consumo per cápita (5,2 litros por año), no obstante, el aumento de la intoxicación alcohólica es preocupante sobre todo por el incremento del número de mujeres adictas.⁽²⁾

La exposición prenatal al etanol puede causar un síndrome que incluye malformaciones craneofaciales y reducción de la masa cerebral, las cuales pueden estar asociadas a una amplia variedad de alteraciones neuroconductuales. Este síndrome es conocido como síndrome alcohólico fetal (SAF) siendo su incidencia de dos casos cada mil niños nacidos vivos.⁽¹⁾

El etanol, al igual que su producto metabólico: el acetaldehído, pueden atravesar la unidad fetoplacentaria. A diferencia del adulto, el feto no posee enzimas para metabolizar estas sustancias, por lo cual está expuesto a los efectos del etanol por períodos más largos.⁽³⁾

Los niños con SAF presentan manifestaciones a nivel del Sistema Nervioso Central (SNC), incremento en la susceptibilidad a enfermedades infecciosas debido a depresión del sistema inmune, alteraciones de la vaina de mielina, disminución de la función primaria placentaria, y por tanto deficiencia en el crecimiento fetal y consecuentemente el bajo peso al nacer respecto a la edad gestacional.⁽⁴⁾

Por otra parte, el alcoholismo es capaz de producir déficit de folatos, vitamina del complejo B con un papel importante tanto en el metabolismo celular como por su acción antioxidante.⁽⁵⁾ Por esta razón, la suplementación con ácido fólico a las gestantes, representa un recurso para minimizar o contrarrestar los efectos nocivos del etanol en el feto.⁽⁶⁾

Los modelos animales han permitido el abordaje de una gran variedad de aristas vinculadas con la ingesta de etanol, desde los fenómenos asociados con el abuso de la droga hasta las disposiciones genéticas y los efectos de la exposición al etanol durante el desarrollo. También han permitido la evaluación de la eficacia de tratamientos farmacológicos, sin embargo, son escasos los biomodelos que explican el papel protector del ácido fólico al minimizar la acción teratogénica del etanol.⁽⁷⁾

Teniendo en cuenta lo anteriormente expuesto, con la presente investigación se pretende demostrar en un biomodelo de intoxicación alcohólica prenatal en ratas *Wistar*, el papel protector del ácido fólico sobre el SNC y las dimensiones craneofaciales de la descendencia.

MÉTODOS

El diseño de la investigación consistió en un estudio experimental realizado en la Universidad de Ciencias Médicas de Pinar del Río en el período comprendido entre octubre de 2014 a octubre de 2015.

Las etapas generales del experimento y los procedimientos realizados en cada una de ellas se relacionan a continuación:

Etapas I. Selección de las ratas para el apareamiento

Se escogió como animal de experimentación las ratas *Wistar* procedentes del Centro Nacional para la Producción de Animales de Laboratorio (CENPALAB). Se utilizaron seis ratas hembras vírgenes de doce semanas de nacidas (peso: 160 - 180 g), y dos ratas machos adultos, como sementales (peso: 200 -220 g). A las ratas seleccionadas se les realizaron dos apareamientos.

Etapas II. Apareamiento

Previo al apareamiento se determinó la fase del ciclo estral en que se encontraban las ratas, para ello se utilizó el exudado vaginal, esta técnica sirvió además como comprobatorio del apareamiento.

Procedimiento del exudado vaginal

1. Se escogió una rata hembra, marcada previamente en la misma posición que para la inyección intraperitoneal.
2. Se cargó la pipeta con 100 µl de solución salina 0,9 %. Se insertó la punta 1 ó 2 mm dentro de la vagina y se descargó y cargó suavemente. Se utilizó una punta limpia para cada hembra, a fin de prevenir infecciones vaginales o el traslado de espermatozoides.
3. Se depositó el contenido celular en un portaobjeto limpio marcado con el número del animal.



Caracterización de la fase del ciclo estral de la rata

La caracterización de cada fase se realizó según la proporción entre los tres tipos de células observadas en el exudado vaginal: células epiteliales (redondeadas y nucleadas), células cornificadas (irregulares y anucleadas) y leucocitos (redondos y pequeños). La interpretación fue de la siguiente manera:

- Predominio de células epiteliales nucleadas: fase **Proestro**
- Presencia de células epiteliales anucleadas: fase **Estro**
- Igual proporción de células epiteliales nucleadas, de leucocitos y células cornificadas: fase **Metaestro** (Diestro-I)
- Predominio de leucocitos: fase **Diestro** (Diestro-II)

Si la rata se encontraba en Proestro o Estro; se pasó a la etapa de apareamiento; si se encontraba en Metaestro, se esperó tres días y si se encontraba en Diestro se esperó dos días, para el apareamiento.

Apareamiento. Varias horas antes del apareamiento (preferiblemente en la mañana), se colocó la rata hembra en una caja grande con un puñado de viruta del encamado con olor al macho a utilizar como semental. Después de las 4 pm, se introdujo el macho seleccionado. Antes de las 8:30 am del día siguiente, se sacó el macho y se comprobó el apareamiento a través del examen de la vagina de las ratas:

- Si el tapón vaginal estaba presente, se anotó la hembra como preñada.
- Si no había tapón, se realizó citología vaginal con el fin de detectar la presencia o no de espermatozoides, para ello se depositó el contenido celular en un portaobjeto limpio con el número del animal, se observó al microscopio (aumento 10x10), si habían espermatozoides presentes se consideró la hembra como preñada, de lo contrario, se consideró que no había ocurrido el apareamiento, y se procedió a repetir el mismo en el momento adecuado según la fase del ciclo estral en que se encontraba la rata.

Se consideró como día cero de la gestación el mismo día en que se detectó el tapón vaginal o la presencia de espermatozoides en la vagina de las ratas.

Con el fin de comprobar un embarazo real, se evaluó la ganancia de peso en las ratas supuestamente preñadas durante un periodo de 10 días, (día cero y en días alternos) una ganancia de peso superior a los 40 gr en este período de tiempo, corroboró la preñez del animal.

Etapa III. Intervención

Grupo control: Sin intoxicación alcohólica

Grupo experimental I. Se le suministró en el agua de beber 5 ml de etanol al 40 %

Grupo experimental II. Se le suministró en el agua de beber 5 ml de etanol al 40 % y el ácido fólico a razón de 200 µg/día

En ambos grupos experimentales la administración del etanol o del etanol más el ácido fólico, se mantuvo durante todo el tiempo de gestación

Etapa IV. Parto y selección de las crías

El parto se produjo de forma fisiológica en todos los grupos de ratas.

Se seleccionaron un total de 150 crías, 50 de cada uno de los grupos de ratas (control; experimental I y experimental II). Estas crías procedían de los dos momentos en los que se realizó el experimento. Se utilizó como criterio de inclusión que tuviesen un peso superior a los seis gr y una talla por encima de los cinco cm, de manera que fuera más fácil la medición de las diferentes dimensiones craneofaciales utilizadas como variables en el estudio.

Etapa V. Obtención de las dimensiones craneofaciales en las crías.

Las mediciones se realizaron al tercer día de vida post-natal, para lo cual se utilizó un pie de rey con un error de medición de 0,05 milímetros (mm).

- Diámetro craneano biparietal (DBP): Se determinó colocando el pie de rey sobre un plano imaginario y paralelo al borde superior de las orejas.
- Diámetro craneano anteroposterior (DAP): Se midió colocando el pie de rey desde la cresta supranasal hasta el borde superior del agujero occipital.
- Distancia entre los globos oculares (DGO): Se determinó colocando el pie de rey desde el ángulo externo del ojo izquierdo al ángulo externo del ojo derecho.
- Distancia poro nasal – oreja (DPO): Se midió colocando el pie de rey desde el poro nasal hasta el borde superior de las orejas.

Etapa VI. Observación de la presencia o no de malformaciones del SNC

Las observaciones se realizaron utilizando un estéreo-microscopio

- Encefalocele: se observó en la región occipital un quiste con presencia de tejido nervioso(cerebral) en su interior.
- Meningocele: se observó en la región occipital un quiste con presencia de tejido procedente de las meninges.
- Microcefalia: se utilizó como criterio para el diagnóstico de microcefalia que el peso del cerebro fuera inferior a 1,0 g.

Etapa VII. Sacrificio de las crías

Se utilizó la inhalación de éter, considerado método indirecto por sobredosis.

Etapa VIII. Obtención del peso del cerebro (g) en las crías

Se realizó la extracción del cerebro posterior a la abertura de la bóveda craneana y se procedió de forma inmediata a realizar la medición del peso en una balanza *Sartorius* con sensibilidad 0,01g.

Condiciones de mantenimiento de las ratas

Todas las ratas utilizadas en el estudio se mantuvieron en condiciones óptimas (temperatura, ventilación, alimentación y suministro de agua). Todas las hembras se alojaron en grupos de dos por caja y los machos a razón de una por caja. Posterior al apareamiento, las hembras preñadas, se alojaron a razón de una por caja hasta el final del estudio.

Todas las cajas eran plásticas con tapa de rejilla y se ubicaron en estantes. Se mantuvieron con encamado de bagazo de caña desmeollado esterilizado en autoclave. Se utilizó la dieta comercial granulada esterilizable EAO: 1004 (CENPALAB, AlyCo®) para roedores, con certificado de calidad, que se suministró a libertad durante el estudio. El agua se esterilizó y se suministró en los frascos graduados junto al etanol y el ácido fólico según los grupos correspondientes.

Durante el estudio los animales fueron identificados mediante tarjetas colocadas en cada caja donde se registraron los datos siguientes: tipo y grupo de ensayo, especie, línea, sexo, edad y fecha de apareamiento.

Posterior a los apareamientos fueron cambiadas las tarjetas por otras que reflejaron igualmente todos los datos de los animales y del estudio, así como la fecha de comienzo de la gestación y la fecha probable de parto fisiológico.

Control de la calidad

El estudio fue conducido y regido por lo establecido en la Guía de Buenas Prácticas para el cuidado, uso, y reproducción de los animales para la experimentación del CENPALAB.⁽⁸⁾

Se consideraron como variables: malformaciones del SNC (presente/ausente) y tipo de malformaciones del SNC (encefalocele, meningocele y microcefalia); y el diámetro craneano biparietal (DBP), diámetro craneano anteroposterior (DAP), distancia entre los globos oculares (DGO) y distancia poro nasal – oreja (DPO).

Para la realización de la investigación se tuvieron en cuenta los principios éticos que rigen las investigaciones con animales de laboratorio:⁽⁸⁾ reducción: se trabajó con un número de animales reducido; manipulación: fueron manipulados por un personal capacitado; ambiente: permanecieron en un medio adecuado con óptima temperatura; y ventilación, nivel de humedad e iluminación.

Para el procesamiento estadístico, los datos obtenidos de las diferentes variables clínicas y morfométricas en las crías, se almacenaron en una hoja de cálculo computarizada procesada con el paquete estadístico SPSS versión 22. Para comprobar el supuesto de normalidad en cada una de las variables cuantitativas, se realizó el test de *Kolmogorov - Smirnov* que permitió la comprobación de la falta de normalidad de las variables cuantitativas.

El análisis descriptivo de los datos se basó en la obtención de medidas de agregación (porcentajes), de tendencia central (media y mediana) y, de dispersión (desviación estándar). Se realizó la prueba de comparación de proporciones para muestras independientes con el sistema EPIDAT versión 3.1.

La asociación entre la exposición al alcohol durante la gestación y la aparición de malformaciones del SNC de las crías, y la asociación entre la presencia de estas enfermedades en las ratas recién nacidas y el suplemento con ácido fólico de las ratas gestantes que consumían alcohol durante todo el embarazo, se identificó mediante análisis univariado utilizando como variable dependiente la presencia/ausencia de malformaciones del SNC de las crías.

Se estimó una asociación de riesgo estadísticamente significativa para un intervalo de confianza del *Odds-Ratio* (OR) que no contenga la unidad. Para comparar los valores centrales de las variables cuantitativas en los diferentes grupos de estudio, se aplicó las pruebas no paramétricas de *Kruskal-Wallis* para k muestras independientes, con las comparaciones por parejas de grupo. Se utilizó como hipótesis nula H0 que las muestras independientes provienen de poblaciones idénticas. Para todas las pruebas estadísticas se fijó un nivel de significación de 0,05.

RESULTADOS

En el estudio se encontró una proporción significativamente más elevada de ratas recién nacidas hijas con malformaciones del SNC, procedentes de las madres que consumieron alcohol, con relación a las crías que nacieron de las ratas del grupo control (96% vs 4 %: $Z=9,00$; $p<0,001$; según la prueba de comparación de proporciones para muestras independientes), y con relación a la descendencia de las que consumieron alcohol y fueron suplementadas al mismo tiempo con ácido fólico (96 % vs 40 %: $Z=5,78$; $p<0,001$).

Los diferentes tipos de malformaciones del SNC encontrados en las crías de los tres grupos de ratas madres que formaron parte del estudio (grupo control y grupos experimentales I y II) resultaron que el 78 % de las crías procedentes del grupo experimental I, desarrollaron microcefalia, y el 18 % encefalocele. De manera que la aparición de la microcefalia en las crías a consecuencia de la intoxicación alcohólica de las madres durante la gestación fue significativamente superior que la aparición de encefalocele ($Z=5,8$; $p<0,001$; según la prueba de comparación de proporciones para muestras independientes). (Fig. 1)

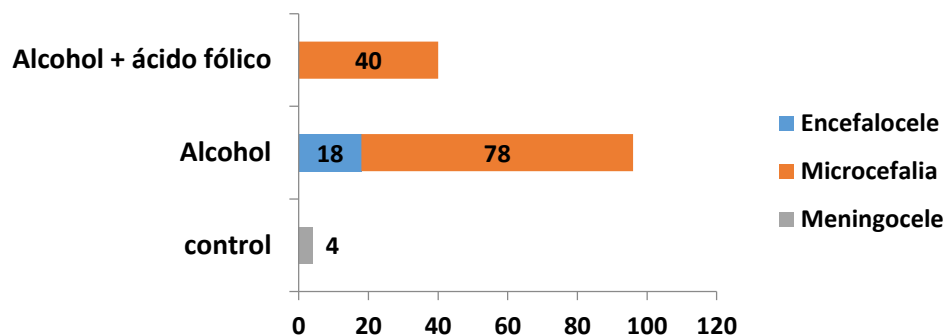


Fig 1 Porcentaje de ratas recién nacidas con diferentes tipos de malformaciones del Sistema Nervioso Central, según grupo de estudio.

Por su parte, las crías con malformaciones del SNC, procedentes del grupo experimental II (40 %), solo desarrollaron microcefalia, y en proporción significativamente inferior a la que apareció en el grupo experimental I ($Z=3,65$; $p<0,001$).

El estudio de asociación entre la presencia de malformaciones del SNC en las crías, y la exposición de las madres al alcohol durante toda la gestación, mostró que las ratas recién nacidas tuvieron un riesgo muy elevado ($OR= 576$; Intervalo de Confianza [IC] =77,9 - 4257,7) de nacer con algún defecto del SNC.

Por otra parte, el estudio estadístico demostró un efecto protector del ácido fólico ($OR=0,02$; $IC= 0,006-0,12$) para las ratas hijas de aquellas madres que conjuntamente con el alcohol, recibieron una dosis de 200 $\mu\text{g}/\text{día}$ de dicha vitamina.

Se encontró que todas las dimensiones craneofaciales estudiadas disminuyeron significativamente ($p<0,001$) en las crías de las ratas expuestas al alcohol durante el embarazo, con relación a las crías de las ratas no expuestas (grupo control).

La suplementación con ácido fólico a las madres con intoxicación alcohólica, provocó que sus crías alcanzaran un diámetro biparietal (DBP) y una distancia entre los globos oculares (DGO) significativamente superior a las procedentes de las madres con intoxicación alcohólica y no suplementadas, pero significativamente inferior a las crías del grupo control ($p<0,001$). (Tabla 1)

Tabla 1. Comparación de valores centrales de las dimensiones craneofaciales de las crías de los grupos de estudio.

Dimensiones craneofaciales (mm)	Grupo control	Grupo experimental		p*
		I	II	
Diámetro biparietal	1,15 ± 0,06 (1,15) ^a	1,00 ± 0,07 (1,00) ^b	1,09 ± 0,05 (1,10) ^c	<0,001
Diámetro anteroposterior	2,19 ± 0,07 (2,21) ^a	2,06 ± 0,07 (2,10) ^b	2,07 ± 0,06 (2,10) ^b	<0,001
Distancia entre los globos oculares	1,13 ± 0,04 (1,11) ^a	0,91 ± 0,09 (0,90) ^b	1,06 ± 0,16 (1,02) ^c	<0,001
Distancia poro nasal-oreja	1,17 ± 0,05 (1,16) ^a	1,11 ± 0,06 (1,10) ^b	1,14 ± 0,06 (1,17) ^{a;b}	<0,001

*: según prueba no paramétrica de Kruskal-Wallis.
Las diferencias significativas (p<0,001) al comparar los tres grupos entre si para cada una de las dimensiones craneofaciales, corresponden a las letras diferentes

Por otra parte, la suplementación con ácido fólico no logró disminuir el efecto nocivo del alcohol sobre el diámetro anteroposterior (DAP) de las crías (p>0,05, al comparar el DAP entre los grupos experimentales I y II y p<0,001 al comparar el DAP de ambos grupos experimentales con el grupo control).

La distancia poro nasal-oreja (DPO) fue ligeramente superior en las crías procedentes de las madres con intoxicación alcohólica suplementadas con ácido fólico con relación a las crías del grupo experimental I y ligeramente inferior a las del grupo control, sin embargo, estas diferencias no resultaron estadísticamente significativas (p>0,05 al comparar el DPO del grupo experimental II con el resto de los grupos del estudio).

DISCUSIÓN

El abuso del alcohol durante la gestación, ocasiona un patrón de alteraciones en el SNC, siendo el cerebro uno de los órganos más afectado.⁽⁹⁾

Las malformaciones cerebrales más frecuentes son anomalías del tubo neural como el encefalocele y meningocele, agenesia o hipoplasia del cuerpo calloso y microcefalia con hipoplasia cerebral.

En el estudio, la intoxicación alcohólica en las ratas madres durante la gestación provocó la aparición de dos malformaciones del SNC en sus crías: microcefalia y encefalocele, siendo esta última alteración prevenida con la suplementación de ácido fólico, mientras que la microcefalia se redujo de forma significativa en un 38 %.

La aparición de la microcefalia en las crías de las ratas con intoxicación alcohólica (grupo experimental I), pudiera ser el resultado de los diferentes mecanismos que a nivel molecular desencadena el etanol y que provocan una disminución en el crecimiento del cerebro.

El glutamato es uno de los neurotransmisores más abundantes durante la formación del SNC, participa en procesos fisiológicos tan diversos como la proliferación, maduración y supervivencia neuronal.¹⁰ Hernández-Fonseca y colaboradores encontraron que el etanol era capaz de bloquear los receptores N-metil-D-Aspartato del glutamato, lo cual induce la apoptosis o muerte celular programada de las neuronas.⁽¹¹⁾

Según estos investigadores, durante el período de sinaptogénesis, la exposición al etanol puede borrar millones de neuronas del cerebro en desarrollo, explicando así la reducción de la masa cerebral durante la intoxicación prenatal con etanol.⁽¹¹⁾

Otros posibles mecanismos que pudieran justificar la presencia de microcefalia en respuesta a la intoxicación alcohólica prenatal son: el incremento en la actividad de la peroxidasa celular, que disminuye la síntesis de ADN, y la consecuente alteración de la síntesis proteica, interferencia del transporte de aminoácidos a través de la placenta, alteración del metabolismo hidrocarbonado materno, que provoca hipoglicemia e hipoxia fetal crónica, así como la disminución de los niveles de somatomedina C.⁽¹²⁾

El etanol también ejerce su acción teratogénica sobre el SNC provocando la formación de radicales libre, estrés oxidativo y la disfunción mitocondrial. Algunas de las vías metabólicas del alcohol resultan en la generación de especies reactivas de oxígeno, cuyos niveles excesivos pueden dañar las células e inducir la muerte celular interfiriendo en la función mitocondrial. Por otra parte, el alcohol puede reducir los niveles de antioxidantes.⁽¹³⁾

Los folatos tienen dos efectos fisiológicos principales: en primer lugar, constituyen cofactores de las enzimas que sintetizan ADN y ARN, en segundo lugar, son necesarios para la conversión de la homocisteína en metionina, importante para la síntesis de proteínas, por lo tanto, son vitales durante el crecimiento. Por otra parte, el ácido fólico, por su acción antioxidante, podría tener efectos protectores contra los daños del etanol durante la gestación.

La ingestión de alcohol interfiere en la absorción de folatos y durante el embarazo provoca un incremento en la eliminación urinaria del ácido fólico desencadenando una deficiencia de la vitamina, lo que conlleva una disminución de las células cerebrales y del tamaño del cerebro, lo anteriormente expuesto pudiera justificar la importancia de la suplementación con ácido fólico durante el embarazo cuando existe una exposición prenatal al etanol, de hecho en el presente estudio, dicha suplementación disminuyó la microcefalia en las crías del grupo experimental II con relación a las del grupo experimental I.

Este efecto protector del ácido fólico sobre la microcefalia pudiera explicarse a partir de los resultados encontrados en estudios de intervención en ratones, donde se demostró que la suplementación con ácido fólico reduce la apoptosis celular, incrementa la proliferación celular a nivel cerebral y reduce el estrés oxidativo.

La encefalocele es una enfermedad rara del desarrollo, del grupo de los defectos en el cierre del tubo neural. Se caracteriza por herniación o protrusión de parte del encéfalo y de las meninges a través de un defecto craneal; si solamente protruyen las meninges se denomina meningocele craneal.⁽¹⁴⁾

Las células de las crestas neurales son particularmente sensibles a los efectos del etanol, ya que el mismo interfiere en su proceso de migración, de esta forma se afecta la osificación del

cráneo, provocando principalmente alteraciones a nivel de la escama del hueso occipital, donde puede aparecer un orificio de tamaño variable en dependencia de la magnitud del defecto y por el cual se produce la salida de las meninges y/o tejido nervioso cerebral.

Esta malformación del SNC no parece tener como principal causa en su aparición los defectos genéticos, sino las deficiencias nutricionales especialmente la del ácido fólico.

Si se tiene en cuenta que la intoxicación alcohólica durante el embarazo provoca un déficit de ácido fólico, entonces puede inferirse que la presencia de encefalocele en el 18 % de las crías procedentes del grupo de ratas expuestas al etanol, sea consecuencia de la deficiencia de esta vitamina en las madres, de hecho, la suplementación con ácido fólico (grupo experimental II) evitó la aparición de este defecto del cierre del tubo neural.

Esto pudiera justificar además la aparición de meningocele en el 4 % de las crías de las madres del grupo control, las que no fueron expuestas al alcohol, pero tampoco suplementadas con ácido fólico, lo que refuerza la importancia de la suplementación con esta vitamina hidrosoluble durante el embarazo, como medida preventiva para evitar los defectos del cierre del tubo neural.

La cara y el aparato masticatorio, conjuntamente con el neurocráneo, son entidades que provienen embriológicamente de las células de la cresta neural y tejido mesodérmico paraxial y que participan en el desarrollo del cráneo.

Las células de la cresta neural de la zona craneal y vagal van a dar lugar al ectomesénquima de la región cráneo-cérvico-facial y arcos branquiales, a partir del cual se diferencian los procesos faciales.

Teniendo en cuenta que la intoxicación prenatal con etanol afecta la migración de las células de las crestas neurales, tal y como se discutió anteriormente, y la apoptosis de las mismas, demostrada en numerosos estudios en modelos de animales, entonces se puede inferir que la disminución de todas las dimensiones craneofaciales evaluadas en la presente investigación, en las crías de las madres expuestas al etanol, se deba fundamentalmente a la acción del mismo sobre estas células ectodérmicas.

Un estudio reciente de análisis morfométrico en embriones de ratones, reveló que después de 48 horas de intoxicación materna aguda con etanol, se encontró una reducción significativa en el ancho y la profundidad de los globos oculares, así como de la distancia interocular.

Wass y colaboradores realizaron un estudio con mujeres embarazadas expuestas al etanol donde demostraron el daño ocasionado por el mismo a nivel de la corteza frontal del cerebro lo cual fue determinado a través de mediciones ultrasonográficas.⁽¹⁵⁾

Con relación a la suplementación con ácido fólico durante la intoxicación prenatal con etanol, si bien se ha comprobado que la misma alivia los defectos del desarrollo inducidos por el etanol, los mecanismos moleculares involucrados en la acción protectora del ácido fólico no se conocen con exactitud, no obstante, se reporta que el cinco metiltetrahidrofolato, disminuye las alteraciones en la migración de las células de las crestas neurales, inducida por el etanol.

Esto pudiera justificar la reducción significativa de los efectos nocivos del etanol sobre el diámetro biparietal y la distancia entre los globos oculares en las crías de las madres con intoxicación alcohólica que recibieron suplementación con ácido fólico con relación a las de las madres expuestas al alcohol y no suplementadas con esta vitamina.

Por otra parte, el ácido fólico es una vitamina hidrosoluble que tiene una función coenzimática, además de participar en la síntesis de nucleótidos necesarios para la síntesis del ADN, la conversión del ácido formiminoglutámico a glutámico, la conversión de homocisteína a metionina, y la síntesis de novo de las purinas, serina, glicina, metionina y colina, lo que reviste particular importancia en la división celular y el crecimiento. Es probable que estos efectos combinados del ácido fólico, hayan sido capaz de estimular la mitosis celular, y disminuir el efecto de los productos tóxicos derivados del metabolismo del etanol.

De forma general se puede concluir que el biomodelo utilizado logró demostrar no solo el efecto tóxico del etanol sobre el SNC y las dimensiones craneofaciales de las crías procedentes de ratas *Wistar* con intoxicación alcohólica durante toda la gestación, sino también el efecto protector del ácido fólico. Para el caso específico de las dimensiones craneofaciales: DAP y el DPO, parece ser que la dosis de ácido fólico utilizada en el estudio, no fue capaz de reducir de forma significativa el daño que sobre ellas provocó el etanol, por lo que se recomienda la utilización de dosis mayores de ácido fólico para lograr un efecto protector total sobre las dimensiones craneofaciales en la descendencia procedente de ratas *Wistar* con intoxicación alcohólica.

CONFLICTO DE INTERESES

Los autores declaran que no existe conflicto de intereses.

REFERENCIAS BIBLIOGRÁFICAS

1. Organización Mundial de la Salud. Impactos negativos del alcohol en la salud [internet]. Ginebra; 2016 [citado 16/11/2016]. Disponible en: <https://blogs.20minutos.es/el-nutricionista-de-la-general/2012/11/30/el-efecto-del-alcohol-sobre-la-salud-la-opinion-de-la-oms/>
2. Cuba. Centro Nacional de Información de Ciencias Médicas. Biblioteca Médica Nacional. Alcoholismo. Estadísticas Mundiales. Factográfico salud [Internet]. 2017 Feb [10/01/2018]; 3(2): [aprox. 12p.]. Disponible en: <http://files.sld.cu/bmn/files/2017/02/factografico-de-salud-febrero-20172.pdf>.
3. Niebyl JR, Weber RJ, Briggs GG. Drugs and environmental agents in pregnancy and lactation: Teratology, epidemiology. En: Gabbe SG, Niebyl JR, Simpson JL, et al. *Obstetrics: Normal and Problem Pregnancies*. 7th ed. Philadelphia, PA: Elsevier; 2017. p. 8.
4. Hoyme HE, Kalberg WO, Elliott AJ, et al. Updated clinical guidelines for diagnosing fetal alcohol spectrum disorders. *Pediatrics* [Internet]. 2016 [citado 15/6/2018]; 138(2). Disponible en: <http://pediatrics.aappublications.org/content/138/2/e20154256.long>
5. González Armas E, Cabezas Alfonso HC. Efectos del ácido fólico sobre variables morfométricas en ratas *Wistar* recién nacidas. *Rev Ciencias Médicas* [Internet]. 2015 Ago [citado 20/1/2019]; 19(4): [aprox. 7p.]. Disponible en: http://scielo.sld.cu/scielo.php?script=sci_arttext&pid=S1561-31942015000400009&lng=es
6. Herrera Batista A, Zumeta Dubé Melvis T, González Bravo M. Efectos del ácido fólico sobre algunas variables morfométricas del timo de ratas adolescentes con síndrome fetal alcohólico. *Rev Cubana Invest Bioméd* [Internet]. 2012 Mar [citado 11/9/2018]; 31(1): [aprox. 9p.]. Disponible en: http://scielo.sld.cu/scielo.php?script=sci_arttext&pid=S0864-03002012000100007&lng=es
7. Park J-E, Choi T, Ryu Y, Cho S-I. The relationship between mild alcohol consumption and mortality in Koreans: a systematic review and meta-analysis. *BMC Public Health* [Internet]. 2015 [citado 15/6/2018]; 15:918. Disponible en: <https://bmcpubhealth.biomedcentral.com/track/pdf/10.1186/s12889-015-2263-7>
8. CENPALAB. Manual de Procedimientos Operacionales de Trabajo. Edición 01/0.



9. Williams JF, Smith V. Fetal alcohol spectrum disorders. *Pediatrics* [internet]. 2015 [citado 15/6/2018]; 136(5). Disponible en: <http://pediatrics.aappublications.org/content/136/5/e1395>
10. Wilhoit LF, Scott D, Simecka BA. Fetal alcohol spectrum disorders: Characteristics, complications, and treatment. Abstract. *Community Mental Health Journal* [internet]. 2017 [citado 15/6/2018]; 53 (6): [aprox. 7p.]. Disponible en: <https://www.ncbi.nlm.nih.gov/pubmed/28168434>
11. Hernández-Fonseca K, Martinell P, Reyes-Guzmán C, Méndez M. ¿La exposición crónica al alcohol induce neurodegeneración en el Sistema Nervioso Central de la rata?. *Salud Ment* [Internet]. 2015 Jun [citado 18/9/2018]; 38(3): [aprox. 10p.]. Disponible en: http://www.scielo.org.mx/scielo.php?script=sci_arttext&pid=S0185-33252015000300167&lng=es
12. Pérez López JA. Tabaco, alcohol y embarazo. *Formación Continuada del médico práctico*. [Internet] España; noviembre, 2016 [Citado 10/12/ 2016]. Disponible en: <http://www.elsevier.es/es-revista-medicina-integral-63-pdf-10022163>
13. Buitrago MR. Genética molecular del alcoholismo. *Rev. Fac. Med* [Internet]. 2015 [citado 15/6/2018]; 63(3): [aprox. 11p.]. Disponible en: <http://www.scielo.org.co/pdf/rfmun/v63n3/v63n3a16.pdf>
14. Kendler J, Jianguang J, Edwards A. An Extended Swedish National Adoption Study of Alcohol Use Disorder. *JAMA Psychiatry* [Internet]. 2015 [citado 15/6/2018]; 72(3): [Aprox. 7p.]. Disponible en: <https://jamanetwork.com/journals/jamapsychiatry/fullarticle/2088151>
15. Wass T, Chudley A. Relationships between Head Circumference, Brain Volume and Cognition in Children with prenatal alcohol exposure. *PlosOne* [Internet]. 2016 [citado 15/6/2018]; 11(2). Disponible en: <https://journals.plos.org/plosone/article?id=10.1371/journal.pone.0150370>

