

Transposición del conducto parotídeo en un canino con queratoconjuntivitis seca unilateral

Parotid duct transposition in a canine with unilateral dry keratoconjunctivitis



<https://eqrcode.co/a/ex1EnP>

 **Yendry Zamora Montalvo ***, Mitchell Torres González-Chávez

Universidad Agraria de La Habana (UNAH) "Fructuoso Rodríguez Pérez", Carretera Tapaste y Autopista Nacional, Km 23 ½, CP 32 700, San José de Las Lajas, Mayabeque, Cuba.

RESUMEN: Se presenta un paciente canino, macho, de la raza xoloitzcuintle de cuatro años de edad con abundante secreción mucoide, vascularización superficial y resequedad del ojo derecho con cuatro meses de tratamiento médico con colirios antibióticos y esteroides. Se utilizó la prueba de Schirmer para cuantificar la porción acuosa de la película lagrimal del ojo y el valor obtenido fue de 5 mm/min; con este valor se diagnostica queratoconjuntivitis seca de tipo cuantitativa. Se realizó la transposición del conducto parotídeo o conducto de Stenon mediante una técnica cerrada. Se ubicó la apertura externa del conducto de Stenon y se sondeó con un material de sutura nylon monofilamento 2-0 de color negro. Se realizó una incisión alrededor de la papila (collar de mucosa) y se liberó el conducto mediante disección y tracción del mismo para después crear un túnel hasta el fórnix, al cual se dirige el conducto liberado y, finalmente, se fijó el collar de mucosa con cuatro puntos cardinales. El paciente se mantuvo con collar isabelino por 15 días; además, durante la primera semana se indicó colirios antibióticos, analgésicos y antiinflamatorios. La evolución fue positiva y a los 30 días estaba sin vascularización superficial. La prueba de Schirmer arrojó como resultado un valor de 25 mm/min y la superficie corneal mejoró su aspecto. Se controló mediante inspección y prueba de Schirmer cada tres meses hasta el año y mantuvo valores por encima de 20 mm/min.

Palabras clave: conducto parotídeo, transposición, queratoconjuntivitis seca.

ABSTRACT: A canine patient came in for consultation showing the following symptoms: four year old male, xoloitzcuintle breed, with abundant mucoid secretion, superficial vascularization, and dryness of the right eye. The dog was undergoing four months of medical treatment with antibiotic eye drops and steroids. Schirmer's test was used to quantify the aqueous portion of the tear film of the eye and the value obtained was 5 mm/min. Qualitative dry keratoconjunctivitis was diagnosed with that value. The parotid duct or Stensen duct was transposed using a closed technique. The external opening of the Stensen duct was located and probed with a black 2-0 monofilament nylon suture material. An incision was made around the papilla (mucosal collar), the duct was released by dissection and traction, and then a tunnel to the fornix was created directed at the released duct. Finally, the mucosal collar was fixed with four cardinal points. The dog was kept in an Elizabethan collar for 15 days. In addition, antibiotic, analgesic and anti-inflammatory eye drops were indicated during the first weeks. Evolution was positive. After 30 days the dog kept without superficial vascularization. Schirmer's test resulted in a value of 25 mm/min and the corneal surface improved in appearance. It was controlled by inspection and Schirmer's test every three months up to one year maintaining values above 20 mm/min.

Key words: parotid duct, transposition, dry keratoconjunctivitis.

*Autor para la correspondencia: Yendry Zamora Montalvo. E. mail: yendry.zamora@nauta.com

Recibido: 01/12/2019

Aceptado: 23/03/2020

INTRODUCCIÓN

Debido al carácter avascular de la córnea, esta debe nutrirse, fundamentalmente, de las lágrimas en su parte más anterior y del humor acuoso en la posterior. Debido a esa dependencia metabólica de las lágrimas, la córnea es especialmente sensible a cualquier cambio que afecte la producción o la composición lagrimal (1).

La queratoconjuntivitis seca (QCS) es una enfermedad frecuente en el perro y se caracteriza por una alteración del funcionamiento o de la estructura normal de la película lagrimal precorneal y se define habitualmente como una incapacidad de la misma para cumplir con sus funciones, aunque muchos signos clínicos de aparición tardía son originados por una disminución en la cantidad de lágrimas (2).

El principal método quirúrgico para los casos de QCS que no responde al tratamiento es la transposición del conducto parotídeo. Resulta interesante el hecho de que, según el *American Veterinary Medical Data Program*, la frecuencia con la que se realiza esta cirugía en los Colegios Americanos de Veterinaria (del inglés, *American Veterinary Colleges*) ha disminuido más del 15 % de casos de QCS desde finales de la década del 70 y principios de la del 80, hasta menos del 2,5 % a finales de 1990 (1). Esto se debe, principalmente, a la aparición de la ciclosporina y al diagnóstico precoz de la enfermedad. No obstante, se recomienda esperar, al menos, ocho semanas de terapia farmacológica convencional que demuestren un fallo del tratamiento médico. Para los casos donde se nota una mínima mejoría en las primeras cuatro semanas, el tratamiento debe extenderse cuatro semanas más antes de indicar la trasposición del conducto parotídeo (1,3).

HISTORIA DEL CASO

A consulta llega un paciente de la raza xoloitzcuintle macho, de cuatro años de edad llamado Chino. La dueña refiere que presentaba muchas lagañas y abundantes secreciones en el ojo derecho, se las limpiaba con frecuencia y al poco rato volvían a aparecer. Según la dueña, el paciente llevaba varios meses así y ya le habían indicado varios tratamientos médicos con

antibióticos, esteroides, antisépticos y antialérgicos. La parasitosis era la probable causa más frecuente señalada por la propietaria y los médicos que lo habían atendido antes.

EXAMEN FÍSICO GENERAL

En exploración clínica se evidenció la presencia de una secreción mucoides abundante en el ojo derecho y resequeidad ocular. Había presencia de vascularización superficial, infiltrado de pigmentos en el estrato córneo superficial y una ligera meibomitis. El paciente presentaba buena condición física y un excelente estado de ánimo. Mantenía buena respuesta a los estímulos y buena relación con el medio.

DIAGNÓSTICO

Teniendo en cuenta el presunto diagnóstico, se decidió realizar al paciente la prueba de Schirmer (TearFlo TM) (Fig. 1) para cuantificar la porción acuosa de la película lagrimal, que es el primer examen complementario que se debe realizar en el examen oftalmológico (4) y confirmar el diagnóstico de QCS de tipo cuantitativa.

Este arrojó un valor de 5 mm/min, lo que está por debajo del rango establecido para un canino según lo planteado por Pérez (5), con lo que se confirma dicho diagnóstico (6). Gelatt (3) expone que los datos en el rango comprendido entre 10mm/min y 15 mm/min se consideran sospechosos (7).

Se le indicó tratamiento médico de mantenimiento con lágrimas artificiales cada ocho horas hasta el momento del tratamiento quirúrgico para mantener lubricado el globo ocular (8).

TRATAMIENTO QUIRÚRGICO Y EVOLUCIÓN DEL CASO

Una vez realizado todos los complementarios se decidió la realización de la técnica de transposición del conducto de Stenon o transposición del conducto parotídeo. Navea (9) plantea que la transposición del conducto parotídeo es la última opción de tratamiento. En contraposición, Turner (1) argumenta que el principal método quirúrgico para los casos de

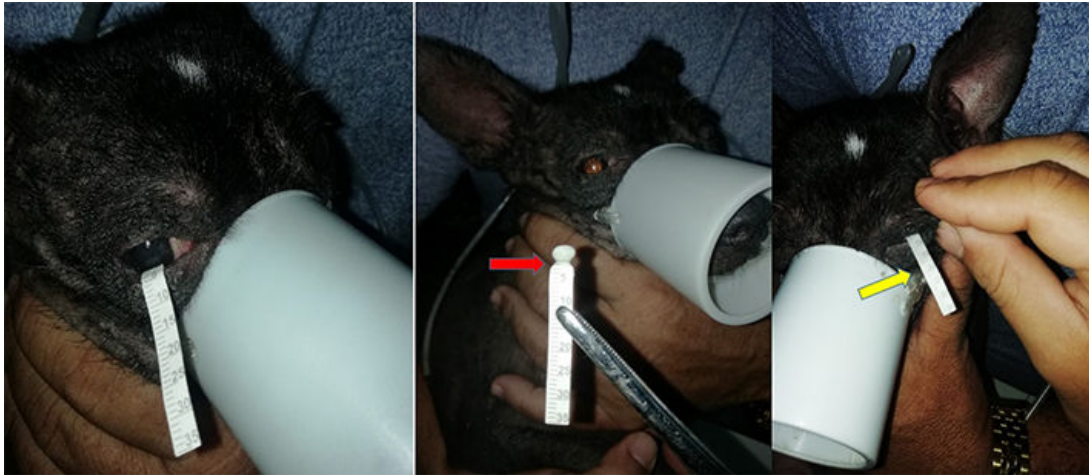

Figura 1. Prueba de Schirmer realizada en ambos ojos en el periodo de un minuto./ *Schirmer's test performed on both eyes within one minute.*

QCS que no responden al tratamiento médico es la transposición del conducto parotídeo.

Teniendo en cuenta los tratamientos médicos realizados, se decidió proceder a operar con el consentimiento de los propietarios y con el objetivo de mejorar la calidad de vida del paciente.

El protocolo de sedación, analgesia y anestesia se realizó con Midazolam a razón de 0,25 mg por Kg de PV (10), Ketamina 0,6 mg por Kg de peso vivo (PV) (11) y Xilacina 0,1 mg/Kg de PV (12); todos vía endovenosa. Para el mantenimiento anestésico se utilizó un protocolo TIVA (Anestesia total intravenosa) con bolos de propofol (2,5 mg/Kg) cada cuatro minutos monitoreando al paciente mediante algunos indicadores (frecuencia respiratoria, frecuencia cardíaca, presión arterial sistémica, tiempo de relleno capilar, respuesta de reflejos parpebral, corneal, entre otros); asimismo, se usó una infusión continua de FLK (fentanilo 5µg/kg/hr; lidocaína 2 mg/Kg/hr; ketamina 1 mg/Kg/hr) en solución salina fisiológica (CLNA 0,9 %) con un equipo para venoclicepeps de microgoteo para el manejo analgésico del procedimiento (13,14). Se realizó, además, una técnica loco regional con lidocaína al 2% aplicando 1 mL a nivel del agujero infraorbitario y también bloqueo maxilar (11,15).

Una vez anestesiado el paciente, se procedió con la asepsia del área, usando povidona iodada al 10 % para la piel y comisura labial y al 5 % de la misma solución para la mucosa labial y

gingival; posteriormente, se retiró el iodo con alcohol al 70 %. Uno de los elementos más importantes para poder realizar la cirugía es ubicar la salida del conducto de Stenon, que se aprecia como una papila de 0,5 mm en la mucosa bucal por encima del tercer molar (molar carnívero) (Fig. 2).

Para la ubicación de esta papila podemos utilizar una cánula de oftalmología o alternativamente una aguja número 24 quitándole previamente el ápice filoso. Es importante señalar que la salida del conducto no se debe traumatizar. Es fundamental comprobar que el paciente produce saliva con normalidad antes de considerar la cirugía; la xerostomía (sequedad bucal) se asocia con frecuencia a la QCS. Para ello se puede administrar sobre la lengua una sustancia amarga, como el zumo de un limón o una gota de atropina, que en condiciones normales debe producir una salivación abundante y tras una inspección detallada será posible observar gotas de saliva saliendo de la papila del conducto parotídeo. Si esta reacción no tiene lugar, el paciente no se beneficiará de la cirugía de transposición del conducto parotídeo (16).

En el presente caso se decidió usar un material de sutura nylon monofilamento, calibre 2-0 y de color negro. Lo más difícil en este paso no es localizar la papila sino lograr introducir el material de sutura; esto puede estar dado porque el conducto no es recto totalmente en su trayecto. Para esto se recomienda utilizar una pinza de disección Adson Brown o una Debakey, sujetar la

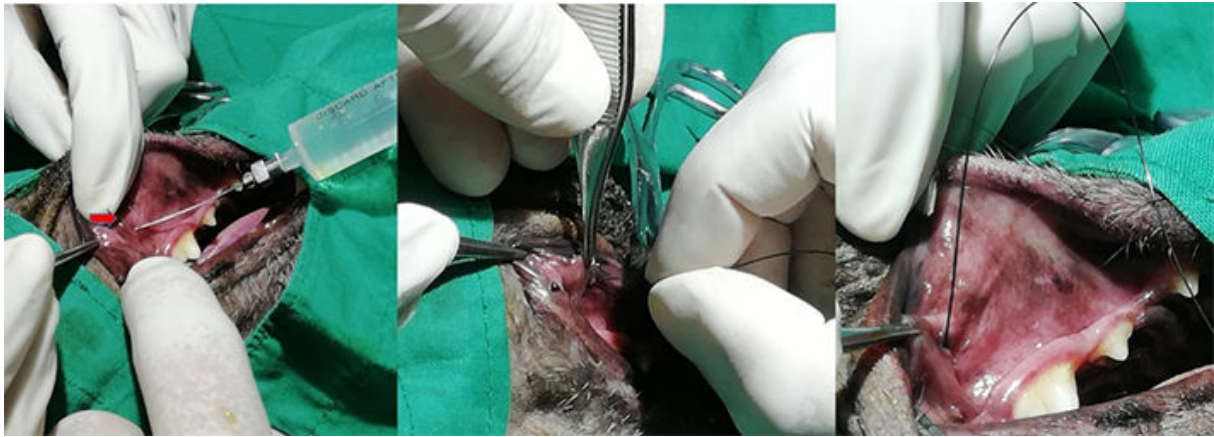


Figura 2. Ubicación y sondaje del conducto de Stenon. Con la flecha roja se señala la salida del conducto de Stenon./ *Locating and probing the Stensen duct. The red arrow indicates the Stensen duct outlet.*

papila a 2 o 3 mm de su salida y realizar una leve tracción con sentido oral manteniendo la aprehensión de la misma y empujando cuidadosamente el nylon hasta sentir resistencia. En el presente caso se avanzó aproximadamente 4,5 cm. Aunque algunos autores (1,3) recomiendan que es conveniente aplicar un punto en forma de gasa en la apertura externa del conducto para evitar que el mismo se salga durante su manipulación, particularmente no fue usado para evitar el trauma a nivel de la salida del conducto.

Existen dos técnicas descritas para la transposición del conducto, una técnica abierta y otra cerrada. En este caso se decidió realizar la técnica cerrada al estar en presencia de una raza desprovista de pelos y si se realiza la técnica abierta, a pesar de que se mejora la visualización del paquete neurovascular en contacto con el conducto, quedaría una cicatriz en la cara y la inflamación es mucho mayor. Ambas permiten el desvío de la secreción de la glándula parotídea al saco conjuntival garantizando la lubricación y nutrición externa de la córnea debido al alto grado de similitud de dicha secreción con la porción acuosa de la película lagrimal (17).

Se inició con una incisión de 3 mm alrededor de la apertura de salida del conducto evitando seccionar al mismo; para ello se usó una tijera de iris, teniendo en cuenta que colegas como Simó (6) recomienda la tijera de tenotomía de Stevens hasta la base de la glándula. Mientras se realiza la disección del conducto se va liberando de sus

tejidos circundantes y se libera el conducto haciendo tracción del mismo; en el presente caso con una pinza Debaquey (Fig. 3) con mucha precisión para que exista una mínima retracción cicatrizal en el posoperatorio que pueda generar compresiones extraluminales que afecten negativamente la instilación de saliva a la córnea.

Una vez liberado el conducto parotídeo, se realizó una incisión de 3 mm en el fórnix conjuntival ventrolateral y se creó un túnel con una hemostática Halsted desde el fórnix hasta el origen de la papila (Fig. 4) para tomar el ápice del conducto, traccionar del mismo y llevarlo hasta la mucosa conjuntival del fórnix. Con un material de sutura multifilamento de ácido poliglicólico 5-0, se fijó el collar de mucosa con cuatro puntos simples cardinales (Fig. 4; Flecha amarilla,). Finalmente se retira el nylon (Fig. 4; Flecha roja) del conducto y se sutura la incisión bucal.

Esta es una técnica que permite el desvío de la secreción de la glándula parotídea al saco conjuntival garantizando la lubricación y nutrición externa de la córnea debido al alto grado de similitud en cuanto a pH y osmolaridad de dicha secreción con la porción acuosa de la película lagrimal (3,17).

La saliva presenta una mayor concentración de minerales cuando se compara con las lágrimas, por lo que a los propietarios se les debe alertar acerca del riesgo de un posible desarrollo de depósitos minerales sobre la córnea y sobre los márgenes de los párpados (3).

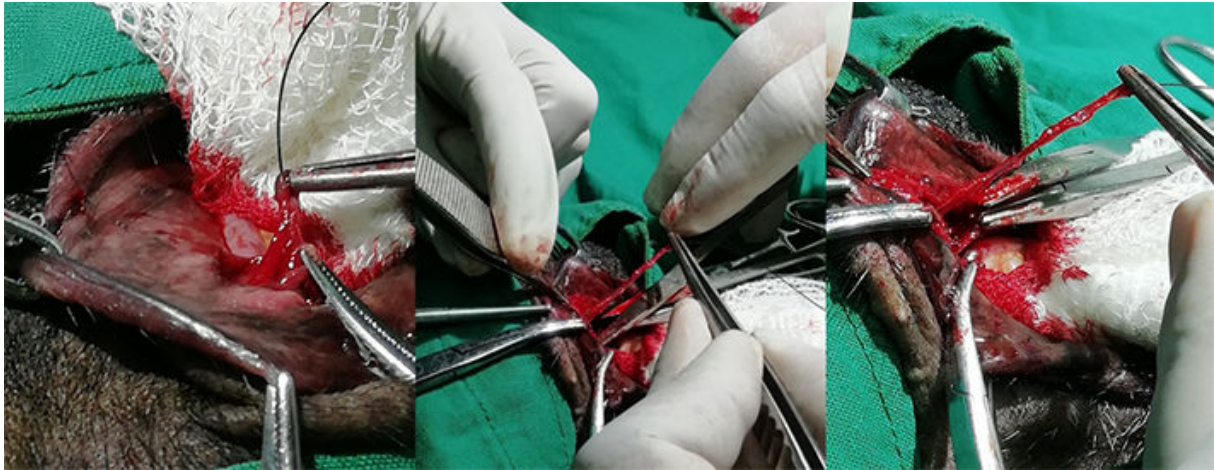


Figura 3. Imágenes transquirúrgicas de la disección del conducto parotídeo. / *Trans-surgical images of the parotid duct dissection.*

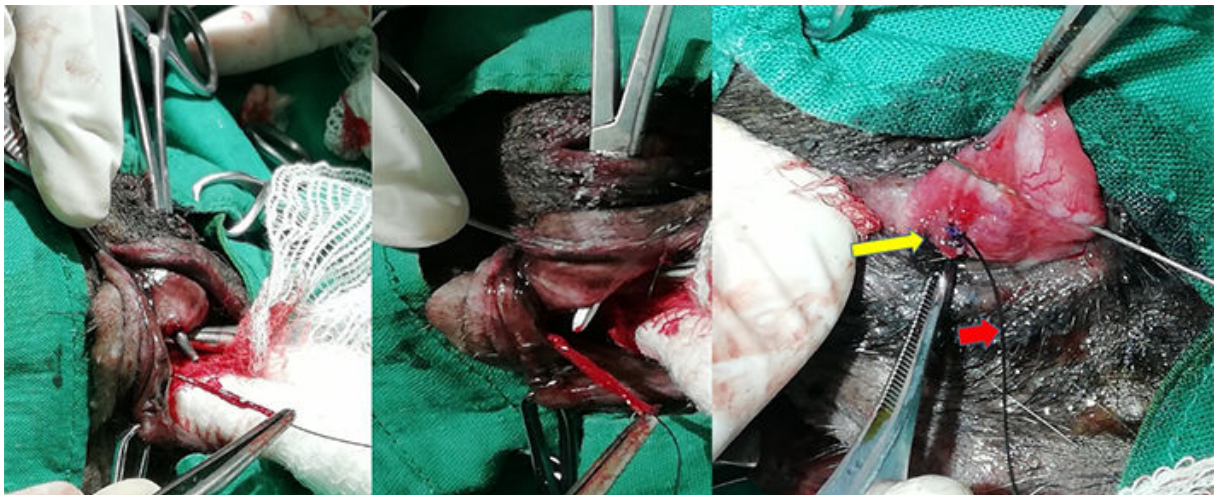


Figura 4. Transposición del conducto parotídeo libre hacia el borde conjuntival del párpado inferior. / *Transposition of the free parotid duct to the conjunctival edge of the lower eyelid.*

Por otra parte, Herrera (17) recomienda para los casos de depósitos minerales sobre la superficie corneal, el uso de soluciones quelantes que contengan ácido etilendiamino tetraacético (EDTA) a concentraciones de 1 a 2 %, diluidos en lágrimas artificiales de 2 a 3 veces al día para controlar la formación de estos precipitados minerales.

Esta técnica cerrada tiene varias ventajas, como son el menor edema posquirúrgico, no se manipula la vena facial ni las ramas del nervio facial según lo citado por Gelatt y Peterson (16). Por otra parte, Simó (6) aboga por la técnica abierta para evitar una disección a ciegas y liberar en su totalidad el conducto, minimizando de esta manera la torsión del mismo y liberando al conducto de las vasos y ramas de nervios q

discurren por encima del mismo y así evitar una posible estenosis a largo plazo.

POSOPERATORIO Y EVOLUCIÓN

Para el posoperatorio se indicó antibióticoterapia con Enroxol (enrofloxacin a 15 %) a una dosis de 5 mg/kg de peso vivo subcutáneo cada 48 horas durante ocho días (cuatro veces), Carprovet25 (Carprofeno en tabletas de 25 mg cada una) media tableta cada 12 horas durante seis días, Gentamicina en colirio una gota cada 2 horas durante los primeros tres días y después cada cuatro horas durante siete días más.

Se indicó el uso del collar isabelino como método de protección para evitar las

complicaciones posoperatorias debidas a las autolesiones y algo muy importante, que es mantener la mejor comunicación posible con los propietarios donde se le indica y explica todas las consideraciones referentes al caso (18).

La evolución fue positiva y a los 30 días estaba sin vascularización superficial y no había presencia de meibomitis. Con prueba de Schirmer se obtuvo como resultado un valor de 25 mm/min y mejoró el aspecto de la superficie corneal (Fig. 5); con ello habrá una gran mejora de la calidad de vida del animal y la satisfacción de los propietarios.

Se controló el paciente cada tres meses después del primer mes, hasta el año posquirúrgico (Fig. 6); mantuvo la producción salival activa y las pruebas de Schirmer dieron valores por encima de 20 mm en un minuto.

REFERENCIAS

1. Turner S. Oftalmología en pequeños animales. Estados Unidos: Elsevier Saunders. 2010.
2. Esson D. Clinical atlas of canine and feline ophthalmic disease. Estados Unidos: Wiley Blackwell. 2015;p.88.
3. Gelatt K. Fundamentos de oftalmología veterinaria. España: MASSON. 2013.
4. Esteban J. Atlas de oftalmología clínica del perro y el gato. Zaragoza: Servet. 2007.
5. Pérez I. La queratoconjuntivitis seca u ojo seco [en línea]. España. 2012. Disponible en: <https://historiasveterinarias.wordpress.com>
6. Simó F. Cirugía de ojo seco en perro [en línea]. España. 2019. Disponible en: <https://ivoft.com>.

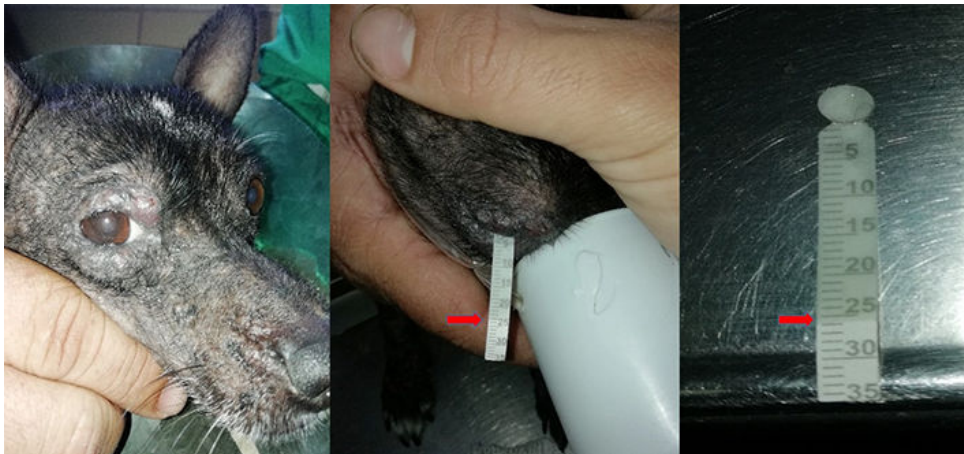

Figura 5. Apariencia posoperatoria del paciente a los 30 días y la prueba de Schirmer realizada./*Post-operative appearance at 30 days and Schirmer's test performed.*




Figura 6. Control posoperatorio al año./*Yearly post-operative check-up.*

7. Tardón R. Entendiendo la disminución o pérdida de la visión en perros y gatos. México: Rayo; 2018.
8. Slatter D. Fundamentals of veterinary ophthalmology. Estados Unidos. St. Louis: Elsevier Saunders; 2014.
9. Navea E. Transposición del conducto parotídeo [en línea]. Chile. 2013. Disponible en: <https://www.uco.es>.
10. Miur W, Hubell J, Bernarsky R. Handbook of veterinary anesthesia. 4ta ed. Ohio, USA: Elsevier. 2008.
11. Otero P, Portela D. Anestesia regional en animales de compañía. Argentina: Inter-Médica. 2017.
12. Ibancovich J, Jiménez A. Anestesia. Fundamentos de cirugía. México: UNAM; 2016.
13. Davies C, Seddighi R, Cox S, Sun X, Egger C, Doherty T. Effect of fentanyl on the induction dose and minimum alveolar concentration of propofol preventing movement in dogs. Veterinary Anaesthesia and Analgesia. 2017; 44: 727-737.
14. Chitro N, Barderas E, Benito J, Cediell R, Gómez I, Canfrán S. Valoración clínica intraoperatoria de la infusión continua de fentanilo-lidocaina-ketamina (FLK) en perros: estudio retrospectivo (2006-2013). Clin Vet Peq Anim. 2016;36(4):275-283.
15. Campoy L. Fundamentos de la anestesia regional mediante el uso de estimulación nerviosa en la especie canina: Anestesia Veterinaria animales de compañía. Revista Oficial del Consejo General de Colegios Veterinarios de España. 2017;23(5):14.
16. Gelatt K, Peterson J. Veterinary ophthalmic surgery. USA: Elsevier Saunders. 2011.
17. Herrera D. Oftalmología clínica en animales de compañía. Argentina: Inter-Médica. 2015.
18. García GA, Avidan Y, Alanis J. Patologías oftálmicas asociadas a alteraciones de los componentes de la película precorneal. México, UNAM. 2014.

Contribución de los autores: YZM: fue el cirujano principal, participó en la confección del manuscrito; MTGCh: realizó el diagnóstico presuntivo del caso, fue el cirujano ayudante y participó en la confección y discusión del manuscrito.

Este artículo se encuentra bajo licencia [Creative Commons Reconocimiento-NoComercial 4.0 Internacional \(CC BY-NC 4.0\)](https://creativecommons.org/licenses/by-nc/4.0/)