

## Primera evidencia molecular del virus Orf en Cuba

### First molecular evidence of Orf virus in Cuba



<https://cu-id.com/2248/v45e14>

Melisa Ruiz Mir<sup>1</sup>, Ana María Acevedo Beiras<sup>1</sup>, Cristian Díaz-Corona<sup>1</sup>,  
 Yalainne Obret Ferrer<sup>1</sup>, Ernesto Vega Cañizares<sup>2</sup>, Juan Alberto Guzmán Rondón<sup>3</sup>,  
 Yanet Rodríguez Perdomo<sup>4</sup>, Carmen Laura Perera González<sup>1\*</sup>

<sup>1</sup>Grupo de Virología Animal. Centro Nacional de Sanidad Agropecuaria (CENSA), Apartado 10, San José de las Lajas, CP 32 700, Mayabeque, Cuba.

<sup>2</sup>Grupo de Epidemiología. Centro Nacional de Sanidad Agropecuaria (CENSA), Apartado 10, San José de las Lajas, CP 32 700, Mayabeque, Cuba.

<sup>3</sup>Grupo de Experimentación Animal. Centro Nacional de Sanidad Agropecuaria (CENSA), Apartado 10, San José de las Lajas, CP 32 700, Mayabeque, Cuba.

<sup>4</sup>Directora Departamento de Salud Animal. Centro Nacional de Sanidad Agropecuaria (CENSA), Apartado 10, San José de las Lajas, CP 32 700, Mayabeque, Cuba.

**RESUMEN:** Ectima contagioso (EC) es una enfermedad infecciosa de la piel y de las mucosas, altamente contagiosa y debilitante, que afecta principalmente a los ovinos y caprinos de todo el mundo. El agente etiológico de esta enfermedad es el virus Orf (ORFV). En el presente estudio se describe la primera evidencia molecular del ORFV infectando a dos cabras pertenecientes a una unidad de la provincia de Mayabeque en Cuba. Se realizó el diagnóstico clínico de la enfermedad y se confirmó la presencia del virus mediante PCR en punto final. Este estudio permitió la identificación molecular del ORFV por primera vez en Cuba y sienta las bases para la caracterización molecular del virus identificado.

**Palabras clave:** Ectima contagioso, ORFV, PCR en punto final.

**ABSTRACT:** Contagious ecthyma (CE) is a highly contagious and debilitating infectious disease of the skin and mucous membranes mainly affecting sheep and goats worldwide. The etiological agent of this disease is Orf virus (ORFV). The present study described the first molecular evidence of ORFV infecting two goats belonging to a unit in Mayabeque province in Cuba. The clinical diagnosis of the disease was carried out and the presence of the virus was confirmed by end-point PCR. This study allowed the molecular identification of ORFV for the first time in Cuba and established the basis for the molecular characterization of the virus identified.

**Key words:** Contagious ecthyma, ORFV, end-point PCR.

Ectima contagioso (EC) es una enfermedad viral cutánea, zoonótica y altamente contagiosa que afecta principalmente a ovinos y caprinos; sin embargo, se ha reportado en otras especies como alpacas, camellos y otros rumiantes silvestres (1, 2, 3), con registros de casos ocasionales en perros que comen animales muertos infectados (4).

La enfermedad es causada por el virus Orf (ORFV), una especie del género *Parapoxvirus* (5) que también se conoce como dermatitis pustular contagiosa, estomatitis pustular contagiosa, dermatitis labial infecciosa, boquera o boca costrosa. La enfermedad se caracteriza fundamentalmente por pústulas altamente infecciosas en los labios, la lengua y alrededor de la boca (6). Eventualmente se pueden presentar lesiones en otras áreas del cuerpo como vulva, escroto, prepucio, ubre, pezones y rodets coronarios (7).

Ectima contagioso tiene una amplia distribución mundial y una tendencia a ser estacional. Aparece durante el verano en los animales en pastizales y en invierno en los estabulados (8). Numerosos brotes han

afectado a pequeños rumiantes en varios continentes (9, 10, 11). En Europa se han documentado brotes en Grecia (12), Italia (13), Croacia (14), Finlandia (15), España (16) y el Reino Unido (17). En las Américas los brotes de ORFV se han diagnosticado por veterinarios que reconocieron los síntomas clínicos de la enfermedad en Argentina (7, 18), Brasil (19), México (20, 21), Estados Unidos (1) y Cuba (8).

Históricamente, el diagnóstico presuntivo de la infección se ha realizado a través de la observación del cuadro clínico, y la confirmación mediante el aislamiento viral a partir de las escaras y la observación de la partícula viral mediante microscopía electrónica. En la actualidad, el método de diagnóstico aceptado mundialmente es la detección e identificación del ADN viral mediante la amplificación de secuencias específicas utilizando la técnica de PCR (22). Para el diagnóstico mediante esta técnica las muestras de elección son los especímenes de costra seca obtenidos de casos sospechosos de EC (23).

\*Correspondencia a: Carmen Laura Perera González. E-mail: [pereragonzalez@gmail.com](mailto:pereragonzalez@gmail.com)

Recibido: 29/11/2023

Aceptado: 14/12/2023

En Cuba, EC es de notificación obligatoria, pues pudiera confundirse con enfermedades exóticas graves de los animales, como la fiebre aftosa y la estomatitis vesicular, por lo que se encuentra ubicada dentro del Sistema Nacional de Vigilancia Epizootológica (SIVE). Abeledo *et al.* (8) reportaron un brote de EC en un rebaño caprino de adultos estabulados en La Habana, en el que se detectó el ORFV por microscopía electrónica (8). Hasta donde los autores conocen, no existe evidencia molecular de la presencia de este virus en Cuba.

El objetivo de este trabajo fue confirmar el diagnóstico clínico de EC mediante la identificación del virus por PCR en punto final.

En una unidad de la provincia Mayabeque, entre los meses de septiembre y octubre de 2023 se presentó un episodio compatible con EC en dos cabras procedentes de una unidad de la provincia La Habana. Las cabras de siete meses de edad, de la raza Nubia Alpina y Saanen, estaban estabuladas y se alimentaban con forraje *king grass* suministrado en las naves.

Al realizar el examen clínico se observaron lesiones pustulosas y costras, alrededor de la boca y las fosas nasales, típicas del ORFV, lo que sugería la presencia de este agente. Se ha señalado que la localización más frecuente de las lesiones es en la boca, y podría confundirse con las producidas por el virus de la fiebre aftosa; aunque en este caso las lesiones son erosivas y no vesiculares, por lo que se descartó esta posibilidad.

Durante el trabajo con los animales se cumplieron los estándares internacionales de bienestar animal para todas las muestras de animales colectadas, siguiendo las normas para muestreo de animales del Centro Nacional de Sanidad Animal (CENASA) del Ministerio de Agricultura (MINAGRI) de la República de Cuba. Se empearon los medios de protección para minimizar el riesgo de la exposición del personal técnico.

Debido al potencial zoonótico del ORFV, el procesamiento de las muestras y la extracción del ADN genómico viral se realizaron en un laboratorio de nivel de seguridad biológica 2 con las buenas prácticas del nivel 3. Como control positivo se empleó ADN de este virus que fue donado por el Laboratorio Central de Veterinaria (LCV Algete) de España. El ADN del control positivo y de las muestras obtenidas de los animales se extrajo utilizando el estuche comercial AllPrep® DNA/RNA Kits (Qiagen, Alemania). Brevemente, 5 mg de las muestras de costras se homogenizaron en el equipo MagnaLyzer (Roche, Alemania) durante 3 min a 10 000 rpm y el ADN se extrajo, según las indicaciones del fabricante. El ADN se resuspendió en 50 µL del buffer de elución y se conservó a -80 °C hasta su uso posterior.

La detección del ORFV en las muestras se realizó mediante un ensayo de PCR en punto final con los cebadores 117-F/117-R descritos por Peralta *et al.* (18) (Tabla 1), que amplifican un fragmento de 802 pb del gen ORF117.

La reacción del PCR se realizó en un volumen final de 50 µL que contenía 25 µL de 1x GoTaq Flexi Green Master Mix (Promega, E.U.A), 10 mM de cada dNTP (Promega, E.U.A), 1,5 mM MgCl<sub>2</sub> (Promega, E.U.A), (pH 8.5)], 0,5 µM de cada cebador (117-F/117-R), 5 µL del ADN y 18 µL de agua libre de nucleasas (Promega, E.U.A). La amplificación se llevó a cabo en un termociclador (Eppendorf, Mastercycler, Alemania); la mezcla de reacción se incubó a 95°C durante 2 min, seguido por 30 ciclos de desnaturalización a 95°C por 30 s, alineamiento a 60°C por 30 s y extensión a 72°C por 1 min. La extensión final se realizó a 72°C por 5 min.

Las muestras amplificadas se analizaron por electroforesis en geles de agarosa (Sigma-Aldrich, St. Louis, MI, E.U.A) al 2% en tampón TBE 0,5X pH 8.4 (89 mM de Tris; 89 mM de Ácido Bórico; 2 mM de EDTA), se corrieron a 100 Volts y 60 mA en una cámara de electroforesis Maxiphor 2012 (LKB, Bromma, Suecia), durante 35 minutos. Los geles se tiñeron con Bromuro de Etidio (0,5 µg/mL) durante 15 minutos y los resultados se visualizaron en un transiluminador de luz ultravioleta Macro Vue (Pharmacia Biotech Inc., E.U.A). Se utilizó un marcador de peso molecular de 100 pb (Promega, Madison, E.U.A).

En la Figura 1 se muestra la localización de las lesiones, fundamentalmente en la boca, el morro y la comisura labial. Se observa una abundante cantidad de formaciones costrosas típicas del EC. Estas lesiones son similares a las descritas por otros autores (8, 23). Los animales afectados disminuyeron la ingesta de alimentos, lo que ocasionó anemia, pérdida de peso y debilidad física. Esto también se ha reportado por Gameel *et al.* (24) quienes describen que en ocasiones por la localización y gravedad de las lesiones, los animales dejan de comer, beber y pierden peso, pudiéndose presentar muertes por inanición, especialmente en animales jóvenes.

Al analizar los resultados obtenidos por el PCR (Figura 2) se confirma que las lesiones observadas en los animales se corresponden con la presencia del ORFV en las tres muestras evaluadas. La muestra 1 corresponde a lesiones del animal A y las muestras 2 y 3 son muestras de lesiones diferentes correspondientes al animal B. Se observaron fragmentos de amplificación de la talla esperada, correspondiente a 802 pb, para cada una de las muestras y el control positivo.

**Tabla 1.** Cebadores utilizados para la amplificación específica del ORFV./ *Primers used for specific amplification of ORFV.*

Cebador	Secuencia5'-3'	Referencia	Talla del producto(pb)
117-F	ATGGCGTGCCTCAGGGTGTT	(18)	802
117-R	TCAGCGCGCGTCTGCAT	(18)	

Si bien la confirmación de la presencia del ORFV se puede realizar mediante diferentes técnicas, algunas presentan limitaciones en el diagnóstico. La microscopía electrónica de la costra, de una pequeña biopsia o de líquido de la lesión es muy empleada pero no distingue el ORFV de otros *parapoxvirus*; también se puede emplear la histopatología e intentar el aislamiento del virus pero el ORFV crece lentamente y no siempre se puede aislar. La detección de antígenos virales se puede utilizar en la investigación, pero no de manera habitual para el diagnóstico. Estas técnicas presentan algunos inconvenientes que son superados por los ensayos de PCR, por lo que estos constituyen una herramienta muy útil para el diagnóstico definitivo del agente y han demostrado ser una técnica rápida y efectiva (22).

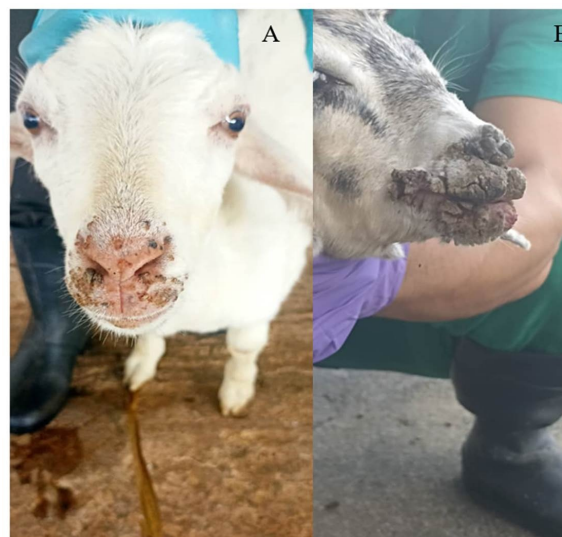De acuerdo con algunas investigaciones realizadas en Italia, país en el que se presentaron 19 brotes, ocurridos en Puglia y Basilicata entre 2012 y 2014, la prueba de PCR resultó ser el método de diagnóstico más sensible para el diagnóstico del ORFV (13). La rapidez del ensayo facilita una pronta respuesta al productor y la implementación del tratamiento sintomático de los animales afectados, para prevenir el contagio a otros lotes de animales del campo (22).

Teniendo en cuenta que en la unidad de destino no existe referencia anterior de presentación de esta enfermedad, esto hace pensar que las cabras hayan contraído EC en la unidad de procedencia. Está documentado que el estrés ambiental incrementa la sensibilidad de los animales a padecer esta enfermedad (25). En la unidad de procedencia (unidad de La Habana) los animales estaban en pastoreo y consumían *king grass*, mientras que en la unidad de destino (unidad de Mayabeque) estaban estabulados y se alimentaban con forraje *king grass* suministrado en las naves. Por lo que esto, unido al traslado y al cambio de lugar, pudieron ser las causas que favorecieron la presentación de la enfermedad. Por esta razón, se recomienda que siempre que se incorporen nuevos animales en una unidad se debe realizar una visita al lugar de procedencia para conocer el estatus sanitario de los animales, ya que estos pueden estar incubando enfermedades altamente contagiosas como el EC (26).

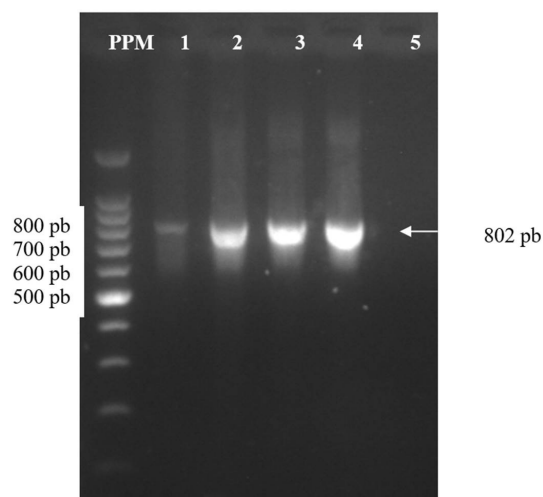
Se debe prestar especial atención a esta enfermedad ya que el EC es una zoonosis y puede ser transmitida a los seres humanos, presentándose principalmente con lesiones agudas en la piel. Puede afectar a las personas que manejan a los animales infectados sin medidas de protección adecuadas (27, 28, 29, 30). En este trabajo no se detectó ningún caso en el personal que manipulaba los animales.

## CONCLUSIONES

Se confirmó mediante PCR que el cuadro clínico observado en los animales se produjo por el ORFV, lo que constituye la primera evidencia molecular de este virus en Cuba.



**Figura 1.** Lesiones compatibles con ectima contagioso en cabras infectadas con ORFV. A-B. Lesiones pustulosas y costras en boca, morro y comisura labial. / *Lesions compatible with contagious ecthyma in ORFV-infected goats. A-B. Pustular lesions and scabs in the mouth, nose and labial commissure.*



**Figura 2.** Electroforesis en gel de agarosa (2%) del PCR en punto final para la detección del virus de ectima contagioso. Línea PPM: Marcador de peso molecular 100 pb (Promega, E.U.A.); Línea 1: Muestra 1 (A); Línea 2: Muestra 2 (B); Línea 3: Muestra 3 (B); Línea 4: Control positivo, Línea 5: Control negativo (agua libre de nucleasas). / *Agarose gel electrophoresis (2%) of the end-point PCR for the detection of ecthyma contagious virus. MWM line: 100 bp molecular weight marker (Promega, USA); Line 1: Sample 1 (A); Line 2: Sample 2 (B); Line 3: Sample 3 (B); Line 4: Positive control, Line 5: Negative control (nuclease-free water).*

## AGRADECIMIENTOS

A Nelson Albelo Chávez, jefe de la unidad de la provincia de Mayabeque, así como al Dr. Michel Báez y al especialista Oscar Fernández por el apoyo brindado durante la realización de este trabajo. Esta investigación fue financiada por los proyectos del Programa Sectorial de Salud Animal y Vegetal del Ministerio de la Agricultura: "Acción integrada para el

estudio de las enfermedades zoonóticas transmitidas por vectores en la interfase animales-humanos-medio ambiente bajo el enfoque de Una Salud (PS223MY003-119) y "Polígono demostrativo para el sector lechero, basado en un programa de desarrollo integral para la mejora de la calidad e inocuidad de la leche (PS223MY003-133)".

## REFERENCIAS

1. CFSPH, 2007. Centro de Seguridad Alimentaria y salud Pública de la Universidad del estado de Iowa. Ectima Contagioso. Disponible en: [https://www.cfsph.iastate.edu/Factsheets/es/contagious\\_ecthyma-es.pdf](https://www.cfsph.iastate.edu/Factsheets/es/contagious_ecthyma-es.pdf).
2. Azwai SM, Carter SD, Woldehiwet Z. Immune responses of the camel (*Camelus dromedarius*) to contagious ecthyma (Orf) virus infection. *Veterinary Microbiology*. 1995; 47(1-2): 119-131.
3. Ogino H, Nakabayashi D, Nabeya M, Hoshi K, Okazawa T. Contagious popular dermatitis of Japanese serows in Niigata prefecture. *Journal of the Japan Veterinary Medical Association*. 1996; 49(9): 615-618.
4. Rossanigo CE, Peralta A, Carosio A, Toselli JY, Ashworth, J. Brotes de Ectima Contagioso en majadas ovinas y caprinas del centro-oeste argentino: identificación molecular de virus Orf. Conference: XXI Reunión Científico Técnica de la Asoc. Arg. de Veterinarios de Laboratorios de Diagnóstico (AAVLD) "Dr Bernardo Carrillo". Memorias de resúmenes. V136, 2016. DOI:10.13140/RG.2.2.24073.54885
5. ICTV, 2020. Comité Internacional de Taxonomía de Virus (ICTV, por sus siglas en inglés). Virus ADN, Familia Poxviridae, Subfamilia *Chordopoxvirinae*, Género *Parapoxviridae*, Especie *virus orf*. Disponible en: [https://talk.ictvonline.org/ictv-reports/ictv\\_9th\\_report/ds dna-viruses-2011/w/ds dna\\_viruses/74/poxviridae](https://talk.ictvonline.org/ictv-reports/ictv_9th_report/ds dna-viruses-2011/w/ds dna_viruses/74/poxviridae).
6. Chapter Poxviridae and their replication, in *Fields Virology*, ed. by D.M. Knipe, P.M. Howley (Raven Press Ltd, New York, 2007), pp. 2079–2081.
7. Robles C, Peralta A, Álvarez L, Martínez A. Brote atípico de ectima contagioso en ovinos Merino de la Patagonia Argentina. *Rev. med. vet.* 2017; 98(1): 5-10. ISSN 1852-771X.
8. Abeledo MA, Alfonso P, Pérez Ruano M. ECTIMA contagioso en caprinos. Reporte de un caso. *Rev. Salud Anim.* 2002; 24 (2): 86-91.
9. Abrahao JS, Campos RK, Trindade GS, Guedes MI, Lobato ZI, Mazur C, Ferreira PC, Bonjardim CA, Kroon EG. Detection and phylogenetic analysis of *Orf virus* from sheep in Brazil: a case report. *Virology*. 2009; 6:47.
10. Inoshima Y, Murakami K, Wu D, Sentsui H. Characterization of parapoxviruses circulating among wild Japanese serows (*Prionoceros crispus*). *Microbiol. Immunol.* 2002; 46(8) :583-587. doi: 10.1111/j.1348-0421.2002.tb02738.x.
11. Zhang K, Shang Y, Jin Y, Wang G, Zheng H, He J, Lu Z, Liu X. Erratum to: Diagnosis and phylogenetic analysis of Orf virus from goats in China: a case report. *Virology*. 2010; 7: 78.
12. Kottaridi C, Nomikou K, Teodori L, Savini G, Lelli R, Markoulatos P, Mangana O. Phylogenetic correlation of Greek and Italian Orf virus isolates based on VIR gene. 2006; 116: 310-316. Disponible en: (<http://doi.org/10.1016/j.vetmic.2006.04.020>).
13. Domenico G. Identification and characterization of Orf viruses isolated from sheep and goats in Southern Italy, 2019. Disponible en: <https://www.veterinariaitaliana.izs.it/index.php/VetIt/article/view/1025/615>.
14. Lojkic I, Cac Z, Beck A, Bedekovic T, Cvetnic Z, Sostaric B. Phylogenetic analysis and Croatian Orf viruses isolated from sheep and goats. 2010: 1-7.
15. Tikkanen MK, McInnes CJ, Mercer AA, Neuvonen E, Houvilainen A. Communication recent isolates of parapoxvirus of Finnish reindeer (*Rangifer tarandus*) are closely related to bovine pseudocowpox virus. 2017. Disponible en: <http://doi.org/10.1099/vir.0.79781-0>.
16. Martínez CS. Ectima Contagioso ovino: estudio bibliográfico y análisis de la enfermedad, 2020. Facultad de Veterinaria, Universidad de Zaragoza. Disponible en: [https://zaguan.unizar.es/record/96435/files/TAZ-TFG-2020-378\\_0.pdf](https://zaguan.unizar.es/record/96435/files/TAZ-TFG-2020-378_0.pdf).
17. Smith GW, Scherba G, Constable PD, Hsiao V, Behr MJ, Morin DE. Atypical Parapoxvirus infection in sheep. 2002: 287-292.
18. Robles C. Enfermedades de los ovinos, caprinos y camélidos sudamericanos, 2018. Disponible en: <https://inta.gob.ar/documentos/enfermedades-de-ovinos-caprinos-y-camelidos-sudamericanos>.
19. Honorato J, de Sousa RV, Soares de Castro R. Ectima Contagioso dos Ovinos e Caprinos: a doença e sua vacina. *Revista Agrária Acedêmica*. 2018; 1: 58-83. Disponible en: [https://www.researchgate.net/publication/326400277\\_Ectima\\_Contagioso\\_dos\\_Ovinos\\_e\\_Caprinos\\_a\\_doenca\\_e\\_sua\\_vacina](https://www.researchgate.net/publication/326400277_Ectima_Contagioso_dos_Ovinos_e_Caprinos_a_doenca_e_sua_vacina).
20. Rodríguez B, Correa P, Trigo F, Mercado M, Hernández P. Ectima contagioso de los borregos en México. *Tec. Pecuaria (Méx.)*. 1979; 37:55-56.
21. SIAP, 2020. Servicio de Información Agroalimentaria y Pesquera. Panorama Agroalimentario – Atlas Agroalimentario. Disponible en: <https://www.gob.mx/siap/acciones-y-programas/produccion-pecuaria>.



22. Peralta A, Robles C, Martínez A, Alvarez L, Valera A, Calamante G, König GA. Identification and molecular characterization of Orf virus in Argentina. *Virus Genes*. 2015; 50(3):381-388. doi: [10.1007/s11262-015-1189-6](https://doi.org/10.1007/s11262-015-1189-6).
23. Flores Olivares, C. Situación actual de Ectima Contagioso. Tesis para optar Especialista en producción animal Orientación en sanidad animal. Programa de posgrado En ciencias agrarias. Unidad Integrada Balcarce: Facultad de Ciencias Agrarias UNMDP – Estación Experimental Agropecuaria Balcarce, INTA. Balcarce, Provincia De Buenos Aires, Argentina. 2015; 42.
24. Gameel AA, Housawi FMT, Agib A, Ibrahim AO, Abu Elzein EME. Clinico-pathological observations on naturally occurring contagious ecthyma in lambs in Saudi Arabia. *Revue d'Élevage et de Médecine Veterinaire des Pays Tropicaux*. 1995; 48(3): 233-235.
25. Gómez MA, Cubero MJ, Seva J, Montes de Oca R, Ribera F, Bernabé A. Observaciones anatomopatológicas de un brote de ectima contagioso maligno en muflones (*ovis musimon*). *AN. VET*. 1999; 15: 37- 42.
26. Robles C, Martínez A. Presencia. Ectima contagioso en ovinos y caprinos. Una zoonosis siempre presente en Patagonia. 2021; 40 (76).
27. Orf virus infection in humans: A review with a focus on advances in diagnosis and treatment. Caravaglio JV. *J. Drugs Dermatol*. 2017. PMID 28697220.
28. Peralta A. Identification and molecular characterization of Orf virus infection in occupationally exposed women in South America. *Rev. Argent. Microbiol*. 2023; 55 (2): 129-132.
29. Juang SJ. Orf infection on the scalp of a Taiwanese woman: A case report and literature review. *Life (Basel)*. 2023 PMID: 36836716.
30. Tesfaye Kassa. A review on human Orf: A neglected viral zoonosis. *Res Rep Trop Med*. 2021; 12: 153-172.

**Declaración de conflicto de intereses:** Los autores declaran no tener ningún conflicto de intereses.

**Contribución de los autores:** Melisa Ruiz Mir: **Conceptualización, Curación de datos, Análisis Formal, Investigación.** Ana María Acevedo Beiras: **Conceptualización, Curación de datos, Análisis Formal, Investigación, Redacción del borrador original, Revisión y edición.** Cristian Díaz-Corona: **Conceptualización, Curación de datos, Análisis Formal, Investigación.** Yalainne Obret Ferrer: **Curación de datos, Análisis Formal.** Yanet Rodríguez Perdomo: **Curación de datos, Análisis Formal, Administración del proyecto.** Juan Alberto Guzmán Rondón: **Curación de datos, Análisis Formal.** Carmen Laura Perera González: **Conceptualización, Curación de datos, Análisis Formal, Investigación. Administración del proyecto, Revisión y edición.** Todos los autores revisaron y aprobaron la versión final del documento.

Este artículo se encuentra bajo licencia [Creative Commons Reconocimiento-NoComercial 4.0 Internacional \(CC BY-NC 4.0\)](https://creativecommons.org/licenses/by-nc/4.0/)