

Infarto agudo del miocardio en un recién nacido

Acute myocardial infarction in a newborn

Dr. Raúl Santiago Castellanos,^I MsC. Sucel Tamayo Heal,^{II} Lic. Norka Ibis Hernández Begué,^I Dr. Eliecer Padres Hung^I y MsC. Leonor Méndez Leyva^{III}

^I Hospital Ginecoobstétrico Docente "Tamara Bunke Bider", Santiago de Cuba, Cuba.

^{II} Hospital Infantil Norte "Dr. Juan de la Cruz Martínez Maceira", Santiago de Cuba, Cuba.

^{III} Hospital Ginecoobstétrico Docente "Nelia Irma Delfín Ripoll", Palma Soriano, Santiago de Cuba, Cuba.

RESUMEN

Se describe el caso clínico de un recién nacido que presentó infarto agudo de miocardio con evolución desfavorable y fallecimiento a las 31 horas del nacimiento en el Servicio de Neonatología del Hospital Ginecoobstétrico Docente "Tamara Bunke Bider" de Santiago de Cuba. La autopsia clínica reveló un defecto congénito del trayecto intramiocárdico de la arteria coronaria descendente anterior izquierda en las primeras 24 horas de iniciados los síntomas y choque cardiogénico, como causas básica y directa de muerte, respectivamente.

Palabras clave: recién nacido, infarto del miocardio agudo, miocardiopatía hipóxica, defecto congénito de las coronarias, Servicio de Neonatología.

ABSTRACT

The case report of a newborn is described, who presented with an acute myocardial infarction with bad progress and death 31 hours after his birth in the Neonatology Department of "Tamara Bunke Bider" Gyneco-obstetrical Teaching Hospital of Santiago de Cuba. The clinical autopsy revealed a congenital defect of intramyocardial bridging of the left anterior descending coronary artery within 24 hours of onset of symptoms and cardiogenic shock as basic and direct causes of death, respectively.

Key words: newborn, acute myocardial infarction, hypoxic cardiomyopathy, coronary congenital defect, Neonatology Department.

INTRODUCCIÓN

El conocimiento de la anatomía normal y anormal de las arterias coronarias ha mostrado tener gran valor en la atención a pacientes con cardiopatía isquémica, malformaciones cardíacas congénitas o procedimientos quirúrgicos cardíacos. Conocer la anatomía normal y los medios diagnósticos (como la arteriografía) ha hecho posible el estudio de las variaciones anatómicas, entre ellas: fístulas, origen en seno opuesto, arteria coronaria intramiocárdica y estenosis, las cuales en algunos casos, se han asociado a ciertas afecciones como aterosclerosis e isquemia secundaria.

Se cree que la arteria coronaria intramiocárdica, aunque en general no presenta síntomas, puede conducir a una isquemia si la contracción sistólica del ventrículo se perpetúa hasta la diástole.¹

Habitualmente las arterias coronarias intramiocárdicas -- mucho más frecuentes en las arterias del árbol coronario izquierdo-- tienen paredes sanas, aunque siempre no debe ser así. La descendente anterior puede presentar dificultades para su localización por estar completamente intramiocárdica.²

Debido a la poca frecuencia con que se describe el infarto agudo del miocardio en el recién nacido y la escasez de bibliografía sobre estos casos, se decidió presentar este trabajo sobre el fallecimiento de un neonato en el Hospital Ginecoobstétrico Docente "Tamara Bunke Bider" de Santiago de Cuba, a las 31 horas de su nacimiento como consecuencia del desarrollo anormal de la coronaria izquierda.

CASO CLÍNICO

Se presenta el caso clínico de un recién nacido por parto eutócico a término (edad gestacional de 38,3 semanas, cefálico y líquido amniótico meconial), macrosómico, con peso de 4 170 gramos e índice Apgar de 8-9, al cual se le realizó aspiración por la orofaringe cuando salió la cabeza y se obtuvieron secreciones teñidas de meconio y mezcladas con sangre; luego, no se observó meconio subglótico bajo visión laringoscópica. Comenzó a presentar dificultad respiratoria y el test de Silverman y Anderson resultó de un punto, el diámetro anteroposterior del tórax estaba algo aumentado, por lo que fue trasladado al Servicio de Neonatología con diagnóstico de síndrome de dificultad respiratoria por broncoaspiración de líquido amniótico meconial y/o neumomediastino, trauma natal (petequias, equimosis facial y torácica), hipertensión pulmonar ligera y signos de posmadurez. Fue colocado en incubadora y se le administró oxígeno mediante la cámara de Hood, se le suspendió vía oral y canalizó vena umbilical.

Examen físico inicial

- Piel: seca, apergaminada, descamativa
- Aparato cardiovascular: ruidos cardíacos audibles y rítmicos, no soplos, frecuencia cardíaca de 148 latidos por minuto
- Aparato respiratorio: frecuencia de 70 movimientos respiratorios por minuto, murmullo vesicular audible, no estertores, polipnea superficial
- Abdomen: blando, depresible, reborde hepático de 0,5 cm

Otros exámenes

- Rayos X iniciales de tórax: neumomediastino pequeño de 10 % y signos de edema pulmonar.
- Gasometría: acidosis metabólica descompensada --tratada con aumento del Fio2 a 10 L/min y bicarbonato de sodio a 4 %--.

El paciente en esos momentos presentaba color rosado de la piel, no tenía cianosis, pero tenía disminución de las saturaciones transcutáneas cuando se manipulaba, por lo que se planteó una hipertensión pulmonar ligera y se aplicó, además, tratamiento con captopril.

Evolución clínica

A las 14 horas tenía tendencia a la taquicardia y se agregó a la medicación una droga vasoactiva (tipo dopamina). La gasometría evolutiva mostró acidosis metabólica descompensada e hipoxemia grave y se inició ventilación mecánica con régimen de presión positiva intermitente (PPI). Asimismo, se diagnosticó una hipertensión pulmonar grave y se asoció a la terapia sulfato de magnesio en la dosis requerida.

Se realizaron ecografías transfontanelar, que no mostró alteraciones, y abdominal, que exhibió hepatomegalia de 1 cm. La hipoxemia no mejoró a pesar de la ventilación y se decidió administrar una dosis de surfactante exógeno, pero no hubo respuesta clínica, con la supuesta sospecha de una cardiopatía congénita y/o malformación pulmonar. Se efectuó hemograma al recién nacido que reveló cifras de hemoglobina de 110 g/L, por lo cual fue transfundido sin complicaciones y solicitó glóbulos de urgencia y sangre total. Posteriormente, presentó bradicardia extrema y cianosis generalizada, ante lo cual también tratado; sin embargo, no respondió a las medidas de reanimación y falleció a las 31 horas de su nacimiento.

En el estudio *post mortem* se observó la presencia de un hidropericardio serohemático de 15 mL y cardiomegalia global. En la disección y el corte del corazón se constató hipertrofia de ambos ventrículos, con predominio en el izquierdo, zonas de cambios de coloración o palidez del miocardio que alternaban con extensas áreas de hemorragia y afectaban en toda su extensión la cara anterolateral del ventrículo izquierdo y el tabique interventricular, con *ostium* de las coronarias normales, pero con un curso aberrante intramural de un segmento de la coronaria descendente anterior izquierda en la pared del ventrículo izquierdo (figura 1).

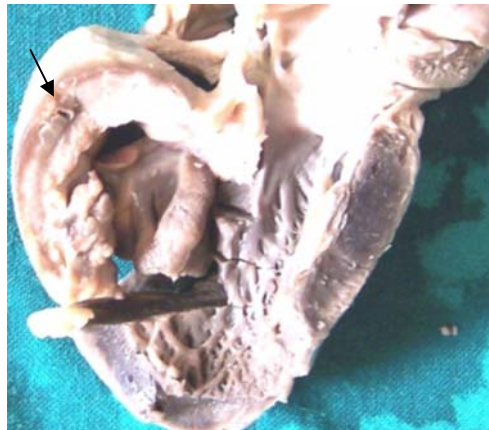


Fig 1. Infarto extenso de las paredes del ventrículo y tabique con trayecto intramiocárdico de la coronaria izquierda (flecha) e hipertrofia de la pared ventricular

Por otra parte, el estudio hístico mostró extensas zonas de necrosis de coagulación que afectaban todo el grosor de la pared ventricular, con marcado aumento de la eosinofilia plasmática, pérdida de los núcleos de las fibras musculares (cariolisis) y hemorragia difusa e intersticial (figura 2).

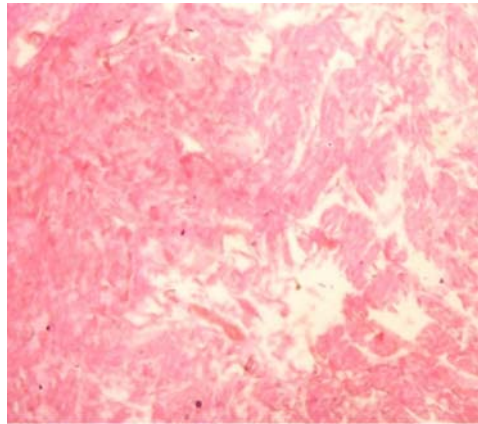


Fig 2. Vista microscópica del infarto en el recién nacido que muestra aumento de la eosinofilia citoplasmática, pérdida de los núcleos y hemorragia intersticial

Sobre la base de los hallazgos macroscópicos y microscópicos se concluyó que:

- Causa básica de muerte: Trayecto intramiocárdico (puente miocárdico) de la arteria coronaria descendente anterior izquierda.
- Causa intermedia de muerte: Infarto agudo miocardio extenso que afectó cara anterolateral del ventrículo izquierdo, tabique interventricular y punta.
- Causa directa de muerte: Choque cardiogénico.

COMENTARIOS

El infarto del miocardio en recién nacidos ha sido asociado a malformaciones cardíacas y anomalías de las arterias coronarias o tromboembolismo. El síndrome de hipoxemia vinculado con la disfunción miocárdica ocurre en alrededor de 30 % de los infantes asfixiados y resulta más relevante en aquellos pretérmino debido a la inmadurez en la contractilidad miocárdica y el síndrome de dificultad respiratoria. Por otra parte, la isquemia en recién nacidos a término con corazones normales es extremadamente rara y un evento muy importante.³

Los puentes intramiocárdicos son segmentos arteriales que ocurren en el espesor de la pared muscular. Las arterias coronarias tienen un trayecto epicárdico, pero por falta de exteriorización de la red vascular primitiva intratrabecular, un segmento de esta atraviesa la masa muscular y provoca en cada sístole cardíaca una compresión y hasta un colapso del segmento intramuscular conocido como "fenómeno de *milking*".⁴

Cabe agregar que los puentes miocárdicos se pueden dividir en 2 tipos: completos e incompletos o superficiales. Se refiere la presencia de un puente miocárdico completo cuando el segmento intramiocárdico se encuentra rodeado totalmente por una banda de músculo cardíaco, y de puente miocárdico incompleto si solo existen algunas fibras musculares aisladas o tejido conectivo, que cubre parcialmente la arteria. Los puentes miocárdicos suelen ser asintomáticos, puesto que el estrechamiento de la arteria ocurre durante la sístole y casi todo el flujo vascular se da durante la diástole. Aún así es posible que la oclusión se prolongue hasta la diástole, sobre todo en puentes con un

trayecto intramiocárdico largo o hipertrofia, o en situaciones de hipercontractilidad miocárdica, en las que sí se produce isquemia miocárdica.⁵

Asimismo, los mecanismos de isquemia miocárdica implicados son: disminución del calibre del segmento intramiocárdico o "efecto *milking*" durante la sístole, retraso en la relajación muscular en el primer tercio de la fase diastólica y vasoespasmo coronario y agregación plaquetaria (ambos estimulados por lesión endotelial secundaria a un aumento del ritmo cardíaco). El cuadro clínico es muy variable y en las formas más graves pueden iniciar con infarto agudo de miocardio, arritmia ventricular o muerte súbita.⁶

En este caso debe destacarse que se sospechó la existencia de una malformación cardíaca congénita con hipertensión pulmonar, pero en ningún momento se estimó la posibilidad de un infarto en el neonato de la magnitud mostrada en los hallazgos anatomopatológicos.

REFERENCIAS BIBLIOGRÁFICAS

1. Ortiz Roa C, Medina JM. Variaciones anatómicas de las arterias coronarias y algunas de sus implicaciones clínicas. *Morfología*. 2010; 2(1): 27-36.
2. Legarra JJ. Anastomosis coronaria. Técnica quirúrgica. Endarterectomía coronaria. *Cir Cardiov*. 2011; 18(4): 283-87.
3. Fesslova V, Lucci G, Brankovic J, Cordaro S, Caselli E, Moro G. Massive myocardial infarction in a full-term newborn: a case report. *Int J Pediatr*. 2010; 2010: 1.
4. Licheri A, Gerardo L, Vicario J, Novero E. Trombosis intrastent como consecuencia de puente intramiocárdico. *Rev Fed Arg Cardiol*. 2003 [citado abril 2012]; 32(5): 556-8.
5. Arterias coronarias. Anatomía [citado 9 Abr 2012]. Disponible en: <http://seram2010.com/modules.php?name=posts&file=viewcontent&idpaper=819&content=2&full=true>
6. Molina Aguilar P, Bañón González R. Muerte súbita cardíaca [citado 9 Abr 2012]. Disponible en: http://eusalud.uninet.edu/cl_autopsias/Casos/21.04/caso.htm

Recibido: 7 de mayo de 2012

Aprobado:

Raúl Santiago Castellanos. Hospital Ginecoobstétrico Docente "Tamara Bunke Bider". Avenida de los Libertadores, entre 5 y 7, reparto Fomento, Santiago de Cuba, Cuba. Correo electrónico: santiago@medired.scu.sld.cu