

Ameloblastomas en la infancia localizados en el seno maxilar

Ameloblastomas of the maxillary sinus in children

MsC.Carlos E. Zamora Linares

Hospital Provincial Pediátrico Docente "Hermanos Cordové", Manzanillo, Granma, Cuba.

RESUMEN

El ameloblastoma es un tumor odontogénico descrito como una lesión anatómicamente benigna y clínicamente persistente, que afecta a los huesos maxilares, principalmente a la mandíbula. No es frecuente en niños y los criterios de tratamiento quirúrgico en la infancia son controversiales, debido, en parte, al riesgo de recurrencia cuando se practican métodos conservadores. Por otro lado, el tratamiento radical puede trastornar el crecimiento maxilofacial y provocar graves problemas estéticos y funcionales. Se describen 2 casos clínicos de niños con ameloblastomas monoquísticos localizados en el seno maxilar y tratados conservadoramente, los cuales después de 7 y 4 años, respectivamente, de seguimiento no han mostrado signos clínicos ni radiográficos de recurrencia tumoral.

Palabras clave: niño, ameloblastoma, tumor odontogénico, seno maxilar.

ABSTRACT

The ameloblastoma is an odontogenic tumor described as an anatomically benign and clinically persistent lesion affecting the jaws, especially the mandible. It is rare in children and the criteria for surgery in the childhood are controversial, partly due to the risk of recurrence when conservative methods are practiced. On the other hand, a radical treatment can alter the maxillofacial growth and cause serious esthetic and functional problems. Two clinical cases of children with unicystic ameloblastoma located in the maxillary sinus and treated conservatively are described, who after 7 and 4 years of follow-up, respectively, showed no clinical and radiographic signs of tumor recurrence.

Key words: child, ameloblastoma, odontogenic tumor, maxillary sinus.

INTRODUCCIÓN

Los maxilares pueden ser afectados por lesiones neoplásicas de diverso origen, pero su estrecha relación con los dientes propicia, de manera particular, la aparición en ellos de las llamadas neoplasias odontógenas. Entre ellas el ameloblastoma ha merecido especial atención, no solo por su relativa frecuencia, sino porque a pesar de su naturaleza benigna puede afectar grandes porciones de hueso y extenderse a las estructuras vecinas si no es tratado de manera oportuna y efectiva.

Esta neoplasia presenta mayor incidencia entre la tercera y cuarta décadas de la vida,¹⁻⁵ aunque su aparición puede ocurrir a cualquier edad; asimismo, se localiza preferentemente en la mandíbula, casi siempre en la región de los molares.^{3,4,6,7} En

las edades tempranas los aspectos diagnósticos y terapéuticos alcanzan máxima importancia debido a las tasas de recurrencia que puede alcanzar cuando no se trata adecuadamente y al riesgo de mutilación estética y funcional cuando, en la intención de evitar este riesgo de recurrencia, se practican métodos radicales en esa etapa crucial de crecimiento y desarrollo.

En el presente artículo se presentan 2 casos de menores afectados por ameloblastomas en el seno maxilar, tratados mediante la enucleación. La rareza de esta lesión en la infancia, su ubicación poco frecuente y la evolución favorable a pesar del tratamiento conservador, motivaron a compartir estos hallazgos con la comunidad científica en general.

CASOS CLÍNICOS

- Caso 1 (figura 1): se describe el caso clínico de un adolescente de 13 años de edad con aparente buen estado de salud, quien acudió a consulta porque desde hacía 4 meses comenzó a presentar un abultamiento en la mejilla derecha que había crecido hasta provocar deformidad y obstrucción nasal de ese lado.
- Examen físico
 - Cara: aumento de volumen en la región geniana derecha, de consistencia dura, no dolorosa y fija al esqueleto facial.
 - Boca: surco vestibular y hemipaladar óseo derechos abultados, así como ausencia clínica del canino superior de ese lado.
 - Rinoscopia anterior: permeabilidad disminuida en fosa nasal derecha.
- Examen radiográfico: las imágenes mostraron opacidad del seno maxilar derecho y paladar óseo con signos de osteólisis.
- Durante el período peroperatorio se observó una masa de consistencia elástica con cápsula fibrosa engrosada y bien definida, que ocupaba el seno maxilar y causaba osteólisis en el piso orbitario y las paredes medial, anterior e inferior de la cavidad. Mediante el corte macroscópico se visualizó un diente en su interior.
- Estudio histopatológico: ameloblastoma con formación quística.

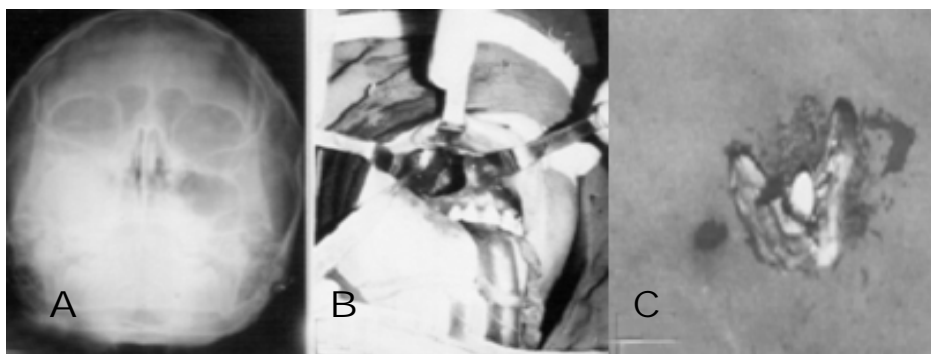


Fig.1. A) Radiografía que muestra opacidad densa en seno maxilar derecho; B) Vista durante el período peroperatorio del seno una vez enucleado el tumor; C) Corte macroscópico de la lesión (nótese el diente incluido).

- Caso 2 (figura 2): Se presenta el caso clínico de una niña de 8 años de edad con aparente buen estado de salud, que acudió a consulta acompañada por su madre, quien refirió que desde hacía algún tiempo notaba un crecimiento anormal en la cara de su hija.

- Examen físico

Aumento de volumen en la región nasolabial y geniana izquierdas que se correspondía con un abultamiento en apófisis alveolar y surco vestibular de ese lado, extendido desde la región de incisivo lateral hasta la región molar, de contorno uniforme y superficie lisa.

- Examen radiográfico: se observó imagen de osteólisis en la apófisis alveolar, con distorsión de las estructuras dentarias, así como radiopacidad del seno maxilar.
- Durante el período peroperatorio se observó un tumor de 4 cm aproximadamente, de consistencia elástica, bien encapsulada por tejido fibroso y resistente, que dilataba el hueso alveolar, causaba erosión en algunas zonas y se extendía al seno maxilar; cavidad que ocupaba casi totalmente.
- Estudio histopatológico: ameloblastoma quístico.

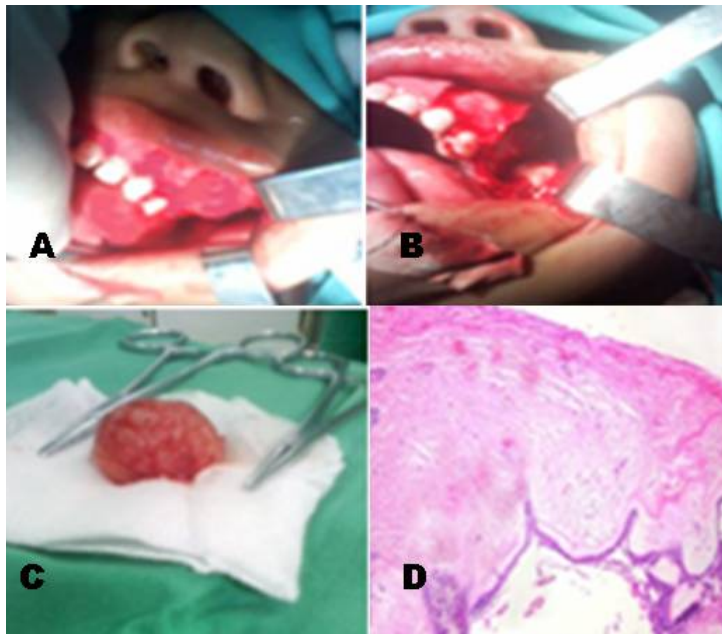


Fig. 2. A) Bulto neoplásico en apófisis alveolar y región anterolateral del maxilar superior izquierdo; B) Cavity residual que involucra seno maxilar una vez extirpado el tumor; C) Lesión de 4 cm aproximadamente, con cápsula fibrosa engrosada; D) Corte microscópico del ameloblastoma. Cápsula fibrosa y tejido ameloblástico con proyección intraluminal.

COMENTARIOS

Desde que Broca en 1868 describió este tipo de neoplasia y luego en 1934 Churchill la reconoció, se han descrito diversas variantes de ameloblastomas. Entre las más señaladas en la bibliografía médica,^{2,4,7-10} sobresalen las siguientes: unilocular o monoquístico, multilocular y sólido (variantes clínicas), así como folicular, plexiforme, granular y acantomatoso (variantes histológicas).

Las dificultades que entraña el diagnóstico de estas lesiones son reconocidas por todos. A esto se añade cierta ambigüedad en relación con el origen de cada una de las formas clínicas que pueden encontrarse. Se ha comprobado que algunos quistes odontógenos, especialmente el dentígero, tienen alta potencialidad para convertirse en un ameloblastoma. Así, algunos autores plantean que las formas sólidas de estos tumores pueden sufrir degeneración durante su crecimiento y formar las variantes quísticas. En este crecimiento la neoplasia puede desplazar, e incluso incluir dientes vecinos, de manera que el diagnóstico clinicorradiográfico de quiste dentígero parece inequívoco y el error solo se descubre después de la operación.⁶

Estas neoplasias son raras en la niñez. Según Sham *et al*¹ las edades de los pacientes que estudió estaban entre 23 y 54 años. Krishnapillai *et al*² en una serie de 73 casos encontraron una edad promedio de 30,2 años. Por su parte, en el estudio de França *et al*³ sobre 40 casos, el promedio fue de 35,4 años; resultado similar al obtenido por Dhanuthai⁴ quien realizó un estudio multicéntrico entre 1993 y 2009 sobre una larga serie de 1 200 casos y la edad promedio fue de 38,3±18 años.

La localización predominante en la región molar de la mandíbula es otra característica de esta neoplasia y representa más de 80 % de los casos.^{3,4,6,7} La localización en el maxilar superior resulta infrecuente y la mayoría de los afectados fueron adultos.

Los pacientes presentados en este trabajo corresponden a niños con neoplasias localizadas en el seno maxilar, por lo cual resulta doblemente interesante. De acuerdo con los rasgos histopatológicos encontrados, estas lesiones corresponden a la variedad conocida como ameloblastoma monoquístico, descrito inicialmente en 1977 por Robinson y Martínez.^{6,7}

Una de las cuestiones más controvertidas en relación con los ameloblastomas en la infancia está relacionada con la conducta quirúrgica que debe asumirse en tales casos. A la vez que se expone la probada tendencia a la recidiva de estas lesiones ante un tratamiento conservador, se argumenta sobre el efecto negativo que una conducta radical en etapas tempranas de la vida, puede tener para el crecimiento y desarrollo en una región en la que los aspectos estéticos y funcionales alcanzan una importancia trascendental para el individuo.

Para algunos^{5,10} el ameloblastoma monoquístico responde mejor al tratamiento conservador y recomiendan este método de manera particular para los pacientes jóvenes con lesiones bien encapsuladas, debido a la menor agresividad y tendencia a la recidiva que se ha comprobado en esta variedad del tumor. En este estudio ambos pacientes fueron tratados teniendo en cuenta estos criterios y después de 7 y 4 años de seguimiento (casos 1 y 2, respectivamente) no han mostrado signos clínicos ni radiográficos de recurrencia tumoral.

El seguimiento posoperatorio de estos pacientes debe ser continuo y sistemático durante al menos 10 años, pues se han encontrado recidivas hasta después de los 13 años del tratamiento quirúrgico.

REFERENCIAS BIBLIOGRÁFICAS

1. Sham E, Leong J, Maher R, Schemberg M, Leoung M, Mansour A. Mandibular ameloblastoma: clinical experience and literature review. ANZ JSur. 2009; 79(10):739-44.
2. Krishnapillai R, Angadi PV. A clinical, radiographic, and histologic review of 73 cases of ameloblastoma in an Indian population. Quintessence Int. 2010; 41(5): 90-100.
3. França LJ, Curioni OA, Paiva DL, Vianna DM, Dedivitis RA, Rapoport A. Ameloblastoma demographic, clinical and treatment study: analysis of 40 cases. Braz J Otorhinolaryngol. 2012; 78(3): 38-44.
4. Dhanuthai K, Chantarangsu S, Rojanawatsirivej S, Phattarataratip E, Darling M, Jackson-Boeters L, et al. Ameloblastoma: a multicentric study. Oral Surg Oral Med Oral Pathol Oral Radiol. 2012; 113(6): 782-8.
5. Hsu BS, Brazelton TB. Extensive mandibular ameloblastoma in a pediatric patient. J Pediatr Hematol Oncol. 2012; 34(4):318-9.
6. Gupta N, Saxena S, Rathod V, Aggarwal P. Unicystic ameloblastoma. Oral Maxillofac Pathol. 2011; 15(2): 228-31.
7. Bansal M, Chaturvedi T, Bansal R, Kumar M. Acanthomatous ameloblastoma of anterior maxilla. J Indian Soc Pedod Prev Dent. 2010; 28: 209-11.
8. De Melo WM, Pereira-Santos D, Sonoda CK, Pereira-Freitas SA, de Moura WL, de Paulo Cravinhos JC. Large unicystic ameloblastoma of the mandible: management guided by biological behavior. J Craniofac Surg. 2012; 23(5):499-502.
9. Lawal AO, Adisa A, Olusanya A, Adeyemi BF. Hybrid ameloblastoma: a report of two cases. Afr J Med Med Sci. 2011; 40(4):413-5.
10. Kalaskar R, Unawane AS, Kalaskar AR, Pandilwar P. Conservative management of unicystic ameloblastoma in a young child: Report of two cases. Contemp Clin Dent. 2011; 2(4):359-63.

Recibido: 6 de junio de 2013.

Aprobado: 23 de junio de 2013.

Carlos E. Zamora Linares. Hospital Provincial Pediátrico Docente "Hermanos Cordové", Manzanillo, Granma, Cuba. Correo electrónico: caza@grannet.grm.sld.cu