

Revascularización y Heberprot-P® en un anciano

Revascularization and Heberprot-P® in an elderly

MsC. Alexis Pichín Quesada, MsC. David Díaz Hernández, MsC. Aurora Natacha Sancho Soutelo, MsC. Dalia Sánchez de la Guardia y MsC. María del Carmen Franco Mora

Hospital General Docente "Dr. Juan Bruno Zayas Alfonso" Santiago de Cuba, Cuba.

RESUMEN

Se presenta el caso clínico de un paciente de 66 años de edad, quien comenzó a presentar dolor intenso en el pie derecho, luego de haber recibido un trauma, y a notar cambio de coloración en el grueso artejo del mismo pie, por lo cual fue ingresado para mejor estudio y tratamiento. Se realizó revascularización de la extremidad afectada y se utilizó el Heberprot-P® como complemento terapéutico (12 aplicaciones). El dolor desapareció totalmente y el índice tobillo- brazo del miembro inferior afectado alcanzó valores normales. El anciano egresó a los 10 días de revascularizado y en la tercera semana de aplicado el producto se había logrado un tejido de granulación productivo. No hubo reacciones adversas al medicamento, ni infección local, de manera que el pie quedó totalmente funcional.

Palabras clave: anciano, enfermedad arterial periférica, revascularización, Heberprot-P®, atención secundaria de salud.

ABSTRACT

The case report of a 66 year-old patient is presented, who had intense pain in the right foot, after a trauma, and after observing a change of colour in the great toe of the same foot, reason why he was admitted for better study and treatment. Revascularization of the affected extremity was carried out and Heberprot-P® was used as therapeutic complement (12 applications). The pain disappeared totally and the index ankle - arm of the affected inferior member reached normal values. The aged patient was discharged after 10 days of revascularization and at the third week of applying the product a productive granulation tissue had been achieved. There were neither adverse reactions to the medication, nor local infection, so that the foot was completely functional.

Key words: elderly, peripheral arterial disease, revascularization, Heberprot-P®, secondary health care.

INTRODUCCIÓN

La enfermedad arterial periférica afecta las arterias de las extremidades, particularmente las inferiores. En su desarrollo afecta desde la aorta abdominal hasta la arteria pedia. En los pacientes con esta afección, isquemia crítica de la extremidad y lesiones, se hace necesario tomar conductas terapéuticas adecuadas para evitar la pérdida de la extremidad y salvar la vida del paciente.

La enfermedad oclusiva arterial periférica (EOAP) puede presentarse de diferentes maneras que van desde la forma asintomática, la claudicación hasta la isquemia crítica.

La mayoría de los pacientes son asintomáticos o tienen solo una claudicación leve y aproximadamente uno de cada 4 queja de un incremento de los síntomas con el tiempo. Por otra parte, la revascularización es necesaria en menos de 20 % de los afectados a los 10 años y la frecuencia de amputaciones es de 1-7 % a los 5-10 años.

La evolución natural es menos favorable si el índice de presión arterial tobillo – braquial es bajo, si el paciente continúa fumando o tiene diabetes (especialmente si está mal controlada).^{1,2}

La conferencia del *Trans Atlantic Inter Society Consensus* definió la isquemia crónica de la extremidad como un dolor en reposo isquémico persistente y recidivante, que exige analgesia con opiáceos durante al menos 2 semanas, úlceras o gangrenas en el pie o en los dedos de los pies, presión arterial sistólica en el tobillo menor de 50 mm de Hg, presión sistólica en el dedo del pie menor de 30 mm de Hg o falta de pulsos pedios en los pacientes con diabetes. La mayoría de las personas con dolor en reposo o necrosis tisular, sufren la pérdida de la extremidad. Por su parte, las úlceras pequeñas pueden cicatrizar con tratamiento local intensivo y el dolor en reposo intermitente o nocturno suele mejorar con el desarrollo de colaterales o con la mejora de la hemodinámica cardíaca.³⁻⁵

CASO CLÍNICO

Se describe el caso clínico de un paciente de 66 años quien acudió a la consulta especializada de Angiología y Cirugía Vascular porque desde hacía un mes, luego de recibir un trauma en el pie derecho, comenzó a presentar dolor intenso, fundamentalmente en horas de la noche, que le impedía conciliar el sueño a pesar de analgesia y a notar cambios de coloración en el grueso artejo del mismo pie, tornándose negruzco, por lo cual se decidió su ingreso para mejor estudio y tratamiento.

- Antecedentes patológicos personales: diabetes mellitus, hipertensión arterial e insuficiencia arterial crónica en miembros inferiores.
- Examen físico
 - Miembro inferior derecho: ausencia de pulsos (femoral, poplíteo, tibial posterior y pedio). Pérdida de vellosidades desde la rodilla hacia abajo, uñas del pie engrosadas y deslustradas, así como primer dedo con necrosis isquémica completa y seca (figura 1).

- Miembro inferior izquierdo: pulsos presentes hasta poplíteo, con pérdida de vellosidades desde la rodilla hacia abajo, uñas del pie engrosadas y deslustradas.
- Índice tobillo– brazo del miembro inferior derecho: no se pudo determinar por ausencia de pulsos por Doppler.
- Índice tobillo-brazo de miembro inferior izquierdo: 0,6 mm de Hg.

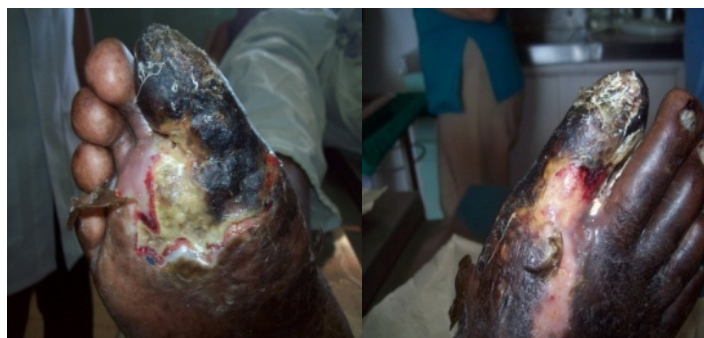

Fig. 1. Evolución antes del tratamiento con revascularización y Heberprot-P®

- Exámenes complementarios

- Hemograma: cifras normales
- Serología: no reactiva
- Prueba del VIH: negativa
- Creatinina: 84 mmol/L
- Lipidograma: lipoproteína de alta densidad, triglicéridos y colesterol: valores normales
- Coagulograma: valores normales
- Glucemia: 7,5 mmol/L
- Radiografía de tórax: imágenes normales
- Arteriografía: se observó ligera eteromatosis difusa del eje ilíaco derecho con interrupción del contraste en la arteria femoral común y recanalización en la porción distal de la arteria femoral superficial.
- Estudios hemodinámicos: Patrón oclusivo fémoro–poplíteo.

Una vez evaluado en colectivo y teniendo en cuenta la localización anatómica, el grado de isquemia crítica de la extremidad, el índice tobillo-brazo, la necrosis del primer dedo del pie, el grado de dolor en reposo y que a pesar del tratamiento con opiáceos no se aliviaba el dolor, se decidió realizar la revascularización del miembro inferior derecho, la desarticulación del dedo afectado y utilizar como método alternativo el Heberprot-P® (aplicación local de 75 µg). Esta es una alternativa factible para estimular la granulación y acelerar la reepitelización de la zona cruenta isquémica asociada a la desarticulación, pues se trata de un producto ya registrado en Cuba y que hoy día se dispone de una amplia experiencia clínica en cuanto a su aplicación en las úlceras del pie diabético.

El Heberprot-P® contiene factor de crecimiento epidérmico humano recombinante (FCE-hr), en dosis de 0,075 mg/bulbo. Está bien demostrado que entre sus propiedades principales se destaca la estimulación de la contracción de las heridas, su remodelación y la angiogénesis.

- Técnica quirúrgica

Previa asepsia y antisepsia de la porción inferior del abdomen, de la región inguinal y del muslo, se realizó una incisión arciforme sobre la región inguinofemoral de 2 cm por encima del pliegue inguinal y alrededor de 8- 10 cm por debajo de este, por planos (figura 2).

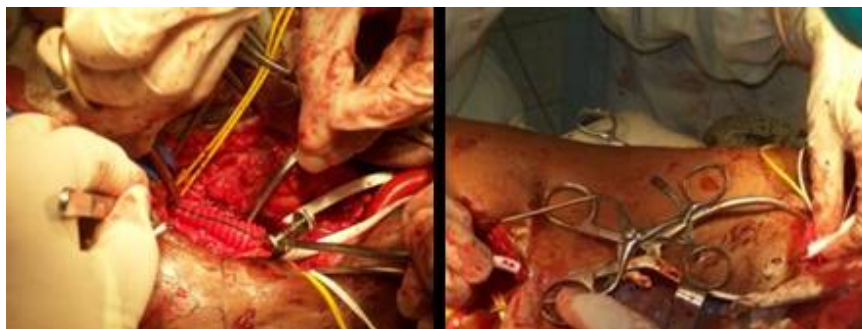


Fig. 2. Exposición de arterias femorales e implantación de parches

Se localizaron las arterias femorales común y superficial, ambas cargadas con cintillas vasculares, así como la femoral profunda, pero sin cerrar esta última.

Asimismo, se controlaron las colaterales arteriales y luego se localizó la arteria femoral superficial distal en el conducto de Hunter, a la vez que se cargaron con cintillas y se realizó un túnel subcutáneo sobre todo el trayecto arterial y se refiere con sonda rectal.

Se administró 1 cm³ de heparina por vía endovenosa y se cerraron las cintillas vasculares para lograr hemostasia total. En la arteria femoral común se delimitó la zona calcificada, se realizó arteriotomía de 4 cm aproximadamente y se extrajo el segmento calcificado en su interior, de forma delicada para no desgarrar la pared del vaso. Se fijó la íntima distal y se cerró con parche de **dacrón**, variedad de punto de malla (*Knitted*), con prolene 5-0 para evitar estenosis del vaso.

Por otra parte, se colocó prótesis de politetrafluoroetileno expandido de 6 mm, a través del túnel realizado previamente y se anastomosó al parche de **dacrón**. Se comprobaron las suturas y el adecuado flujo sanguíneo, mediante la pulsación existente por debajo de la sutura entre el segmento de la prótesis y la arteria femoral superficial en el conducto de Hunter. Se utilizó heparina como antagonista, se cerró por planos y se dejó drenaje.

Simultáneamente se desarticuló el primer dedo del pie y se hizo la primera aplicación intralesional y perilesional del Heberprot-P® (75 µg), una vez diluido en 5mL de agua destilada, para lo cual se utilizaron agujas adecuadas que se introdujeron en las lesiones a 0,1 cm de profundidad para infiltrar entre 0,5 y 1 mL en cada sitio de inyección (figura 3).

Las aplicaciones posteriores se efectuaron en el Servicio de Angiología en días alternos, durante 10 días. El paciente evolucionó favorablemente y egresó de la institución, pero continuó con la aplicación del producto de forma ambulatoria hasta lograr un tejido de granulación productivo a la tercera semana. No existió evidencia de infección local.

Este paciente recibió 12 aplicaciones Heberprot-P® y en solo 4 semanas se obtuvo un lecho totalmente útil, sin reacciones adversas al medicamento, de manera que quedó totalmente satisfecho con el tratamiento.

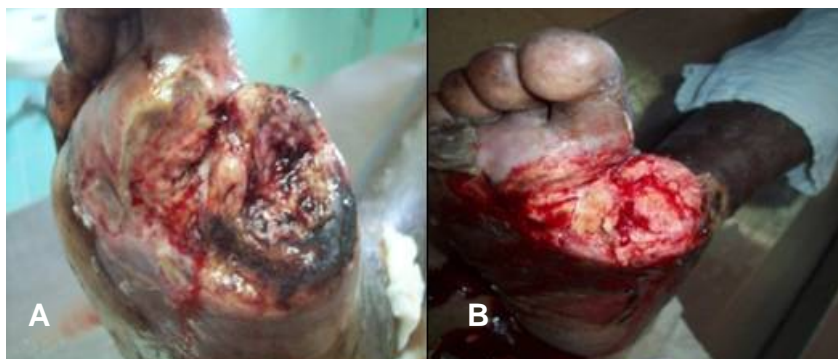

Fig. 3. A) Desarticulación del primer dedo del pie y primera aplicación de Heberprot-P®; B) Décima aplicación de Heberprot-P®

COMENTARIOS

Aunque la aterosclerosis es la causa más común de la isquemia crónica de las extremidades, existen otros trastornos como la arteria poplítea atrapada, la degeneración quística musinosa, la enfermedad de Buerger, entre otros, que la condicionan. Entre los factores de riesgo asociados figuran: tabaquismo, diabetes mellitus, hipertensión arterial, anomalías lipídicas, antecedentes familiares y elevación de las concentraciones de homocisteína.^{2,3-6}

La decisión de realizar la intervención quirúrgica o percutánea en un paciente con enfermedad arterial oclusiva de la extremidad inferior, se basa principalmente en los síntomas, en las afecciones coincidentes, así como en la localización y gravedad de las lesiones oclusivas; asimismo, el patrón anatómico de la enfermedad también puede tener un impacto significativo sobre el tipo de intervención que puede usarse para mejorar la perfusión distal. Es necesario conocer con claridad la extensión de esta antes de establecer cualquier plan terapéutico.⁷⁻⁹

La revascularización mediante la técnica de endarterectomía quirúrgica abierta y derivación son utilizadas desde hace varios años, pero no por la utilización de nuevas técnicas endovasculares pierde su vigencia. Los resultados de estas dependen, por encima de todo, de la experiencia del cirujano vascular.^{9,10}

El Heberprot-P®, con sus propiedades farmacológicas relevantes, promete variadas combinaciones terapéuticas para lesiones complejas, cuyas indicaciones quirúrgicas anteriores eran las amputaciones de los miembros afectados.

REFERENCIAS BIBLIOGRÁFICAS

1. Hirsch AT, Hiatt WR. PAD awareness, risk, and treatment: new resources for survival the USA Partners Program. *Vasc Med.* 2001; 6(3): 9-12.

2. Criqui MH, Denenberg JO, Bird CE, Fronck A, Klauber MR, Langer RD. The correlation between symptoms and non – invasive test results in patients referred for peripheral arterial disease testing. *Vasc Med.* 1996; 1(1): 65-71.
3. McDermott MM, Mehta S, Greenland P. Exertional leg symptoms other than intermittent claudication are common in peripheral arterial disease. *Arch Intern Med.* 1999; 159(4): 387-92.
4. McDermott MM, Fried L, Simonsick E, Ling S, Guralnik JM. Asymptomatic peripheral arterial disease is independently associated with impaired lower extremity functioning: the the women's health and aging study. *Circulation.* 2000; 101(9): 1007-12.
5. McDermott MM, Greenland P, Liu K, Guralnik JM, Criqui MH, Dolan NC, Chan C, Celic L. Leg symptoms in peripheral arterial disease: Associated clinical characteristics and functional impairment. *JAMA.* 2001; 286(13): 1599-1606.
6. Nehler MR, Coll JR, Hiatt WR, Regensteiner JG, Schnickel GT, Klenke WA. Functional outcome in a contemporary series of major lower extremity amputations. *J Vasc Surg.* 2003; 38(1):7-14.
7. Hooi Jd, S Toffers HE, Kester Ad. Peripheral arterial occlusive disease: Prognostic value of signs, symptoms, and the ankle- brachial pressure index. *Med Decis Making.* 2002; 22(2): 90- 107.
8. Dos Santos JC. Sur la desobstruction des thrombus arterielles anciennes. *Mem Acad Chir.*1947; 73: 409.
9. Nelson PR, Powell RJ, Proia RR. Results of endovascular superficial femoral endarterectomy. *J Vasc Surg.* 2001; 34(3):526-31.
10. Rosenthal D, Wellons ED, Maturra JH, Ghagan M, Shuler FW, Laszlo Pallos L. Remote superficial femoral artery endarterectomy and distal vein bypass for limb salvage: initial experience. *J Endavasc Ther.* 2003; 10(1):121.

Recibido: 14 de diciembre de 2012.

Aprobado: 11 de enero de 2013.

Alexis Pichín Quesada. Hospital General Docente "Dr. Juan Bruno Zayas Alfonso", avenida Cebreco, km 1½, reparto Pastorita, Santiago de Cuba, Cuba. Correo electrónico: maria.franco@medired.scu.sld.cu