

Síndrome de Marfán y aneurisma abdominal en una adolescente embarazada

Marfan syndrome and abdominal aneurysm in a pregnant adolescent

MsC. Jorge Luis Lucas Delgado y Dr. Reynaldo López Barroso

Hospital General Docente "Dr. Juan Bruno Zayas Alfonso", Santiago de Cuba, Cuba.

RESUMEN

Se describe el caso clínico de una embarazada de 17 años de edad, con diagnóstico de síndrome de Marfán desde la niñez, quien ingresó en el Hospital General Docente "Dr. Juan Bruno Zayas Alfonso" de Santiago de Cuba a las 27 semanas de gestación, con valvulopatía mitral, aneurisma de la aorta abdominal y anemia ligera. Los resultados de la ecografía abdominal informaron que a 48 mm de la arteria mesentérica superior se observaba dilatación de la aorta con flujo de turbulencia en su interior. La paciente fue tratada desde el inicio con atenolol (25 mg diarios) y Betnesol®, para acelerar la madurez pulmonar del feto por el alto riesgo de parto pretérmino. Se le practicó la operación cesárea a las 37,2 semanas, la cual fue exitosa para el binomio madre-feto.

Palabras clave: adolescente, síndrome de Marfán, aneurisma torácico, embarazo.

ABSTRACT

The case report of a 17 years pregnant adolescent, with diagnosis of Marfan syndrome since her childhood who was admitted in "Dr. Juan Bruno Zayas Alfonso" Teaching General Hospital in Santiago de Cuba, with a 27 weeks pregnancy, and presenting mitral valvulopathy, aneurysm of the abdominal aorta and mild anemia is described. The results of the abdominal echography revealed that at 48 mm of the superior mesenteric artery, dilation of the aorta was observed with turbulence flow inside. The patient was treated from the beginning with athenolol (25 mg daily) and Betnesol®, to accelerate the lung maturity of the fetus due to the high risk of preterm childbirth. Caesarean section was practiced at 37,2 weeks, which was successful for the binomial mother-fetus.

Key words: adolescent, Marfan syndrome, thoracic aneurysm, pregnancy.

INTRODUCCIÓN

El síndrome de Marfán es un trastorno autosómico dominante, causado por defectos en el principal componente de las microfibrillas extracelulares, la glucoproteína grande fibrilina.¹

La enfermedad afecta a distintas estructuras, entre las cuales se incluyen: ojo, esqueleto, corazón, aorta, pulmón y piel.² Entre las manifestaciones más notables figuran: luxación del cristalino, estatura corta con miembros y dedos particularmente largos, deformidad de la caja torácica (tórax excavado, con una curvatura anormal de la columna), prolapso de las válvulas mitral y tricúspide, dilatación de los senos de Valsalva y predisposición a la disección aórtica, neumotórax espontáneo, marcas cutáneas anormales por estiramiento, hernias y ectasia dura.³ Si los pacientes no son atendidos tempranamente, mueren a menudo antes de los 30 o 40 años de edad por una disección aórtica o una insuficiencia cardíaca congestiva.⁴

Por otra parte, el embarazo requiere de un conjunto adaptaciones fisiológicas, como el aumento extraordinario del gasto cardíaco. En este período, este aumenta en 40 % debido fundamentalmente al incremento del volumen de expulsión (eyección), como también lo hace la frecuencia cardíaca a 10 latidos por minuto durante el tercer trimestre;^{5,6} asimismo, en el segundo trimestre disminuyen la resistencia vascular sistémica y la presión arterial.

Las gestantes con síndrome de Marfán son consideradas de alto riesgo obstétrico, debido a las manifestaciones cardiovasculares y a las complicaciones que se presentan, pues de no ser diagnosticadas y tratadas oportunamente, el desenlace suele ser fatal tanto para la madre como para el feto. Se ha sugerido el tratamiento profiláctico con bloqueadores beta, aunque no se han realizado ensayos clínicos a gran escala en embarazadas.⁷

CASO CLÍNICO

Se presenta el caso clínico de una gestante de 17 años de edad (sin partos y abortos anteriores, peso de 49 kg y talla de 1,60 cm), con diagnóstico de síndrome de Marfán desde la niñez, a quien se le detectó desde la captación del embarazo, mediante ecografía abdominal, un aneurisma de la aorta abdominal, de manera que fue ingresada en el Hospital General Docente "Dr. Juan Bruno Zayas Alfonso" de Santiago de Cuba a las 27 semanas de gestación.

• Examen físico

- Paciente delgada, con extremidades cortas y dedos largos (aranodactilia).
- Aparato cardiovascular: soplo sistólico, foco mitral grados II/V, ruidos cardíacos rítmicos. Tensión arterial: 110/70 mm de Hg; frecuencia cardíaca: 80 latidos por minuto; frecuencia respiratoria: 18 respiraciones por minuto.

• Exámenes complementarios

- Ecografía abdominal: hígado, vías biliares, páncreas y ambos riñones normales. Se observó la aorta abdominal con calibre de 16 mm al entrar en epigastrio, a 48 mm de la emergencia de la arteria mesentérica superior, así como dilatación con calibre de 45 mm y longitud de 116 mm, con flujo de turbulencia en su interior. No se visualizó imagen de trombo ni se precisó límite inferior por la posición de la cabeza del feto (figura 1).

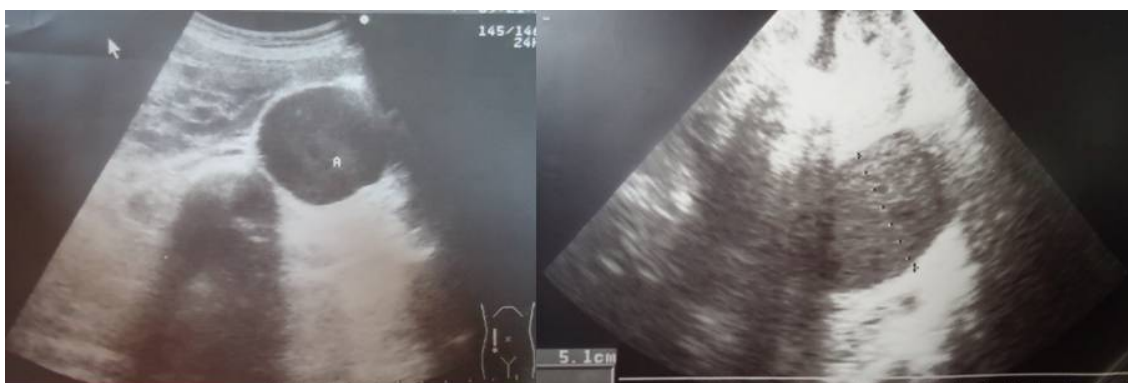

Fig. 1. Ecografía abdominal

- Ecocardiograma: septo: 8 mm; pared posterior: 6 mm; diámetro diastólico (VID): 50 mm; diámetro sistólico (VIS): 33 mm; aorta sinusal: 37 mm; aurícula izquierda: 20 mm; apertura aórtica (ApAo): 21 mm; fracción de eyección: 63,5 %; fracción de acortamiento (FA): 34,6 %; aorta ascendente tubular: 25 mm; arco aórtico: 22 mm; aorta descendente: 18 mm. Se observó insuficiencia aórtica trivial, valvulopatía septal de la mitral, marcadamente elongada, con mecanismos de prolapso y regurgitación trivial, así como aneurisma fusiforme de 47 mm en la aorta abdominal infrarrenal, con abundante contraste espontáneo en su interior (figura 2).

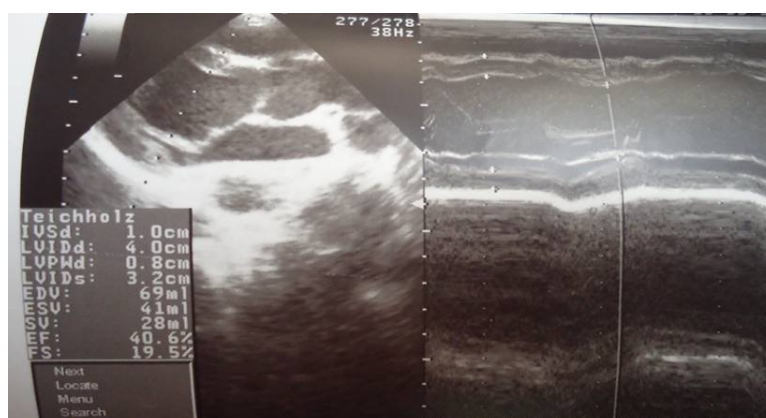


Fig. 2. Ecocardiograma (valvulopatía septal de la mitral)

- Ecografía ginecológica: feto cefálico y con buena vitalidad. Diámetro biparietal: 75 mm; circunferencia abdominal: 243 mm; longitud femoral: 54 mm; placenta posterior de grado II; ILA: 22, 37,30, 27.

Con este cuadro clínico se indicó reposo absoluto, además de 25 mg diarios de atenolol, con lo cual la paciente se mantuvo estable y sin complicaciones del aneurisma.

Se le realizó la cesárea a las 37,2 semanas de gestación y durante esta transcurrió las condiciones de la madre eran satisfactorias. Se obtuvo un recién nacido con condiciones de la madre durante el parto satisfactorias.

COMENTARIOS

El síndrome de Marfán es un trastorno del tejido conjuntivo, caracterizado por alteraciones en el sistema esquelético y cardiovascular. El embarazo provoca estrés cardiovascular por la sobrecarga de volumen y presión, de manera que en las gestantes con esta afección se incrementa el riesgo de dilatación, disección y rotura aórtica, lo cual pone en peligro su vida.

Desde el ingreso de esta paciente en el mencionado centro hospitalario, fue valorada por un equipo multidisciplinario, integrado por obstetras, cardiólogos, internistas y angiólogos, quienes siguieron muy de cerca su evolución.

Se acordó realizar ecografía cada 15 días para buscar signos de disección aórtica y el angiólogo sugirió el uso de Doppler y sonido de este para evaluar la turbulencia.

Seguidamente, se definió que la cesárea se llevaría a cabo en el cardiocentro de esta ciudad y se gestionó, a través del Programa Materno Infantil, una prótesis extravascular que pudiera usarla estando embarazada; asimismo, se acordó que si la evolución clínica lo permitía se esperaría hasta las 34-36 semanas para efectuar el proceder.

Todos estos criterios fueron expuestos en el Fórum Nacional de Angiología y se originaron 17 opiniones que pueden resumirse de la forma siguiente: se insistió en lo difícil y controversial que resulta el caso, se precisaron los aspectos causales de este síndrome, se corroboró que la combinación entre este y el aneurisma abdominal en la embarazada es muy grave, casi letal y se abogó por dejar avanzar el embarazo con el fin de lograr un feto con mayor madurez y viabilidad. Por otra parte, se sugirió el tratamiento con betabloqueadores (para el control de la eventual hipertensión arterial) y Betnesol® (para acelerar la maduración pulmonar); también se indicó proceder a la esterilización en el mismo acto quirúrgico. En ese sentido se consideró, casi de forma unánime, terminar el embarazo con una cesárea programada.

Se constató que no hay una atención específica de planificación familiar en las pacientes jóvenes con este síndrome.

Muchos autores^{8,9} plantean como un grave problema definir en embarazadas con síndrome de Marfán y afección cardiovascular, cuál es el momento ideal para el parto, pero a juicio de los autores y teniendo en cuenta esta experiencia, cabe decir que depende de la evolución clínica de la paciente y de la presencia de complicaciones vasculares o no.

En el caso descrito, se realizó la cesárea a las 37,2 semanas, pero en el puerperio inmediato y mediato la paciente evolucionó clínica y hemodinámicamente estable. Se concluye que la conducta terapéutica del equipo médico que siguió el caso resultó exitosa para el binomio madre e hijo.

REFERENCIAS BIBLIOGRÁFICAS

1. Mendoza Álvarez SA, Fuentes León J, Vargas Ayala G, Hernández González C, López Arias G, Vera Lastra O. Síndrome de Marfán. Aneurisma toracoabdominal disecado y embarazo. Informe de un caso. Rev Med Int Mex Seguro Soc. 2009; 47(6):669-72.
2. Regit: Guía práctica clínica de la ESC para tratamiento cardiopatía y embarazo. Rev Esp Cardiol. 2012; 65(2): 171-4.
3. Yetman AT, Bornemeir RA, McCrindle BW. Long Term Outcome in Patients with Marfán Syndrome: Is Aortic Dissection the Only Cause of Sudden Death? J Am Coll Cardiol. 2003; 41(2):329-32.
4. Leyva Quero AY, Méndez Peraltal T, Almeida Gómez J, Valdez Recarey M, Moronta Soriano E. Aneurisma del tronco común de la arteria coronaria izquierda. Rev Cubana Med. 2009 [citado 12 Ene 2014]; 48(4).
5. Song, JM, Kim, SD, Kim, JH. Long-term predictors of descending aorta aneurysmal change in patients with aortic dissection. J Am Coll Cardiol. 2007; 50: 799
6. Eggebrecht, H, Nienaber, CA, Neuhäuser, M, et al. Endovascular stent-graft placement in aortic dissection: a meta-analysis. Eur Heart J. 2006; 27: 489.
7. Kusagawa, H, Shimono, T, Ishida M. Changes in false lumen after transluminal stent-graft placement in aortic dissections: six years' experience. Circulation. 2005; 111: 2951.
8. Mohammad Alhaji MD. Sinus tachycardia as a first sign of aortic dissection. J Invasive Cardiol. 2011; 23(7): 168-9.
9. Scaglione M, Salvolini L, Casciani E. The many faces of aortic dissections: beware of unusual presentations. Eur J Radiol. 2008; 65: 359-64.
10. Paul Tran T, Khoynzhad A. Current management of type B aortic dissection. Vasc Health Risk Manag. 2009; 5: 53-63.

Recibido: 21 de abril de 2014.

Aprobado: 22 de junio de 2014.

Jorge Luis Lucas Delgado. Hospital General "Dr. Juan Bruno Zayas Alfonso", avenida Cebreco, km 1½, reparto Pastorita, Santiago de Cuba, Cuba. Correo electrónico: lucas@hospclin.scu.sld.cu