

## **Perforación esofágica por cuerpo extraño en una anciana**

### **Esophageal perforation with foreign body in an aged woman**

**MsC. Miguel Ernesto Verdecia Rosés, MsC. Daymarelis Rodríguez Yero y MsC. Yanette Verdecia Rosés**

Hospital General Docente "Dr. Juan Bruno Zayas Alfonso", Santiago de Cuba, Cuba.

#### **RESUMEN**

Se describe el caso clínico de una anciana de 65 años de edad, con demencia e internada en un hogar de ancianos, quien fuera asistida en el Servicio de Urgencias del Hospital General Docente "Dr. Juan Bruno Zayas Alfonso" de Santiago de Cuba, en enero del 2013, por presentar disnea súbita y deterioro del estado general. Se efectuaron radiografías de tórax y se comprobó la existencia de un clavo en el tercio inferior del esófago, por lo que fue intervenida quirúrgicamente; sin embargo, en su evolución posoperatoria se produjeron una mediastinitis, un choque séptico y fallo multiorgánico. Falleció 12 días después del ingreso.

**Palabras clave:** perforación esofágica, cuerpo extraño, mediastinitis, choque séptico, fallo multiorgánico.

#### **ABSTRACT**

The case report of a 65 year aged woman, with dementia and treated in a home for elderly, who was attended in the Emergency Service of "Dr. Juan Bruno Zayas Alfonso" Teaching General Hospital in Santiago de Cuba, in January, 2013 is described, to present sudden dyspnea and deterioration of her general state. Thorax x-rays were made and the existence of a nail in the inferior third of the esophagus was proven, so she was surgically treated; however, in her postoperative clinical course a mediastinitis, a septic shock and multi-organs failure took place. She died 12 days after her admission.

**Key words:** esophageal perforation, foreign body, mediastinitis, septic shock, multiple organs failure.

#### **INTRODUCCIÓN**

La ingestión de cuerpos extraños es una situación que se observa con relativa frecuencia en los servicios de urgencias, sobre todo en niños y en adultos con alguna deficiencia mental.<sup>1,2</sup> En 80 a 90 % de los casos, los cuerpos extraños atraviesan el esófago sin atascamiento alguno, aunque a veces quedan atrapados, especialmente en las estrecheces anatómicas, que son las zonas de mayor riesgo. Además, en 10 a 20 % de los afectados se requieren medidas invasivas y en 99 % de las ocasiones los objetos tragados pueden ser extraídos mediante el procedimiento endoscópico.<sup>3</sup>

Por otra parte, se indica la intervención quirúrgica si aparecen complicaciones, por ejemplo: una perforación esofágica o una fístula vascular. De hecho, la perforación esofágica por impacto de un cuerpo extraño es una condición muy grave y tiene elevadas morbilidad y mortalidad. Su tratamiento es un verdadero desafío debido a la falta de experiencia que existe en este campo.<sup>4,5</sup>

Con referencia a lo anterior, la mediastinitis es una de las complicaciones sépticas frecuentes en este grupo de pacientes, a pesar del tratamiento antimicrobiano. Una vez que aparece, entre 16 y 46 % de todos los afectados fallecen, generalmente por choque séptico y fallo multiorgánico.<sup>6,7</sup>

## **CASO CLÍNICO**

Se presenta el caso clínico de una anciana de 66 años de edad, quien fuera asistida en el Servicio de Urgencias del Hospital General Docente "Dr. Juan Bruno Zayas Alfonso" de Santiago de Cuba, por presentar una importante disnea de comienzo súbito, además de deterioro de su estado general.

Como antecedentes personales de interés, se refirió que la paciente se encontraba institucionalizada en un hogar de ancianos y había sido diagnosticada con un síndrome demencial, por lo que se le administraba tratamiento con tioridazina. El interrogatorio aportó pocos datos, pues las referencias eran escuetas y la colaboración por parte de la afectada fue escasa debido a su impedimento mental.

Posteriormente se constató la existencia de una insuficiencia respiratoria, de modo que se le realizó una intubación orotraqueal y fue conectada a un equipo de ventilación mecánica, con el consiguiente traslado a la Unidad de Cuidados Intensivos.

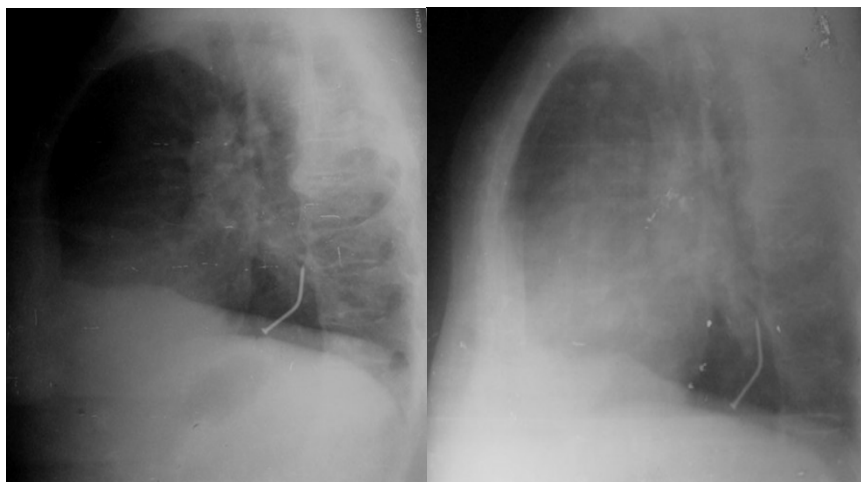
### **Examen físico**

- Estado mental: en vigilia, desorientada, poco colaboradora y mal estado general.
- Condiciones físicas: hidratación normal, buena perfusión, tensión arterial normal, sin fiebre y presencia de polipnea, taquicardia en reposo y saturación de oxígeno basal de 79 %.
- Cabeza y cuello: normales; no ingurgitación yugular.
- Auscultación cardíaca: tonos rítmicos, sin soplos.
- Auscultación pulmonar: murmullo vesicular conservado, estertores roncocal bilaterales.
- Abdomen: sin alteraciones.
- Extremidades: no edemas ni signos de insuficiencia venosa periférica o arterial crónica.
- Índice de masa corporal: 15

### **Exámenes complementarios**

- Hemograma: hemoglobina de 93 g/L, hematocrito de 31 %, leucocitos  $9 \times 10^9/L$ , con predominio de los segmentados
- Estudio bioquímico sérico: glucosa de 6,1 mmol/L, lactato deshidrogenasa de 301 UI/L
- Estudio de coagulación: normal, plaquetas  $175 \times 10^6/L$
- Análisis de orina: normal.

- Gasometría arterial (realizada al ingreso): pH de 7,39; PaCO<sub>2</sub> de 39 mm de Hg, PaO<sub>2</sub> de 61 mm de Hg, HCO<sub>3</sub> de 23 mm de Hg, saturación de oxígeno en sangre de 71 %.
- Gasometría arterial (realizada tras la intubación): pH de 7,41; PaCO<sub>2</sub> de 34 mm de Hg, PaO<sub>2</sub> de 180 mm de Hg, HCO<sub>3</sub> de 23 mmol/L, saturación de oxígeno en sangre de 99 %.
- Radiografía de tórax (realizada al ingreso): presencia de un cuerpo extraño: clavo (figura).



**Fig.** Presencia de cuerpo extraño en el esófago

- Electrocardiograma: taquicardia sinusal
- Hemocultivos: negativos
- Hemocultivos: negativos
- Cultivo de exudado de la herida: *Pseudomonas aeruginosa*
- Cultivo de las secreciones extraídas en el aspirado traqueal: *Pseudomonas aeruginosa*
- Cultivo de muestra tomada de la punta del catéter: negativo

### **Conducta terapéutica**

La paciente fue ingresada en el Servicio de Medicina Intensiva, donde se mantuvo intubada y conectada a un equipo de ventilación mecánica, y presentaba estabilidad hemodinámica. Se inició antibioticoterapia empírica con ceftriaxona, amikacina y metronidazol. Luego se interconsultó con los especialistas del Servicio de Cirugía, quienes determinaron realizar urgentemente una toracotomía en el lado izquierdo. Al efectuar la intervención se comprobó que existía una perforación en el tercio inferior del esófago.

Tras practicar una esofagotomía y extraer el cuerpo extraño (clavo), se extirpó el esófago distal y se cerró el muñón esofágico distal, con la colación de una yeyunostomía para la alimentación.

En esta paciente se utilizó una nutrición mixta (enteral y parenteral) durante el periodo de estabilidad hemodinámica, debido principalmente al deficiente estado nutricional previo al ingreso.

Durante las primeras 24 horas la evolución clínica fue buena, con estabilidad hemodinámica y mejoría respiratoria, lo que permitió comenzar un esquema de desconexión de la ventilación mecánica.

Sin embargo, posterior a los 4 días, se produjo un deterioro gasométrico, al desarrollarse un infiltrado pulmonar intersticial bilateral, con predominio basal izquierdo; por lo que fue necesario reinstaurar la ventilación mecánica.

Luego se manifestó una hipotensión arterial refractaria al volumen, con fiebre persistente, leucocitosis y secreciones purulentas. Se originó un enfisema subcutáneo cervico-torácico. La paciente presentó un choque séptico, se tomaron varias muestras para hemocultivos, que dieron negativo. Sin embargo, fue aislada una *Pseudomonas aeruginosa* sensible, en el aspirado traqueal y en el exudado de la herida quirúrgica. Antes estos hallazgos y debido a la mala evolución, se cambió el tratamiento antimicrobiano por piperacilina más tazobactam.

Pudo concluirse que la paciente mostró mejoría durante unos días posteriores a la intervención, pero luego presentó una mediastinitis que condujo al choque séptico, y tras 12 días de ingreso en el Servicio de Medicina Intensiva, sufrió un fallo multiorgánico, que condujo a su fallecimiento.

## COMENTARIOS

En los cuerpos de guardias resulta muy frecuente para los especialistas en Otorrinolaringología la atención a pacientes que presentan algún cuerpo extraño en el esófago. En muchos casos los afectados suelen tener edades avanzadas, debido a la ausencia de dentición y el uso de prótesis dentales que le imposibilitan detectar la presencia de un cuerpo extraño en su alimento.

En los ancianos dementes existe la posibilidad de ingestión espontánea por la falta de juicio crítico ante el peligro. Por ello, los cuidadores deben evitar accidentes, como el presentado en este caso clínico, a través de la vigilancia de la comida y de los objetos pequeños que se dejan al alcance de la persona.

Cabe señalar que en los ancianos coexisten cambios y afecciones que predisponen a las complicaciones posquirúrgicas; por lo que suelen evolucionar desfavorablemente y fallecen entre 16 y 46 % del total, generalmente por choque séptico y fallo multiorgánico.

## REFERENCIAS BIBLIOGRÁFICAS

1. Nazario Díaz A, Rodríguez Sánchez LP, Rojas Aldana N, Cisneros Domínguez CM, Piña Prieto LR. Perforación esofágica traumática en un decenio (1990-1999). MEDISAN. 2002; 6(2): 35-41.
2. Rodríguez Silverio JS, Fortún Aquino H, Leonart López P. Mediastinitis necrotizante descendente. Presentación de caso. Acta Médica Centro. 2012 [citado 4 Jul 2013]; 6(4).

3. Lee W, Kim Y, Chee H, Lee S, Jung H, Ki S. A wristwatch in the esophagus associated with esophageal perforation: report of an intriguing case. *Thorac Cardiovasc Surg.* 2012; 60(2): 172-4.
4. Sá MP, Silva DO, Lima EN, Lima R de C, Silva FP, Rueda FG, et al. Postoperative mediastinitis in cardiovascular surgery postoperation. Analysis of 1038 consecutive surgeries. *Rev Bras Cir Cardiovasc.* 2010; 25(1): 19-24.
5. Ridder GJ, Maier W, Kinzer S, Teszler C, Boedeker CC, Pfeiffer J. Descending necrotizing mediastinitis: contemporary trends in etiology, diagnosis, management, and outcome. *Ann Surg.* 2010; 251(3): 528-34.
6. Berreta J, Kociak D, Ferro D, Corti R, Balducci A, Fernández Marty P. Mediastinitis vinculada a enfermedad y lesión esofagogástrica. Signos de alerta diagnóstica y predictores independientes de sobrevida. *Acta Gastroenterológica Latinoamericana.* 2010; 40(1): 32-9.
7. Martínez Vallina P, Espinosa Jiménez D, Hernández Pérez L, Triviño Ramírez A. Mediastinitis. *Arch Bronconeumol.* 2011; 47(Supl 8): 32-6.

Recibido: 2 de diciembre de 2013.

Aprobado: 12 de diciembre de 2013.

*Miguel Ernesto Verdecia Rosés.* Hospital General Docente "Dr. Juan Bruno Zayas Alfonso", avenida Cebreco, km 1½, reparto Pastorita, Santiago de Cuba, Cuba. Correo electrónico: [miguele@medired.scu.sld.cu](mailto:miguele@medired.scu.sld.cu)