

Tofo gotoso en la mano

Gout tophus in the hand

Dr. David Alexander Junco Gelpi,^I Dr. Jorge Tulio Moreno Navarro^{II} y Dr. Ángel Orestes Pérez Jané^I

^I **Hospital General Docente "Dr. Juan Bruno Zayas Alfonso", Santiago de Cuba, Cuba.**

^{II} **Hospital Provincial Docente "Dr. "Ambrosioi Grillo Portuondo", Santiago de Cuba, Cuba.**

RESUMEN

Se presenta el caso clínico de un paciente de 54 años de edad, con antecedentes de gota desde hacía varios años, y afectación de la piel por gota tofácea crónica, quien acudió a la consulta de Ortopedia y Traumatología del Centro de Diagnóstico Integral con quirófano "Calilo García" en el Estado de Apure, de la República Bolivariana de Venezuela, por presentar lesión microquística dolorosa en el dorso de la falange distal del dedo índice de la mano derecha. El diagnóstico se confirmó mediante el estudio histopatológico del tumor.

Palabras clave: mano, tofo gotoso, artritis gotosa, biopsia.

ABSTRACT

The case report of a 54 years patient, with a history of gout for several years, and damage of the skin due to chronic gout tophus is presented, who went to the Orthopedics and Traumatology Department of "Calilo García" Center for Comprehensive Diagnosis with operating room in the Apure State, Bolivarian Republic of Venezuela, for a microcystic painful lesion in the back of the distal phalange of the index finger of the right hand. The diagnosis was confirmed by means of the histopathological study of the tumor.

Key words: hand, gout tophus, gout arthritis, biopsy.

INTRODUCCIÓN

La gota es una enfermedad metabólica en la que los cristales de urato monosódico derivados de la hipersaturación del líquido extracelular, se depositan en los tejidos y ocasionan manifestaciones clínicas variadas. La hiperuricemia no necesariamente se asocia con gota, por lo que la hiperuricemia asintomática en ausencia de gota no se

considera un estado patológico. La incidencia de la gota es aproximadamente de 8,4 por cada 1 000 personas y suele afectar 9 hombres por cada mujer.

El antecedente de la enfermedad incluye 4 estadios clínicos: ¹⁻⁵

Hiperuricemia asintomática: durante esta se observa elevación sérica de ácido úrico, pero sin manifestaciones clínicas.

Artritis gotosa aguda: más de 50 % de este tipo de artritis se presenta como podagra, (una inflamación aguda de la primera articulación metatarsal).

Intervalos entre los ataques agudos de artritis: estos duran de 6 meses a 2 años en la mayoría de los pacientes.

Gota tofácea crónica: se presenta en individuos no tratados y se caracteriza por presentar acumulación de cristales de urato, rodeados por células inflamatorias y fibrosis variable (tofos).

Los sitios más frecuentes de aparición de tofos son las superficies de articulaciones y hueso subcondral, las superficies extensoras de antebrazos, bolsa del olécranon, así como tendones infrarrotuliano y de Aquiles.

A continuación se describe el caso de un paciente con tofo gotoso, de presentación atípica, para compartirlo con la comunidad médica interesada en la materia.

CASO CLÍNICO

Se presenta el caso de un paciente de 54 años, cooperante cubano en la República Bolivariana de Venezuela, con antecedentes de gota desde hacía varios años, con afectación de la piel a causa de la gota tofácea crónica, quien acudió a consulta por presentar lesión microquística dolorosa en el dorso de la falange distal del dedo índice de la mano derecha, no así en la mano contralateral ni en otras partes del cuerpo.

- Exámenes complementarios
 - Hemograma completo: hemoglobina: 14,3 g/L; hematocrito: 0,43 L/L; leucocitos: $11,9 \times 10^9/L$; polimorfonucleares: 0,78 %; conteo de plaquetas: $300 \times 10^9/L$.
 - Eritrosedimentación: 10 mm/hora.
 - Glucemia: 3,0 mmol/L.
 - Creatinina: 90 mmol/L.
 - Ácido úrico: 883 mmol/L.
 - Serología (VDRL): no reactiva.
 - Prueba del VIH: negativa.
 - Radiografía de tórax: partes blandas y óseas normales.
 - Radiografía del dedo índice de la mano derecha (vistas anteroposterior y lateral): partes óseas normales.

- Ecografía de partes blandas del dedo índice de mano derecha: lesión intratendinosa de 0,8 mm de diámetro, similar a un tofo gotoso.
- Biopsia de material cálcico: masa cálcica, con sales de uratos.

Se realizó exéresis y biopsia del tumor y el estudio histopatológico fue fundamental para llegar al diagnóstico de las lesiones cutáneas (figura).

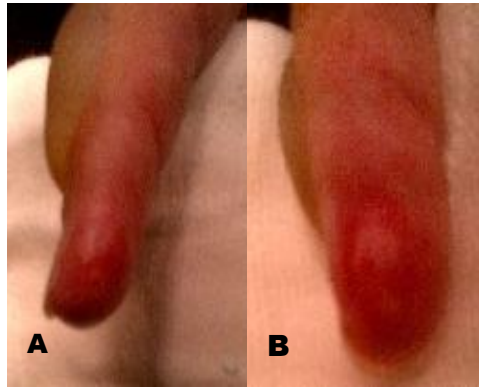


Fig. A) Dedo de la mano con depósitos de uratos extrarticulares; B). Lesión de aspecto microquístico

- Diagnóstico: tofo gotoso

COMENTARIOS

Cabe destacar la rareza del caso clínico presentado, dada la presencia unilateral de la lesión. El hecho de que estas hayan aparecido en una sola mano, se relaciona con la naturaleza diestra del paciente y el trauma reiterado, que puede ser un factor predisponente para el desarrollo de dichas lesiones.

Por otro lado, resulta importante enfatizar en los diagnósticos diferenciales a tener en cuenta. La presencia de tofos gotosos está asociada con diferentes hábitos como el alcoholismo y con numerosas afecciones como la obesidad, la hipertensión arterial, las insuficiencias cardíaca y renal, así como también con la ingesta de diuréticos tiazídicos y con desórdenes mieloproliferativos.⁶

En la bibliografía consultada se hace referencia a un paciente con enfermedad cardíaca, además de tofos gotosos, xantomas tendinosos y arco corneal; asimismo se encontró relación entre los tofos gotosos y el síndrome del túnel carpiano, con una incidencia de 0,6 %.¹

La sinovitis gotosa es una entidad clínica rara, que afecta predominantemente los tendones extensores de los dedos y flexores de la palma o muñeca. Al respecto, se describió un caso de una fémina de 53 años de edad, con trasplante renal, con

hipertensión arterial, hipertrigliceridemia, psoriasis y otras alteraciones habitualmente asociadas, en la cual los tofos gotosos se presentaron como nódulos amarrados en los brazos y piernas, con pseudoartritis en manos y pies, que aparentaba una artritis reumatoidea.⁷

Teniendo en cuenta lo planteado, resulta importante que los especialistas en la materia estén alertas en cuanto a las manifestaciones clínicas que tienen lugar en el período de gota tofácea crónica, ya que los depósitos en piel, según las localizaciones, pueden simular un sinnúmero de afecciones, ya sean infecciones, tumores cutáneos o enfermedades de depósito cutáneo.

REFERENCIAS BIBLIOGRÁFICAS

1. Rich JR, Bush DC, Lincoski CJ, Harrington TMI. Carpal tunnel syndrome due to tophaceous gout. *Orthopedics*. 2004;27(8):862-3.
2. Cho S, Kohl GJ, Sung KJ, Moon KC, Koh JK. Chronic tophaceous gout presenting as hyper pigmented nodules in the limbs of a patient with coexisting psoriasis. *J Dermatol*. 2001;28(8):433-6.
3. Schnind FA, Stallenberg B, Rummeling M, Pasteels JL. Associated giant cell tumor and tophaceous deposits on a finger pulp: a case report. *J Hand Surg Am*. 2003; 28(5):871-4.
4. Dacko A, Hardick K, Mc Commarck P, Szaniawski W, Davis I. Gouty tophi: a squamous cell carcinoma mimicker? *Dermatol Surg*. 2002;28(7):636-8.
5. La Forgia MP, Pellerano G, Portaluppi MM, Kien MC, Chouella EN. Cutaneous manifestation of reactivation of Chagas disease in a renal transplant patient: long-term follow-up. *Arch Dermatol*. 2003;139(1):104-5.
6. Yu T, Weinreb N, Wittman R, Wasserman LR. Secondary gout associated with myeloproliferative disorders. *Semin Arthritis Rheum*. 1976; 5(3):765-71.
7. Weniger FG, Danison SP, Risin M, et al. Gouty flexor tenosynovitis of the digits: report of three cases. *J Hand Surg Am*. 2003; 28(4):247-56.

Recibido: 18 de mayo de 2015.

Aprobado: 30 de junio de 2015.

David Alexander Junco Gelpi. Hospital General Docente "Dr. Juan Bruno Zayas Alfonso", avenida Cebreco, km 1½, reparto Pastorita, Santiago de Cuba, Cuba.
Correo electrónico: djunco@medired.scu.sld.cu