

## Procedimiento quirúrgico en un paciente con múltiples fracturas faciales

### Surgical procedure in a patient with multiple facial fractures

**MsC. José Jardón Caballero,<sup>I</sup> Dr. Johannes René Mestre Cabello<sup>II</sup> y Dr. Mario Rafael Leyet Martínez<sup>III</sup>**

<sup>I</sup> Facultad de Estomatología, Universidad de Ciencias Médicas, Santiago de Cuba, Cuba.

<sup>II</sup> Hospital Oncológico Docente Provincial "Conrado Benítez García", Universidad de Ciencias Médicas, Santiago de Cuba, Cuba.

<sup>III</sup> Hospital Provincial Docente Clínicoquirúrgico "Saturnino Lora Torres", Universidad de Ciencias Médicas, Santiago de Cuba, Cuba.

### RESUMEN

Se describe el caso clínico de un paciente de 45 años de edad que fue asistido en la Unidad de Cuidados Intensivos Emergentes del Hospital Provincial Docente Clínicoquirúrgico "Saturnino Lora Torres" de Santiago de Cuba, luego de sufrir una caída de una altura aproximada de 6 metros por un impacto de alta energía, que le produjo fracturas en los tres tercios de la región facial. Fue intervenido quirúrgicamente de urgencia por un equipo multidisciplinario. Luego de varios procedimientos quirúrgicos y de ser intubado con ventilación mecánica por espacio de 72 horas, se le trasladó, por su estado muy grave, a la Unidad de Cuidados Intensivos, donde permaneció durante 21 días y su evolución fue favorable.

**Palabras clave:** traumatismos faciales, fractura panfacial, fijación esquelética interna rígida.

### ABSTRACT

The case report of a 45 years patient that was assisted in the Emergency Intensive Cares Unit of "Saturnino Lora Torres" Teaching Clinical Surgical Provincial Hospital in Santiago de Cuba is described, after falling down of an approximate height of 6 meters due to a high energy impact that provoked him fractures in the three thirds of the facial region. He was surgically treated as an emergency by a multidisciplinary team. After several surgical procedures and intubation with mechanical ventilation for 72 hours, he was referred to the Intensive Cares Unit due to his very serious state, where he stayed during 21 days and had a favorable clinical course.

**Key words:** facial traumatismos, panfacial fractures, rigid internal skeletal fixation.

### INTRODUCCIÓN

Con el desarrollo tecnológico que experimenta el mundo actual, los mecanismos causales de traumatismos faciales resultan, en su mayoría, de una energía elevada, lo que trae como consecuencia la aparición de nuevas características en las lesiones, las cuales necesitan un tratamiento mucho más organizado.

En la atención de pacientes con traumatismos faciales múltiples se requiere no solo el conocimiento de los principios y las técnicas básicas de osteosíntesis, sino un protocolo de actuación reglado antes del acto quirúrgico y adaptado a cada paciente.<sup>1,2</sup>

Según la conceptualización más reciente de fractura panfacial, propuesta por el profesor Manson<sup>3</sup> en su manual de fijación interna, "las fracturas panfaciales 'comprometen' las dos mitades faciales separadas por una fractura en el nivel *Le Fort I*".

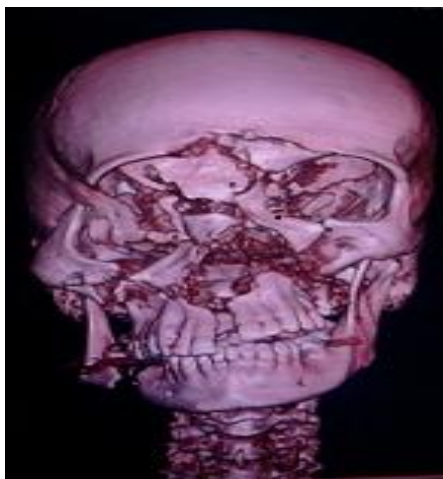
Dada la presentación de las fracturas panfaciales, el tratamiento ha evolucionado desde los procedimientos iniciales de fijación maxilomandibular, suspensión y osteosíntesis alámbrica e injerto resultante de la incorporación y la aplicación de las técnicas craneofaciales, el injerto óseo primario, la reducción abierta y la fijación rígida.<sup>4,5</sup>

En este trabajo se describe la secuencia quirúrgica aplicada en un paciente con fractura panfacial, teniendo en cuenta la adecuada planificación preoperatoria a partir de la tomografía axial computarizada multicorte con reconstrucción tridimensional, para evitar la cantidad de secuelas desde los puntos de vista estético y funcional.

## CASO CLÍNICO

En medio de las actividades recuperativas debido a los daños provocados por el huracán Sandy en la provincia de Santiago de Cuba, se recibió en la Unidad de Cuidados Intensivos Emergentes del Cuerpo de Guardia del Hospital Provincial Docente Clínicoquirúrgico "Saturnino Lora Torres" un paciente de 45 años de edad, que había sufrido una caída de una altura aproximada de 6 metros por el impacto de alta energía, lo que le produjo fracturas en los 3 tercios de la región facial.

Rápidamente fue creado el grupo multidisciplinario, según lo establecido en los cursos de *Advanced Trauma Local Support* del American College of Surgeons para pacientes politraumatizados, siguiendo la secuencia del llamado "ABCDE" en estos casos. Se trasladó al lesionado a la Unidad de Imaginología donde se le realizaron algunos exámenes, incluida la tomografía axial computarizada (TAC) multicorte con reconstrucción tridimensional de la región craneofacial (figura 1). Luego se le transportó a la Unidad Quirúrgica Central para intervenirle de urgencia.



**Fig. 1.** TAC multicorte con reconstrucción tridimensional

### **Examen físico**

- El paciente estaba consciente, orientado en tiempo, espacio y en sí mismo.
- Deformidad en los 3 tercios faciales y hematoma periorbitario bilateral.
- Heridas en la piel en la zona frontonasal, el mentón y el labio superior.
- Epistaxis bilateral y maloclusión dentaria.
- Fracturas de todos los huesos faciales con exposición de masa encefálica en la zona frontal.
- Escala de coma de Glasgow: 12 puntos.

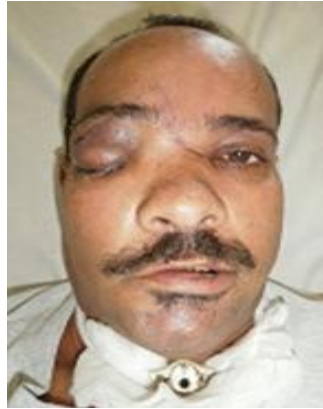### **Informe tomográfico**

- Múltiples fracturas localizadas en: maxilar superior, senos maxilares, celdillas etmoidales, tabique nasal, ambos huesos cigomáticos, techos de ambas órbitas, piso, paredes lateral y media de la órbita derecha, así como pared media de la órbita izquierda, asociada a contenido hemático en los senos paranasales.
- Aire contenido en partes blandas del macizo facial.
- Globo ocular derecho heterogéneo, deformado, con aumento de su densidad y del volumen de las partes blandas vecinas.
- Fractura del cuerpo mandibular derecho.
- No lesión en la columna cervical.

### **Secuencia del procedimiento quirúrgico**

- 1- Se realizó una traqueotomía para garantizar que las vías respiratorias estuvieran permeables durante los períodos peroperatorio y posoperatorio.
- 2- Luego se efectuó una esquirlectomía y hemostasia de la región frontotemporal, tratando de conservar la mayor cantidad de fragmentos óseos para su reposición final mediante osteosíntesis alámbrica.
- 3- Continuando con el tercio inferior facial se realizó una reducción y la fijación rígida a cielo abierto de la fractura del cuerpo mandibular derecho. Luego se fijaron mediante férulas de Erich el componente dentario inferior y pasando al maxilar se levantó el tercio medio con elevador de Rowe, con fijación rígida de las fracturas paramediales del paladar, según la clasificación descrita en la bibliografía,<sup>6,7</sup> y fijación maxilomandibular, de manera que se obtuviera una adecuada estructura vertical.
- 4- Se continuó en el tercio medio posterior a la enucleación del ojo derecho, con reducción y fijación en sentido latero-medial, colocando sondas de Foley como método de contención complementario y terminando con la fijación alámbrica cráneo-mandibular y el cierre de las heridas.

Después de 72 horas con intubación para la ventilación mecánica en el salón de recuperación de la Unidad Quirúrgica Central, fue trasladado a la Unidad de Cuidados Intensivos en estado muy grave, donde permaneció por 21 días con evolución favorable (figura 2).



**Fig. 2.** Paciente a los 10 días de evolución

## COMENTARIOS

Actualmente las causas más frecuentes de los traumatismos faciales provocados por alta energía son (en orden de frecuencia): accidentes de tráfico, accidentes laborales, precipitaciones y explosiones o lesiones por arma de fuego. La correcta atención del paciente con un traumatismo facial de alta energía implica una adecuada y urgente valoración de la fractura en los distintos niveles: asimetrías, conminución, diástasis graves y posible asociación de fracturas simultáneas. El esqueleto facial puede dividirse en 3 zonas o subunidades: superior, media e inferior, y en 2 segmentos: central y medial.<sup>8-10</sup>

Esta estructura ósea está formada por pilares de soporte o arbotantes verticales: fronto-naso-maxilar (medial), fronto-cigomático-maxilares (lateral), ptérigo-maxilar (posterior); y horizontales: barra fronto-orbitaria, cuerpo del hueso cigomático-reborde infraorbitario, apófisis alveolar y palatina maxilar. Estos arbotantes ofrecen la mayor resistencia frente a una fuerza de fractura.

En la región central del tercio medio facial se encuentran áreas de menor integridad estructural y ausencia de pilares de soporte (líneas significativas de osteosíntesis electiva). Es evidente la "ausencia de un robusto pilar sagital de soporte en la zona central de la cara que se extiende de la parte posterior a la anterior"; esto es: el complejo septo-vomeriano, la pared nasal lateral, las láminas perpendiculares del etmoides, el hueso palatino y las apófisis naso-maxilares.<sup>6,7</sup>

Todo ello resulta en un colapso y la dislocación posterosuperior de la parte central del tercio medio facial ante una fuerza de fractura. La zona central facial es deficiente en pilares sagitales, y susceptible, por lo tanto, de presentar retrusión y conminución en caso de algún traumatismo.

En la atención a estos lesionados se destacan diversos factores biomecánicos, ya descritos en la bibliografía,<sup>1</sup> que en muchos casos condicionan las características de la fractura y el tratamiento que se aplicará:

- El tejido blando facial absorbe parte del impacto.
- Los huesos propios nasales son la zona más débil, seguida del arco cigomático.
- El hueso maxilar es muy sensible a impactos horizontales.
- La mandíbula es mucho más sensible a impactos laterales que frontales.

- Cualquier impacto superior a 30 millas por hora supera la tolerancia de la mayoría de los huesos faciales.<sup>7</sup>

Los cirujanos maxilofaciales ponen especial cuidado en los pacientes edéntulos. Es frecuente que la secuencia de osteosíntesis se inicia sin la aplicación de la fijación intermaxilar debido al uso de prótesis dentales; cuando esto ocurre, según Muñoz Vidal,<sup>1</sup> se pueden observar, tras la reducción y la osteosíntesis, 2 tipos de consecuencias:

1. Alteración de las dimensiones faciales por retrusión del tercio medio facial.
2. Defectos por reducción y osteosíntesis incorrectas, frecuentemente objetivables en las suturas fronto-malares, de forma unilateral o bilateral.

Con referencia a lo anterior, en estos pacientes se deben considerar ciertas observaciones: los arbotantes óseos ofrecen una menor resistencia al impacto; por otra parte, la ausencia de dentadura implica una menor transmisión de fuerzas en el esqueleto facial, además ciertas prótesis dentales contribuyen a una mayor resistencia contra el impacto.

En cuanto a los procedimientos que se apliquen, siempre se tendrá en cuenta no afectar la vascularización del foco de la fractura, pues es donde el cuidado de los tejidos perióseos cobra una importancia especial:

- El restablecimiento de la continuidad perióstica en las vías de acceso.
- Si se emplea un colgajo coronal siempre se cierra la incisión de la fascia temporal profunda.
- En las vías vestibulares se realiza un cierre por planos, empezando por el periostio, restaurando las inserciones musculares y finalmente la mucosa.
- El cierre primario de las heridas y la cobertura de los defectos en el primer tiempo quirúrgico. De no ser cuidadosos en este aspecto o de centrar la atención únicamente en el hueso, se corre el riesgo de enfrentar una pseudoartrosis, necrosis óseas o infecciones del material de osteosíntesis.

Todas estas actuaciones minimizan las consecuencias de la desperiostización y de la movilización de los fragmentos óseos fracturados.

## REFERENCIAS BIBLIOGRÁFICAS

1. Muñoz Vidal J, García Gutiérrez JJ, Gabilondo Zubizarreta FJ. Organización en el tratamiento del traumatismo panfacial y de las fracturas complejas del tercio medio. *Cir Plast Iberolatinoam*. 2009 [citado 4 Sep 2015]; 35(1).
2. Méndez Tenorio AR, Sahagun Pille I. Tratamiento de fractura del tercio medio facial mediante la técnica de 'midfacial deglobing'. Reporte de un caso. *Rev Esp Cirug Oral y Maxilofac*. 2008 [citado 4 Sep 2015]; 30(5).
3. Prein J, Assael LA, Klotch DW, Manson PN, Prein J, Rahn BA, et al. Manual of internal fixation in the cranio-facial skeleton: techniques recommended by the AO/ASIF Maxillofacial Group. Berlin: Springer; 1998. p. 95-107.
4. Tang W, Feng F, Long J, Lin Y, Wang H, Liu L, et al. Sequential surgical treatment for panfacial fractures and significance of biological osteosynthesis. *Dent Traumatol*. 2009; 25(2): 171-5.

5. Follmar KE, Debruijn M, Baccarani A, Bruno AD, Mukundan S, Erdmann D, et al. Concomitant injuries in patients with panfacial fractures. *J Trauma*. 2007; 63(4): 831-5.
6. Erdmann D, Follmar KE, Debruijn M, Bruno AD, Jung SH, Edelman D, et al. A retrospective analysis of facial fracture etiologies. *Ann Plast Surg*. 2008; 60(4): 398-403.
7. Avello Canisto F, Avello Peragallo A. Nueva clasificación de las fracturas del tercio superior facial: consideraciones anatómico-quirúrgicas. *An Fac Med*. 2008 [citado 4 Sep 2015]; 69(4).
8. Madariaga N, Iglesias C, Legorburu MM, Gabilondo FJ. Fracturas faciales complejas. En: Sociedad Española de Cirugía Plástica, Reparadora y Estética. *Manual de Cirugía Plástica*. Madrid: SECPRE; 2010.
9. Babu I, Sagtani A, Jain N, Bawa SN. Submental tracheal intubation in a case of panfacial trauma. *Kathmandu Univ Med J (KUMJ)*. 2008; 6(1): 102-4.
10. Eggensperger Wymann NM, Hölzle A, Zachariou Z, Iizuka T. Pediatric craniofacial trauma. *J Oral Maxillofac Surg*. 2008; 66(1): 58-64.

Recibido: 2 de mayo de 2016.

Aprobado: 6 de agosto de 2016.

*José Jardón Caballero*. Facultad de Estomatología, calle Sánchez Hechavarría, esquina Plácido s/n, Santiago de Cuba, Cuba. Correo electrónico: [jardon@medired.scu.sld.cu](mailto:jardon@medired.scu.sld.cu)