

## **Necrólisis tóxica epidérmica inducida por cotrimoxazol**

### **Epidermic toxic necrolysis induced by co-trimoxazole**

**Lic. Rolando Rodríguez Hernández,<sup>I</sup> Dra. Mercedes Rodríguez del Toro<sup>I</sup> y MsC. Carlos Pantoja Prosper<sup>II</sup>**

<sup>I</sup> Hospital General Docente "Orlando Pantoja Tamayo", Universidad de Ciencias Médicas, Contramaestre, Santiago de Cuba, Cuba.

<sup>II</sup> Policlínico Docente América I, Universidad de Ciencias Médicas, Contramaestre, Santiago de Cuba, Cuba.

### **RESUMEN**

Se describe el caso clínico de una paciente de 60 años de edad con antecedentes de hipertensión arterial, por lo cual llevaba tratamiento con nifedipino, quien asistió al Cuerpo de Guardia del Hospital General Docente "Orlando Pantoja Tamayo" en el municipio de Contramaestre, Santiago de Cuba, por presentar deposiciones diarreicas, vómitos, hipertermia (38 °C) y lesiones generalizadas en la piel en forma de pústulas eritemato-costrosas con flictenas y dolor. La paciente refirió que solía automedicarse con cotrimoxazol por la reiteración de infecciones urinarias y que desde hacía 3 días estaba consumiendo dicho medicamento. El estudio histopatológico mostró una necrólisis tóxica epidérmica (síndrome de Lyell). A pesar de los cuidados médicos, evolucionó desfavorablemente y se complicó con una insuficiencia renal aguda, lo que le condujo a la muerte.

**Palabras clave:** necrólisis tóxica epidérmica, síndrome de Lyell, cotrimoxazol, automedicación.

### **ABSTRACT**

The case report of a 60 years patient with a history of hypertension, reason why she had treatment with nifedipine, who went to the Emergency Room of "Orlando Pantoja Tamayo" Teaching General Hospital in Contramaestre, Santiago de Cuba, due to diarrheical stools, vomits, hyperthermia (38 °C) and generalized skin injuries in the type of erythemato-scabby pustules with flictenas and pain is described. The patient referred that she was accustomed to self-medication with co-trimoxazole due to repeated urinary infections and that she was consuming this medication for 3 days. The pathological study showed an epidermic toxic necrolysis (Lyell syndrome). In spite of the medical cares, she had an unfavorable clinical course and she complicated with an acute renal failure, leading to death.

**Key words:** epidermic toxic necrolysis, Lyell syndrome, co-trimoxazole, self-medication.

## INTRODUCCIÓN

La necrólisis tóxica epidérmica o síndrome de Lyell es un cuadro agudo grave por una reacción de hipersensibilidad de tipo II citotóxica en los linfocitos CD8, que posee además un componente genético.<sup>1</sup>

De hecho, la muerte celular extensa resulta en el desprendimiento de la membrana mucocutánea, mediada por la apoptosis de queratinocitos, que se presenta como una reacción mucocutánea grave, aguda y episódica, inducida por fármacos en 60 % de los casos y en menor proporción por infecciones bacterianas o virales, procesos neoplásicos, reacciones contra injertos, hongos, enfermedades del tejido conectivo, neoplasias malignas, radioterapia y vacunas. Otras entidades que pueden asociarse a la necrólisis epidérmica tóxica son el lupus eritematoso sistémico, el síndrome de inmunodeficiencia adquirida, la terapia con corticoesteroides en altas dosis; también puede ser de tipo idiopática.<sup>2,3</sup>

Dicha entidad clínica se caracteriza por áreas maculares de erupción cutánea rápidamente expansivas, con lesiones atípicas y daños de uno o más sitios mucosos (oral, conjuntival, urogenital, anal). La erupción prevalece hasta convertirse en eritema, necrosis y desprendimiento de las ampollas en la epidermis, ampliamente diseminadas semejando quemaduras de segundo grado. El cuadro dermatológico va unido a una afectación sistémica grave con daño en órganos internos.<sup>4,5</sup>

En los casos graves pueden aparecer complicaciones como lesiones oculares persistentes, neumonía, estenosis esofágica, insuficiencia renal aguda, insuficiencia hepática, trastornos hematológicos, pérdidas masivas de fluidos por vía transepidérmica y sepsis; esta última constituye la causa principal de muerte.<sup>6</sup>

Cabe señalar que la necrólisis epidérmica tóxica es una afección infrecuente, pero con un alto índice de mortalidad, de 25 a 40 %.<sup>5</sup> La recuperación es lenta y depende de un tratamiento adecuado en los servicios de cuidados intensivos, con supresión del medicamento causante u de otra causa, hidratación adecuada, corrección de trastornos electrolíticos, apoyo nutricional y transfusiones de plasma. Una posible indicación sería la plasmaféresis para eliminar fármacos y metabolitos, se usan los esteroides; sin embargo, su empleo es polémico entre algunos autores, pues parecen aumentar el riesgo de infección por bacterias gramnegativas y de sepsis por otras causas, lo que incrementa la tasa de mortalidad; por esto, cuando se usen estos fármacos es más seguro hacerlo en un ciclo corto.<sup>7,8</sup>

Actualmente se debate el uso de la profilaxis antibiótica, la cual debe utilizarse según los resultados del cultivo y el antibiograma. De igual modo, se administra heparina si existe coagulación vascular diseminada.<sup>7</sup>

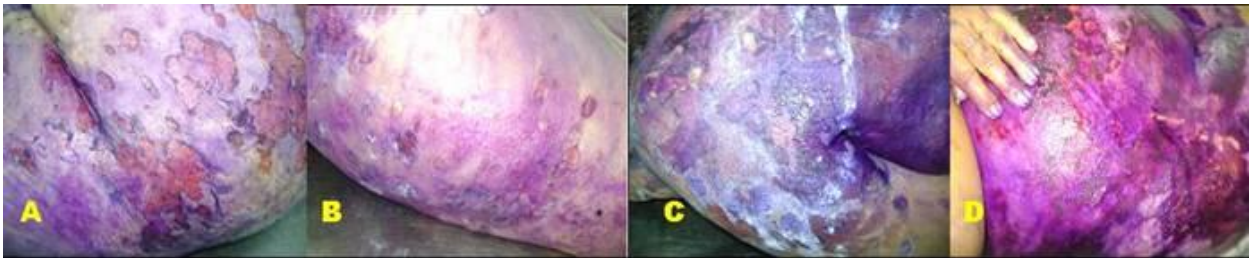
## CASO CLÍNICO

Se presenta el caso clínico de una paciente de 60 años de edad con antecedentes de hipertensión arterial, para lo cual llevaba tratamiento regular con nifedipino de 10 mg (1 tableta diaria), quien acudió al Cuerpo de Guardia del Hospital General Docente "Orlando Pantoja Tamayo" en el municipio de Contramaestre, Santiago de Cuba, con deposiciones diarreas líquidas, junto con vómitos abundantes, temperatura de 38 °C y lesiones generalizadas en piel.

La paciente refirió que se automedicaba frecuentemente con cotrimoxazol de 400/80 mg (1 tableta cada 8 horas) por presentar infecciones urinarias reiteradas, y que llevaba 3 días consumiendo el medicamento.

### Examen físico

- Facies normal
- Mucosas ligeramente secas
- Piel con lesiones generalizadas en forma de pústulas eritemato-costrosas, con flictenas y dolorosas (figura A-D)
- Frecuencia respiratoria: 20 respiraciones por minuto
- Frecuencia cardíaca: 85 latidos por minuto
- Tensión arterial: 140/90 mm de Hg
- Peso corporal: 80 kg



**Fig.** A) Región glútea, B) Miembros inferiores; C) Hombro; D) Abdomen

### Exámenes complementarios

- Primer día
  - Glucemia: 5,4 mmol/L
  - Hemograma completo: hematocrito: 0,39 L/L; leucocitos:  $2,6 \times 10^9$  /L; polimorfonucleares: 0,89; eosinófilos: 0,00; monocitos: 0,00; linfocitos: 0,11
  - Creatinina: 98 mmol/L
  - Gasometría: sodio (Na): 135,2 mmol/L; cloro (Cl): 98,4 mmol/L; pH: 7,456; potasio (K): 3,75 mmol/L; presión parcial de oxígeno: 69,3 mm de Hg; presión parcial de Dióxido de carbono: 32,6 mm de Hg; exceso de base: -0,6 mEq/L
  - Cultivo de secreciones: no presencia de gérmenes patógenos
  - Grupo y factor Rh: A+
- Segundo día
  - Hemograma completo: hemoglobina: 130 g/L; hematocrito: 0,43 L/L; polimorfonucleares: 0,95; eosinófilos: 0,00; linfocitos: 0,05; leucocitos:  $11,0 \times 10^9$  /L
  - Glucemia: 8,5 mmol/L
  - Creatinina: 178 mmol/L
  - Ionograma: Na: 133,8 mmol/L; Ca: 1,1 mmol/L; Cl: 98,8 mmol/L; K: 3,4 mmol/L
- Tercer día
  - Ácido úrico: 593 mmol/L
  - Urea: 32,5 mmol/L
  - Creatinina: 583 mmol/L
  - Estudio citohistopatológico: necrosis epidérmica de origen tóxico

- Sexto día
  - Ionograma: Na: 133,2 mmol/L; K: 4,78 mmol/L; Ca: 1,0 mmol/L; Cl: 101,1 mmol/L
- Séptimo día
  - Creatinina: 444 mmol/L
  - Ionograma: 138,4 mmol/L; Cl: 110,7 mmol/L; Ca: 1,2 mmol/L; K: 5,8 mmol/L
  - Albúmina: 26,0 g/L
  - Globulinas: 29,0 g/L
  - Proteínas totales y fraccionadas: 55,0 g/L

## COMENTARIOS

Las necrólisis tóxicas epidérmicas son causadas fundamentalmente por la exposición a determinados medicamentos; entre las más comúnmente notificadas se encuentran las producidas por el alopurinol, seguido del trimetoprim (80 mg), el sulfametoxazol 400 mg (cotrimoxazol 400/80mg) y sulfonamidas, en general; además de las aminopenicilinas, cefalosporinas y quinolonas.

La mayoría de las reacciones adversas a medicamentos poseen un pronóstico favorable, pues se resuelven al suprimir el fármaco causante sin requerir tratamiento adicional; no obstante, existen efectos graves como la necrólisis tóxica epidérmica, la cual afortunadamente es una afección infrecuente, sobre todo en personas jóvenes, aunque con un alto índice de mortalidad, y constituye menos de 0,4 % de los pacientes con manifestaciones dermatológicas, ingresados en las unidades de cuidados intensivos.<sup>9</sup>

En este caso clínico la paciente fue sufriendo un deterioro progresivo de la función renal, evidenciado en un aumento significativo de los valores de creatinina, ácido úrico y urea, así como en una modificación de los valores glucémicos.

Resulta oportuno señalar que la automedicación está teniendo un gran auge en los últimos tiempos y, aunque contribuye en gran medida a que las personas participen más en la promoción y protección de su salud, no se deben olvidar los riesgos que implica, pues al no ser correctamente elegido y administrado el medicamento, puede provocar reacciones adversas que en ocasiones suelen ser muy graves.

## REFERENCIAS BIBLIOGRÁFICAS

1. Chung WH, Hung SI. Genetic markers and danger signals in Stevens-Johnson syndrome and toxic epidermal necrolysis. *Allergol Int.* 2010; 59(4): 325-32.
2. Bastuji-Garin S, Fouchard N, Bertocchi M, Roujeau JC, Revuz J, Wolkenstein P. SCORTEN: a severity-of-illness score for toxic epidermal necrolysis. *J Invest Dermatol.* 2013; 115(2): 149-53.
3. Del Pozzo-Magana BR, Lazo-Langer A, Carleton B, Castro-Pastrana LI, Rieder MJ. A systematic review of the treatment of drug induced Stevens-Johnson syndrome and toxic epidermal necrolysis in children. *J Popul Ther Clin Pharmacol.* 2011; 18(1): 121-33.
4. Mockenhaupt M, Viboud C, Dunant A, Naldi L, Halevy S, Bouwes Bavinck JN, et al. Stevens-Johnson syndrome and toxic epidermal necrolysis: assessment of medication

- risks with emphasis on recently marketed drugs. The EuroSCAR-study. *J Invest Dermatol.* 2008; 128(1): 35-44.
5. Wanat KA, Anadakat MJ, Alekotta PA. Seasonal variations of Stevens- Johnson Syndrome and Toxic Epidermal Necrolysis associated with: Trimethoprim-Sulfamethoxazole. *J Am Acad Dermatol.* 2009; 60(4): 589-94.
  6. Fauci AS, Kasper DL, Longo DL, Braunwald E, Hauser L, Jameson J, et al. Cutaneous drug reactions. En: *Harrison's principles of internal medicine.* 17 ed. New York: McGraw-Hill Professional; 2008.
  7. Reynoso von Drateln C, Villagrán Plascencia M, Rodríguez Martínez N, Rodríguez Beltrán S, Acosta Ramírez CA. Abordaje terapéutico del síndrome de necrólisis epidérmica tóxica (síndrome de Brocq-Lyell). *Dermatología Rev Mex.* 2009; 53(6): 288-94.
  8. Harr T, French LE. Severe cutaneous adverse reactions: acute generalized exanthematous pustulosis, toxic epidermal necrolysis and Stevens-Johnson syndrome. *Med Clin North Am.* 2010; 94(4): 727-42.
  9. Worswick S, Cotliar J. Stevens-Johnson syndrome and toxic epidermal necrolysis: a review treatment options. *Dermatol Ther.* 2011; 24(2): 207-18.

Recibido: 16 de octubre de 2015.

Aprobado: 22 de julio de 2016.

*Rolando Rodríguez Hernández.* Hospital General Docente "Orlando Pantoja Tamayo", Carretera Central s/n Km 1 ½, La Filomena, Contramaestre, Santiago de Cuba, Cuba. Correo electrónico: [carlosfar@medired.scu.sld.cu](mailto:carlosfar@medired.scu.sld.cu)