

Síndrome de Kartagener en una adolescente

Kartagener syndrome in an adolescent

Dr. José Ridal González Álvarez,^I Dra. Rosaura Sotolongo Calzadilla,^{II} y Dra. Ximena Yanneth Laguna Erazo^{III}

^I Hospital Pediátrico Provincial Docente "Pepe Portilla", Pinar del Río, Cuba.

^{II} Policlínico Comunitario "Modesto Gómez Rubio", Pinar del Río, Cuba.

^{III} Hospital del Instituto Ecuatoriano de Seguridad Social, Napo, Tena, Ecuador.

RESUMEN

Se describe el caso clínico de una adolescente de 12 años de edad, quien presentaba infecciones respiratorias repetidas y obstrucción bronquial, con un *situs inversus*, bronquiectasia y sinusitis, además de cuadros recurrentes de neumonía, bronquitis e hiperreactividad bronquial. Teniendo en cuenta estas particularidades y los resultados de los exámenes complementarios efectuados, incluidas la tomografía axial computarizada y la radiografía de tórax, se diagnosticó el síndrome de Kartagener. Por lo infrecuente de su presentación se comparten estos hallazgos con la comunidad científica en general.

Palabras clave: adolescencia, síndrome de Kartagener, enfermedad hereditaria, *situs inversus*, atención secundaria de salud.

ABSTRACT

The case report of a 12 year female adolescent who presented repeated breathing infections and bronchial obstruction, with a *situs inversus*, bronchiectasia and sinusitis is described; as well as recurrent pneumonia, bronchitis and bronchial hiperreactivity patterns. Taking into account these particularities and the complementary tests results, including the computed tomographic scan and the thorax x-ray, the Kartagener syndrome was diagnosed. Due to the uncommon of its presentation these findings are shared with the scientific community in general.

Key words: adolescence, Kartagener syndrome, inherited disease, *situs inversus*, secondary health care.

INTRODUCCIÓN

El síndrome de Kartagener es una variante clínica de la discinesia ciliar primaria, caracterizado por la tríada *situs inversus* (corazón a la derecha, dextrocardia), bronquiectasias (dilatación patológica de los bronquios originado por infecciones crónicas de las vías respiratorias) y sinusitis (inflamación de uno o más senos paranasales). El *situs inversus* puede ser parcial (cuando solo afecta al corazón) o total (se asocia a imagen en espejo de las vísceras abdominales con hígado a la izquierda y corazón a la derecha), probablemente por una disposición al azar de los órganos internos durante la embriogénesis, como consecuencia de la falta de actividad ciliar determinante de la localización orgánica normal.¹

Fue descrito inicialmente en 1933 en 4 pacientes que presentaban la asociación de *situs inversus*, sinusitis repetidas y bronquiectasias.² Es una enfermedad hereditaria

autosómica recesiva que afecta principalmente al aparato respiratorio. Es causada por una mutación en el cromosoma 5p, locus de la proteína dineína, componente de cilios de tracto respiratorio y reproductor, lo que resulta en bajo aclaramiento mucociliar y discinesia primaria. La prevalencia es de 1/10 000 individuos aproximadamente.³

La ausencia de brazos de dineína fue la primera alteración ciliar descrita en esta entidad clínica y afecta de 70-80 % de los pacientes. El déficit puede ser de los brazos internos de dineína, de los externos o de ambos. Otros defectos de la ultraestructura ciliar asociados al síndrome son: ausencia de brazos radiales, así como desorientación y transposición ciliares.⁴

CASO CLÍNICO

Se presenta el caso clínico de una adolescente de 11 años y 10 meses de edad, de la parroquia Contundo, Cantón de Archidona, Provincia de Napo, Ecuador, quien acudió por primera vez a la consulta de Pediatría a los 8 años (en diciembre de 2011), por presentar manifestaciones recurrentes de tos y expectoración, con dificultad respiratoria asociada. Clínicamente se le detectaron estertores crepitantes bilaterales y sibilancias, lo cual se interpretó como un cuadro bronconeumónico y una hiperreactividad bronquial asociada. En aquella ocasión se le indicaron los exámenes complementarios pertinentes además de tratamiento con azitromicina y broncodilatadores por vía oral.

En consulta de seguimiento se observó mejoría desde el punto de vista clínico, pero permanecían estertores sibilantes aislados, de manera que se le indicó salbutamol en aerosol y un ciclo de prednisona por vía oral, además de fisioterapia respiratoria.

A los 3 años (diciembre de 2014) asistió nuevamente a consulta por presentar fiebre, tos húmeda, casi constante, dificultad respiratoria, estertores crepitantes y sibilantes en ambos campos pulmonares, a pesar de tratamientos reiterados con antibióticos, indicados en su área de salud.

Por estas razones se le realizó una radiografía de tórax, donde se observaron lesiones de aspecto inflamatorio en ambos campos pulmonares e imágenes de aspecto sacular, compatibles con bronquiectasia; también se pudo visualizar el corazón y la cámara gástrica hacia el lado derecho, con sombra hepática hacia la izquierda. A partir de aquí se plantea la posibilidad de un *situs inversus*. Se indicó terapia por 4 días con amoxicilina, ácido clavulánico y aerosol, así como valoración por el neumólogo.

En enero de 2015, previa consulta con el neumólogo, se le realizó una tomografía axial computarizada de tórax (TAC), pues los cortes tomográficos podrían mostrar detalladamente la anatomía de imagen en espejo de las vísceras, como ocurre en el *situs inversus*. Las imágenes revelaron aéreas de neumonía, con pequeñas bronquiectasias bilaterales y nuevamente el corazón con el ápex hacia la derecha, así como el bazo e hígado de localización izquierda, lo cual se relacionó con un *situs inversus*.

A los 4 meses volvió a asistir a la consulta de pediatría, dada la exacerbación del cuadro respiratorio, con fiebre, tos húmeda, dificultad respiratoria y cefalea desde hacía 2 meses, localizada en la región frontal y en la cara.

- Examen físico
 - Mucosas: normocoloreadas y húmedas.

- Aparato respiratorio: murmullo vesicular ligeramente disminuido, así como estertores sibilantes y crepitantes en ambos campos pulmonares.
- Aparato cardiovascular: ruidos cardíacos rítmicos y de buen tono, ausencia de soplo, pulsos periféricos presentes y normales, llene capilar inferior a 3 segundos.
- Abdomen: suave, depresible, no doloroso a la palpación superficial y profunda, ausencia de visceromegalia.
- Examen neurológico: paciente consciente, orientada, sin signos de focalización neurológica, ausencia de signos meníngeos.
- Sistema osteomioarticular: sin alteraciones evidentes.
- Oximetría: 95 %.
- Valoración nutricional
 - En diciembre de 2011: talla/edad: 50 percentil; peso/edad: inferior al percentil 5; índice de masa muscular: 13,2 (por debajo del percentil 3). Desnutrida
 - En mayo de 2015: talla/edad: 10/25 percentil; peso/edad: 25 percentil; índice de masa muscular: 17,6 (50 percentil). Normal
- Exámenes complementarios
 - Leucocitos: $8,3 \times 10^9$ L
 - Hemoglobina: 12,2 g/L
 - Hematocrito: 0,39 %
 - Velocidad de sedimentación: 14 mm/h
 - Neutrófilos: 0,58 %
 - Linfocitos: 0,36 %
 - Eosinófilos: 0,4 %
 - Plaquetas: $386,000 \times 10^9$ L
 - Grupo sanguíneo: O
 - Factor Rh: positivo
 - Glucosa basal: 83 mg/dL
 - Creatinina: 0,5 mmol/L
 - Urea: 14 mg/dL
 - Ácido úrico: 4,2 mmol/L
 - Hierro sérico: 12 μ mol/L
 - Enzima AST: 20 U/L
 - Enzima ALT: 27 U/L,
 - T4: 11,3 μ g/mL Valor de referencia (4,4 – 10,8)

- TSH: 0,4 mU/L Valor de referencia (0,3 – 4,0)
- T3: 1,4 ng/mL Valor de referencia (0,69 – 2,02)
- Esputo BAAR y cultivo: negativo a bacilo tuberculoso.
- Prueba de cutánea del PPD: no reactor.
- Prueba de cilios: indicada pero aún no realizada
- TAC de tórax: las imágenes mostraron zonas de consolidación neumónica con pequeñas bronquiectasias a nivel parahiliar bilateral, granuloma calcificado en el hilio izquierdo y ausencia de derrame pleural. Llama la atención el corazón con el ápex hacia la derecha, en cortes bajos de abdomen, el hígado de localización izquierda y el bazo de localización derecha en relación con el *situs inversus*
- Radiografía anteroposterior de tórax: se observó una opacidad de aspecto inflamatorio en ambos hilios pulmonares, con imágenes de aspecto sacular, ápex cardíaco hacia la derecha y patrón gaseoso gástrico a la izquierda (figura 1).

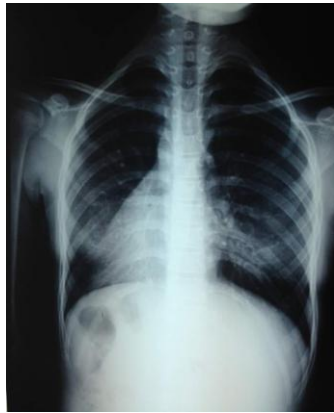

Fig.1. Radiografía de tórax con *situs inversus* y signos inflamatorios bilaterales.

- Radiografía de senos paranasales: opacidad inflamatoria de prácticamente la totalidad de ambos senos maxilares (figura 2).

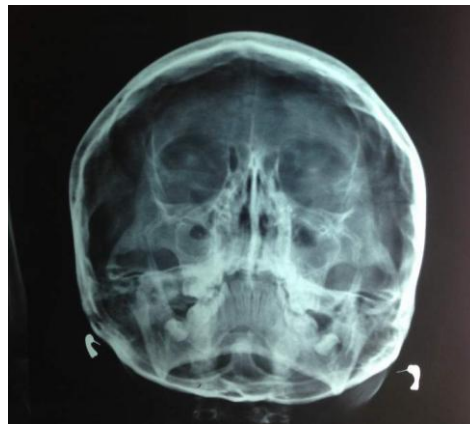


Fig. 2. Opacidad de ambos senos paranasales.

Se indicó tratamiento con claritromicina y aerosoles con salbutamol y se citó a consulta para dentro de 7 días.

- Diagnóstico: síndrome de Kartagener

COMENTARIOS

El síndrome de Kartagener es el tipo de discinesia ciliar primaria (DCP) más frecuente, con una prevalencia de 1/60 000. El *situs inversus* viene condicionado, probablemente, por una disposición al azar de los órganos internos durante la embriogénesis, consecuencia de la falta de actividad ciliar determinante de la localización orgánica normal. Al también ser defectuosos los cilios nodales embrionarios, la migración de células que participan en la formación de los órganos asimétricos torácicos y abdominales es aleatoria, lo que origina la asimetría invertida.⁴

La DCP se caracteriza por alteraciones estructurales de los cilios que afectan la motilidad ciliar y, con ello, el mecanismo de aclaramiento del mucus en las vías aéreas, tanto altas como bajas. Así, cada célula del epitelio respiratorio posee como promedio 200 cilios, de manera que el movimiento ciliar en forma de batido sincrónico (8-20 Hz), provee la fuerza necesaria para aclarar las secreciones hacia la glotis; mecanismo que constituye una barrera defensiva.^{5,6}

Clínicamente se caracteriza por infecciones crónicas de las vías respiratorias altas y bajas, desde el nacimiento, que incluye el oído medio. Las bronquiectasias están presentes en más de 80% de los pacientes y existe una correlación entre su presencia y la edad, de modo que en los individuos más jóvenes aún no se han desarrollado.¹

La sinusitis crónica es constante, así como la hipoplasia de los senos paranasales, sobre todo, del frontal, como consecuencia del defecto eutrófico de una mucosa enferma. Otra manifestación es la infertilidad masculina, que afecta a 80 % de los varones con DCP, por inmovilidad de los espermatozoides, cuyo flagelo tiene una ultraestructura similar al axonema del cilio respiratorio. Esta también disminuye en el sexo femenino, aunque en menor grado, debido a la disfunción ciliar en la trompa de falopio, lo que pudiera ser la causa de algunos embarazos ectópicos.⁷

El defecto es congénito y los síntomas se presentan desde los primeros años de vida, de ahí la importancia de que los pediatras conozcan esta enfermedad como diagnóstico diferencial sustancial, aunque poco frecuente en niños con síntomas recurrentes en las vías respiratorias superiores e inferiores.⁸

Por otra parte, los *Haemophilus* y los *Staphylococcus aureus* son bacterias que afectan a estos pacientes. Según se ha visto, el tratamiento para las personas con esta alteración congénita rara incluye antibióticos por vías intravenosa u oral, a fin de aminorar las infecciones de las vías aéreas. En caso de enfermedad pulmonar obstructiva y bronquiectasias se incluyen broncodilatadores inhalados, mucolíticos y fisioterapia respiratoria; también pueden usarse los corticosteroides inhalados y por vía oral, así como el ADN recombinante. Se sugiere, además, la vacunación contra el neumococo y la gripe.⁹

El diagnóstico temprano permite iniciar la fisioterapia respiratoria, la cual ayuda al drenaje de las secreciones y a una terapia más intensiva contra las infecciones respiratorias altas, lo que puede mejorar el pronóstico. Alrededor de la tercera parte de los niños con formas más graves evolucionarán al daño pulmonar progresivo y a la insuficiencia respiratoria.⁵

REFERENCIAS BIBLIOGRÁFICAS

1. Caballero Iglesias R, Sánchez López F, Alcázar Iribarren M. Síndrome de Kartagener. *Imagen Diagn.* 2012;3:32-3.
2. Kartagener M. Zur pathologhese der bronchiektasien. I mitteilung bronchiektasien bei situs viscerum inversus. *Beirt Klin Tuberk.* 1933;83:489-501.
3. Marta MJ, Falcao ML, Saavedra JA, Ravara L. A case of complete *situs inversus*. *Rev Port Cardiol.* 2003 [citado 8 Sep 2015];22(1).
4. Fernández García S, Roblejo Balbuena H, Balbuena Díaz HC. Síndrome de Kartagener: bases genéticas y hallazgos clínicos. Reporte de un caso. *Rev Habanera Cienc Méd.* 2011 [citado 8 Sep 2015];10(1).
5. Portuondo Leyva R, Brito Portuondo CA, Abreu Suárez G. Discinesia ciliar primaria. *Rev Cubana Pediatr.* 2014 [citado 8 Sep 2015];86(4):514-20.
6. Rossman CM, Forrest JB, Lee RM, Newhouse AF, Newhouse MT. The dyskinetic cilia syndrome; abnormal ciliary motility in association with abnormal ciliary ultrastructure. *Chest.* 1981;80(6):860-5.
7. Eliasson R, Mossberg B, Cammer P, Afzelius BA. The inmotile- cilia syndrome. A congenital ciliary abnormality as an etiologic factor in chronic airway infections and male fertility. *N Engl J Med.* 1977;297:1-6.
8. Geremek M, Schoenmaker F, Zietkiewicz E, Pogorzelski A, Diehl S, Wijmenga C, et al. Sequence analysis of 21 genes located in the Kartagener syndrome linkage region on chromosome 15q. *Eur J Human Genet.* 2008;16(6):688-95.
9. Kumud KH, Ravi RK, Pankaj B. A case of Kartagener's syndrome: importance of early diagnosis and treatment. *Indian J Hum Genet.* 2012;18(2):263-7.

Recibido: 13 de septiembre de 2015.

Aprobado: 10 de enero de 2016.

José Ridal González Álvarez. Hospital Pediátrico Provincial Docente "Pepe Portilla", calle Fernando Portilla, nr. 71, Pinar del Río, Cuba. Correo electrónico: joseridal67@yahoo.es