

## **Linfoma no-Hodgkin en un paciente con sida**

### **Non-Hodgkin lymphoma in a patient with AIDS**

**MsC. Ventura Puente Saní, Lic. Pedro Oropesa Roblejo y MsC. Rafael Angel Caballero Artiles**

Hospital General Docente "Dr. Juan Bruno Zayas Alfonso", Universidad de Ciencias Médicas, Santiago de Cuba, Cuba.

#### **RESUMEN**

Se presenta el caso clínico de un paciente de 44 años de edad, con diagnóstico de virus de inmunodeficiencia humana/sida desde el año 2003, que fue ingresado en el Hospital General Docente "Dr. Juan Bruno Zayas Alfonso" de Santiago de Cuba por presentar aumento progresivo del volumen de la región anterior y lateral izquierda del cuello que se extendía hasta la zona anterior de la axila de ese lado, con cianosis y edema en esclavina, disfagia, tos seca irritativa, ronquera, así como astenia marcada, anorexia y pérdida de peso. El cuadro clínico y los resultados de los estudios analíticos e histológicos confirmaron la presencia de un linfoma no Hodgkin de alto grado, unido a candidiasis bucal y esofágica, y síndrome de consunción por el virus de inmunodeficiencia humana.

**Palabras clave:** sida, virus de inmunodeficiencia humana, linfoma no Hodgkin, hombre, candidiasis bucal, candidiasis esofágica, síndrome de consunción.

#### **ABSTRACT**

The case report of a 44 years patient with diagnosis of human immunodeficiency virus /aids since 2003 that was admitted to "Dr. Juan Bruno Zayas Alfonso" Teaching General Hospital in Santiago de Cuba is presented due to a volume progressive increase of the preceding and left lateral region of the neck that extended to the preceding area in the armpit of that side, with cyanosis and shoulder girdle edema, dysphagia, dry irritating cough, hoarseness, as well as marked asthenia, anorexia and weight loss. The clinical pattern and the results of the analytic and histological studies confirmed the presence of a high-grade non Hodgkin lymphoma, along with oral and esophageal candidiosis, and consumption syndrome due to the human immunodeficiency virus.

**Key words:** AIDS, human immunodeficiency virus, non Hodgkin lymphoma, man, oral candidiosis, esophageal candidosis, consumption syndrome.

#### **INTRODUCCIÓN**

Hoy en día con el continuo acceso de las personas que viven con el virus de inmunodeficiencia humana/sida a la terapia antirretroviral, se ha transformado el pronóstico de enfermedad letal a una entidad crónica controlada. Sin embargo, la incidencia y la morbilidad asociada a esta entidad clínica continúan siendo elevadas, debido al porcentaje significativo de personas que desconocen su identidad y son diagnosticadas tardíamente (inicio clínico),<sup>1</sup> donde las infecciones oportunistas y las

neoplasias representan su mayor riesgo. Al respecto, el linfoma no-Hodgkin (LNH), si bien no es una de las enfermedades más frecuentemente asociadas al sida en pacientes de la provincia de Santiago de Cuba, específicamente en aquellos atendidos en el Hospital General Docente "Dr. Juan Bruno Zayas Alfonso", sí ha sido notificado por tercera vez en un afectado que incumplía el tratamiento antirretroviral.

El LNH representa una de las neoplasias definitorias en personas con el síndrome de inmunodeficiencia adquirida; en la patogenia se han relacionado varios factores: estimulación antigénica crónica, anomalías genéticas que involucran los genes *myc*, *bcl 6* y genes supresores tumorales; desregulación en los niveles séricos de citoquinas e infección por el virus de Epstein-Barr y el virus del herpes humano de tipo 8; igualmente, se ha señalado que el virus de la hepatitis C en quienes lo padecen de manera crónica, resulta un cofactor que incrementa el riesgo de desarrollar LNH.<sup>2</sup>

Estudios extranjeros<sup>3,4</sup> han demostrado que la incidencia anual de cáncer en pacientes con sida es de 14 por cada 1 000; cifra especialmente alta en los sujetos jóvenes en comparación con la población general. Tres de estos tipos de cáncer, denominados "cánceres característicos del síndrome de inmunodeficiencia adquirida (sida)" o "malignidades características del sida" son: el sarcoma de Kaposi, el linfoma no Hodgkin y el cáncer cervicouterino; estos en especial son considerados de gran malignidad y mal pronóstico, seguidos del cáncer de pulmón, el cáncer anal, los linfomas de Hodgkin, el cáncer de piel y el de hígado. Según se plantea los LNH de cabeza y cuello son de rara aparición y constituyen de 0,4 a 2 % de todos los linfomas extraganglionares y de 6,4 a 15 % de los linfomas extranodales del área de cabeza y cuello.

El acercamiento clínico y la cascada diagnóstica-terapéutica de este caso, hicieron reflexionar acerca de la incertidumbre que conlleva y la aplicación de un procedimiento lógico y científico que oriente a residentes de Medicina Interna y de otras especialidades afines.

## **CASO CLÍNICO**

Se presenta el caso clínico de un paciente de 44 años de edad, diagnosticado en el año 2003 como portador del virus de la inmunodeficiencia humana (VIH) y en el 2005, ya en la fase de sida, puesto que presentaba conteo de linfocitos CD4 bajos, por lo que se inició tratamiento antirretroviral con lamivudina, estavudina y nevirapina. En el 2011 se le diagnosticó toxoplasmosis cerebral, y llevó tratamiento con lamivudina, didanosina y nevirapina, así como sulfadiazina, pirimetamina y ácido fólico. Se comprobó que el paciente no cumplía el régimen terapéutico y había abandonado todo tipo de tratamiento profiláctico y de mantenimiento.

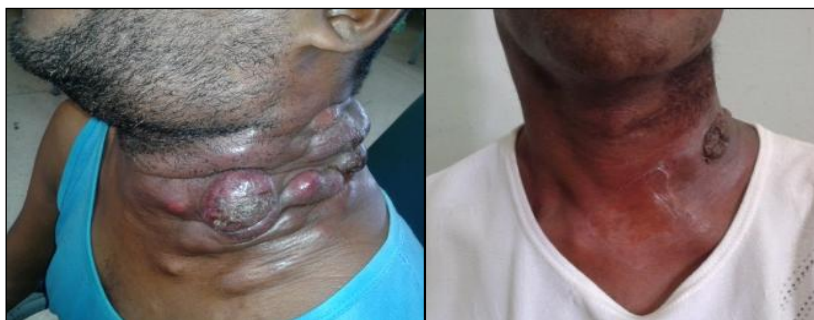En junio del 2015 fue ingresado en el Hospital General Docente "Dr. Juan Bruno Zayas Alfonso" de Santiago de Cuba por presentar, desde hacía un mes, aumento de volumen en la región anterior y lateral izquierda del cuello que se extendía hasta la región anterior de la axila del mismo lado, con cianosis y edema en esclavina, disfagia, tos seca muy irritativa, disfonía, así como astenia marcada, anorexia y pérdida de peso. Se decidió iniciar (el 1 de julio de 2015) tratamiento con Truvada<sup>®</sup> y efavirenz (CD4+ 260 células/mm<sup>3</sup> - 12,32 % y carga viral de 123 000 copias/mL).

## **Examen físico**

Se constató aumento de volumen en la cara, con ligera cianosis, palidez cutáneo-mucosa, además de panículo adiposo muy disminuido, lesiones de aspecto blanquecino

en la lengua y en la bucofaringe, con extensión a la mucosa esofágica, y queilitis angular o perleche.

También presentaba aumento de volumen en toda la región ganglionar anterior (figura 1A-B) e izquierda del cuello (edema en esclavina) y en la zona axilar anterior del mismo lado, de superficie lisa, consistencia dura, adherida a planos profundos y fluctuantes con tendencia a ulcerarse en la piel que lo recubría, parecido a una escrófula, con drenaje de material serohemático -- se denomina escrófula a un proceso infeccioso que afecta a los ganglios linfáticos (con frecuencia los del cuello), causado por el *Mycobacterium tuberculosis* (aunque en niños también puede deberse al *Mycobacterium scrofulaceum* o *Mycobacterium avium*) --.



**Fig 1.** A) Aumento de volumen de la cadena ganglionar izquierda del cuello; B) Regresión de las adenopatías después de la quimioterapia y el reinicio de tratamiento antirretroviral.

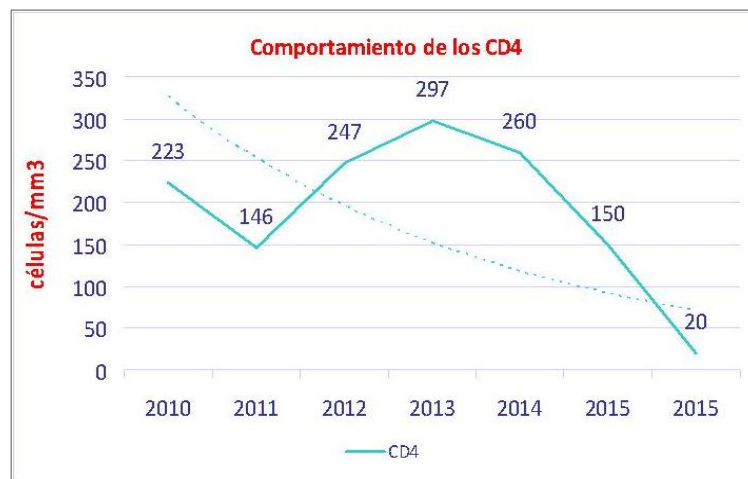
### Exámenes complementarios

- Hemoglobina: 9,7 g/L
- Hematocrito: 0,32 L/L
- Leucocitos:  $9,9 \times 10^9$  L
- Segmentados: 0,70
- Eosinófilos: 0,00
- Monocitos: 0,02
- Linfocitos: 0,26
- Eritrosedimentación: 55 mm/h
- Glucemia: 4,7 mmol/L
- Creatinina: 114 mmol/L
- Transaminasa glutámico-pirúvica: 145 mmol/L
- Transaminasa glutámico-oxalacética: 48 mmol/L
- Colesterol: 4,3 mmol/L
- Urato: 451 mmol/L
- Gamma glutamil-transpeptidasa: 68 mmol/L
- Lactato deshidrogenasa: 569 mmol/L
- Fosfatasa alcalina: 314 mmol/L
- Espudo BAAR I (bacilo ácido-alcohol resistente): codificación 0
- Espudo BAAR II: codificación 0
- BAAR de secreciones de los ganglios: codificación 0
- Serología en búsqueda de sífilis, antígeno de superficie para hepatitis B y anticuerpos para hepatitis C: negativos
- Examen parcial de orina: negativo
- Heces fecales: negativo

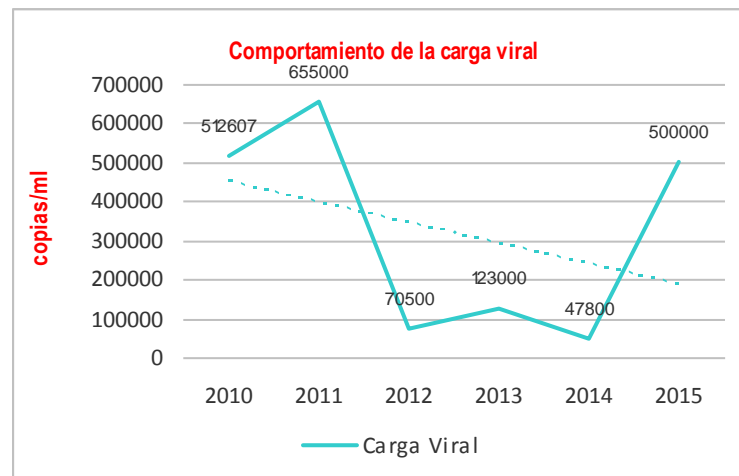
- Test de tuberculina: no reactor.
- Medulograma: médula reactiva.

### Exámenes radiográficos

- Rayos X de tórax posterior y anterior: no alteraciones pleuropulmonares ni cardiomegalia.
- Radiografía de esófago, estómago y duodeno: esofagitis por candidiasis y engrosamiento de los pliegues gástricos.
- Biopsia ganglionar: presencia de abundantes linfocitos y linfoblastos atípicos con núcleo hiperromático. Borramiento de la estructura ganglionar. Linfoma no Hodgkin de alto grado (linfoblástico).
- Los resultados del conteo de células CD4 y la carga viral se muestran en la figura 2 y figura 3.



**Fig. 2.** Recuento de células CD4



**Fig. 3.** Análisis de la carga viral

## COMENTARIOS

Actualmente el panorama sobre el sida y el linfoma no Hodgkin ha estado cambiando a medida que el tratamiento contra el VIH/sida ha mejorado; algunas afecciones indicadoras de sida se han vuelto menos comunes con el uso adecuado y oportuno del tratamiento antirretroviral, siempre y cuando los pacientes sean responsables de fomentar el cuidado de su propia salud, los hábitos de higiene individual y nutricional, así como el cumplimiento de las indicaciones médicas, lo cual no era realizado por el paciente de este caso clínico, por lo que las consecuencias fueron graves (fallo clínico, terapéutico, inmunológico y virológico).

El LNH es más frecuente en hombres que en mujeres, y el riesgo de padecerlo en personas con sida se ha incrementado entre 100 a 200 veces respecto a la población general, durante los últimos años. La mayoría de los linfomas en esta población de afectados suelen ser de fenotipo B de alto grado, con una presentación en estadios avanzados, de curso clínico invasivo y, con frecuencia, asociados a daño extraganglionar como primera manifestación de la enfermedad.

Así, la tasa de mortalidad por linfoma no Hodgkin continúa siendo superior en personas con VIH que en aquellos con seronegatividad. Sin embargo, un recuento elevado de células CD4 y la ausencia de enfermedades definitorias de sida previas, reducen el riesgo de muerte por este tipo de tumor en pacientes con VIH; un hallazgo que, de acuerdo con los investigadores, aboga por una estrategia de control de la infección por VIH más contundente y el inicio potencialmente temprano del tratamiento antirretroviral.<sup>5</sup>

Cabe indicar que el linfoma no Hodgkin suele tener una presentación atípica, con grandes masas tumorales o metástasis en el momento del diagnóstico, como la afectación de la cadena ganglionar del cuello en el paciente de este trabajo, donde la progresión clínica fue rápida, de difícil terapéutica desde el ingreso, con algunas afecciones oportunistas concomitantes, como candidiasis bucofaringea (muguet) y esofágica, enteritis y síndrome de desgaste, lo que condicionó un peor pronóstico, que unido al abandono terapéutico dio al traste con la vida del paciente en un período de 5 meses después de diagnosticado el cáncer y de iniciado el tratamiento oncoespecífico; todo parece indicar que la virulencia del propio VIH, la coinfección por virus oncogénicos y la inmunodepresión asociada, fueron marcadores clínicos e inmunológicos que, según el criterio de los autores, definieron la evolución tórpida del caso.

El tratamiento se estableció en 3 pilares fundamentales: el de la propia neoplasia, el uso de fármacos antirretrovirales, la terapia contra las enfermedades oportunistas y su profilaxis.<sup>6</sup>

La quimioterapia recomendable ante la presencia de LNH asociado al sida ha sido muy controvertida mundialmente; no obstante, el esquema terapéutico que se conoce como CHOP (compuesto por ciclofosfamida, doxorubicina, vincristina y prednisona) es el de elección. La respuesta clínica del paciente después de la administración de dicho esquema terapéutico (completó 2 ciclos) en el Servicio de Hematología, evidenció mejoría de su estado general; este se incorporó a su vida social, fue consecuente con su tratamiento y comenzó a alimentarse adecuadamente, de manera que puede plantearse que presentó una remisión parcial: reducción en más de 50 % del tamaño de los ganglios del cuello accesibles a la palpación, con mejoría clínica y de los parámetros de laboratorio; sin embargo, el conteo de las células CD4 evolutivo después de 3 meses de quimioterapia y reinicio de la terapia antirretroviral (Truvada<sup>®</sup> y efavirenz), fue

desalentador: de 100 células/mm<sup>3</sup>; un mes después presentó una recaída importante con CD4 en 20 células/mm<sup>3</sup>, considerada como fallo clínico e inmunológico, que le condujo a la muerte. Los resultados de la carga viral (muestra congelada *post mortem*) fueron de 500 000 copias/mm<sup>3</sup>.

Según lo referido en una publicación extranjera,<sup>7</sup> los protocolos de quimioterapia usualmente no modifican significativamente el curso de esta neoplasia maligna, pues existe una respuesta favorable al inicio, pero dura corto tiempo, con recaída grave y un promedio de vida de aproximadamente de 1 año.

Una vez establecido el tratamiento oncoespecífico, se debe tener presente la profilaxis contra infecciones oportunistas, la cual deberá mantenerse o reiniciarse en todos los pacientes que reciben quimioterapia, aún en aquellos con recuentos de linfocitos CD4 por encima de 200 células/mm<sup>3</sup>.

El pronóstico de este caso desde el ingreso fue reservado; llamó poderosamente la atención el desgaste biológico del afectado, con índice de masa corporal muy bajo (desnutrido), por lo que se consideró que se encontraba en una etapa avanzada, con conteo de CD4 bajos, niveles elevados de lactato deshidrogenasa y leucopenia; factores estos indicativos de mal pronóstico, pues se relacionan con la gravedad de la inmunodeficiencia subyacente (CD4 < 200 cél/mm<sup>3</sup>), el diagnóstico previo de sida por infecciones oportunistas u otras neoplasias, la infiltración de la médula ósea, el daño del sistema nervioso central, la enfermedad extranodal y estado clínico depauperado.<sup>5</sup>

Referente a lo anterior, el paciente fue clasificado en estadio clínico 4 (síntomas graves: síndrome de consunción por VIH, candidiasis bucal y esofágica, LNH), según criterios de la Organización Mundial de la Salud;<sup>8</sup> desde el punto de vista inmunológico existía una inmunodeficiencia avanzada asociada al VIH, que evolucionó a una forma grave antes del fallecimiento, con CD4 de 20 cél/mm<sup>3</sup>.

La vigilancia de las cifras absolutas de linfocitos CD4 es en la actualidad uno de los marcadores biológicos de referencia para el control de la infección por VIH/sida, que junto a la determinación de la carga viral, sirven para el seguimiento y la definición de un paciente. Es bien conocido que la disminución progresiva de los CD4 está asociado con un incremento en la aparición de infecciones oportunistas y de procesos neoplásicos, lo cual orienta de igual forma al inicio de la terapia antirretroviral y el comienzo de la profilaxis contra las infecciones oportunistas, sobre la base de los protocolos de atención integral a personas que viven con VIH según el Plan Estratégico Nacional de Cuba.<sup>9</sup>

Para dar por concluido se asistió a un paciente gravemente inmunodeprimido, con una neoplasia sugerente de sida y evolución tórpida sin respuesta satisfactoria a los protocolos de quimioterapia, además de características clínicas de deterioro biológico e inmunológico; de ahí la importancia de mantener las intervenciones preventivas específicas a los subgrupos de poblaciones clave, tanto en la atención primaria de salud como en el segundo nivel de atención, de acuerdo con la información epidemiológica de cada provincia y en aras de transmitir cambios de comportamientos saludables en cuanto al tratamiento y su cumplimiento óptimo. De tal manera, se pueden establecer las diferentes estrategias según corresponda, lo que implica asesoramiento médico por parte de personas entrenadas, comprometidas según los códigos bioéticos y con buenas prácticas que giren en torno a la solución de los problemas en los ámbitos familiar, personal, social y psicológico de los pacientes, para así vencer los desafíos y lograr las metas del 2020 (90-90-90): aumentar a 90 % la proporción de personas con VIH que conoce su diagnóstico, aumentar a 90 % la proporción de personas bajo tratamiento

antirretroviral y aumentar a 90 % la proporción de personas bajo tratamiento con carga viral indetectable; y una cuarta meta consiste en reducir los diagnósticos tardíos.<sup>10</sup>

## REFERENCIAS BIBLIOGRÁFICAS

1. Puente Saní V, Montoya Rivera J, García Céspedes ME, Oropesa Roblejo P. Visión epistemológica del diagnóstico clínico tardío del sida en el proceso de formación del residente de medicina interna. MEDISAN. 2015 [citado 18 Sep 2015]; 19(1): 102-12.
2. Pizarro A, García H, Riquelme A, Carmona J, Cortés C. Linfomas asociados a infección por VIH en pacientes del Hospital Clínico San Borja Arriarán / Fundación Arriarán 2001-2008. Rev Chilena Infectol. 2013 [citado 18 Sep 2015]; 30(1).
3. Lanoy E, Spano JP, Bonnet F, Guiguet M, Boué F, Cadranet J, et al. The spectrum of malignancies in HIV-infected patients in 2006 in France: the ONCOVIH study. Int J Cancer. 2011; 129(2): 467-75.
4. Casariego Z, Micinquevich S, Laufer N, Ricar J. Linfoma no Hodgkin oral relacionado al sida (LNHORS): Actualización y presentación de un caso clínico. Av Odontoestomatol. 2006 [citado 18 Sep 2015]; 22(6).
5. Miralles P, Berenguer J, Ribera Santasusana JM, Calvo F, Díaz Mediavilla J, Díez-Martín JL, et al. Recomendaciones de GESIDA/PETHEMA sobre el diagnóstico y el tratamiento de los linfomas en pacientes infectados por el virus de la inmunodeficiencia humana. Med Clin (Barc). 2008 [citado 18 Sep 2015]; 130(8): 300-11.
6. National Center for Infectious Diseases. Centers for Disease Control. Guidelines for the performance of CD4+ T-cell determinations in persons with human immunodeficiency virus infection. MMWR. 1992 [citado 18 Sep 2015]; 41(8).
7. Klatt E. Pathology of AIDS. Savannah: Mercer University School of Medicine; 2014.
8. Organización Mundial de la Salud, Organización Panamericana de la Salud. Programa contra la infección por el VIH/sida. Washington, D.C.: OPS/OMS; 2009 [citado 18 Sep 2015].
9. Cuba. Ministerio de Salud Pública. Plan Estratégico Nacional para la prevención y el control de las ITS y el VIH/sida. 2014-2018. La Habana: MINSAP; 2013 [citado 18 Sep 2015].
10. Joint United Nations Programme on HIV/AIDS. 90-90-90. An ambitious treatment target to help end the AIDS epidemic. Ginebra: UNAIDS; 2014 [citado 18 Sep 2015].

Recibido: 18 de noviembre de 2015.

Aprobado: 7 de mayo de 2016.

*Ventura Puente Saní.* Hospital General Docente "Dr. Juan Bruno Zayas Alfonso", avenida Cebreco, km 1½, reparto Pastorita, Santiago de Cuba, Cuba. Correo electrónico: [ventura@hospclin.scu.sld.cu](mailto:ventura@hospclin.scu.sld.cu)