

Hernia de Amyand en un infante

Amyand´s hernia in an infant

Dra. Iliana Guerra Macías

Hospital Universitario "Dr. Ambrosio Grillo Portuondo", Universidad de Ciencias Médicas, Santiago de Cuba, Cuba.

RESUMEN

Se describe el caso clínico de un infante de 5 años de edad, atendido en el Servicio de Urgencias del Hospital N´Gola Kimbanda, provincia Namibe en Angola, quien fue operado de urgencia por presentar dolor agudo a causa de hernias inguinoescrotal derecha y umbilical, en cuyo saco herniario inguinal el apéndice cecal se encontraba inflamado. Luego de la intervención el paciente evolucionó satisfactoriamente y egresó sin complicaciones 4 días después.

Palabras clave: infante, hernia inguinoescrotal, hernia de Amyand, apéndice cecal, defecto parietal.

ABSTRACT

The case report of a 5 years infant is described, assisted in the Emergencies Service of N´Gola Kimbanda Hospital, Namibe province, Angola who was emergently operated for presenting acute pain due to right and umbilical inguinoscrotal hernias, in which hernial inguinal sack, the cecal appendix was swollen. After the surgery the patient had a satisfactory clinical course and was discharged without complications 4 days later.

Key words: infant, inguinoscrotal hernia, Amyand´s hernia, cecal appendix, parietal defect.

INTRODUCCIÓN

La hernia inguinal es una enfermedad quirúrgica con gran prevalencia a escala mundial cuya incidencia alcanza 75 % y afecta a la población pediátrica (0,8-44 %).¹ Es 10 veces superior en niños que en niñas y el encarcelamiento es su principal complicación (20 %), lo cual obliga al tratamiento quirúrgico urgente.^{1,2}

Esta se debe a la falta de cierre del conducto peritoneo vaginal que acompaña al testículo en su descenso al escroto, sobre todo del lado derecho, y los varones son los más afectados, con una proporción de 10:1. Encontrar incidentalmente al apéndice vermiforme dentro del saco herniario inguinal constituye una sorpresa para el cirujano y fue precisamente Claudius Amyand quien lo describió por vez primera en 1736. Aún es inusual el hallazgo de apendicitis aguda y perforación de dicho órgano dentro de este saco inguinal.²

La hernia de Amyand es un tipo de hernia inguinal infrecuente, cuyo contenido es el apéndice cecal, inflamado o no. En algunos estudios se plantea entre 0,5 y 1 % de las hernioplastias practicadas en ancianos y adultos jóvenes y que resulta raro el hallazgo de apendicitis aguda en dicho saco (0,07-0,13 %).^{3,4}

Se presenta el caso de un infante con hernias inguinoescrotal del lado derecho y umbilical complicadas. La singularidad de este tipo de afección justificó la realización del presente estudio, a fin de compartirlo con la comunidad científica en general.

CASO CLÍNICO

Se describe el caso clínico de un infante de 5 años de edad, quien desde el nacimiento presentaba hernias inguinoescrotal del lado derecho y umbilical, respectivamente, atendido en el Servicio de Urgencias del Hospital N´Gola Kimbanda, provincia Namibe en Angola por presentar dolor e imposibilidad de reducirlas como solía hacerlo habitualmente (figura 1).



Fig.1. Antes de la operación

Al examen físico se comprobó la presencia de 2 tumores en la pared abdominal: uno en la región inguinoescrotal derecha y otro en el ombligo, de unos 8 y 3 cm respectivamente, ambos duros, dolorosos y no reducibles, sin signos flogísticos y sin poder palpase el testículo homolateral; también se observó que el orificio prepucial estrecho impedía descubrir el glande.

El paciente fue ingresado con los diagnósticos de hernia inguinoescrotal gigante encarcelada del lado derecho (tipo IIIb de la clasificación de Nyhus y tipo III grande de la clasificación de Gilbert), hernia umbilical encarcelada y fimosis congénita.^{1,2}

- Exámenes complementarios preoperatorios
 - Hemoglobina: 117 g/L
 - Hematocrito: 0,39 L/L
 - Leucocitos: $12,4 \times 10^9$ /L; neutrófilo: 85 %; linfocitos: 15 %
 - Coagulograma: plaquetas: 225×10^9 /L, coágulo retráctil; tiempo de sangrado: 1 minuto; tiempo de coagulación: 8 minutos; fibrinógeno: ± 135 mg %.
 - Radiografía de tórax: imágenes normales

El paciente fue operado de urgencia y se corroboraron todos los diagnósticos. Se encontró en el saco herniario inguinal apéndice inflamado, múltiples adenomegalias mesocólicas y aproximadamente 50 cm de íleon terminal (figura 2).

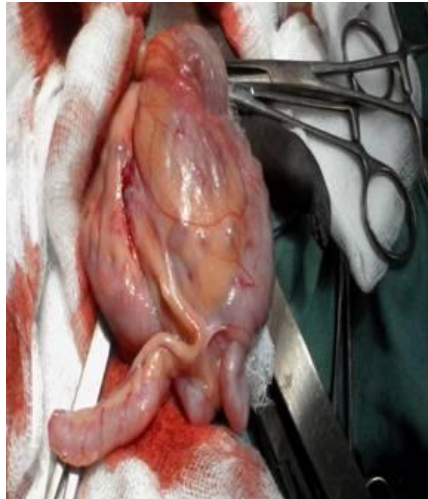


Fig.2. Contenido herniario: ciego, apéndice cecal inflamado, adenomegalias mesocólicas y 50 cm de íleon terminal.

Se realizó quelotomía, apendicectomía, introducción de las vísceras al abdomen, ligadura alta y sección del gran saco herniario, obliteración del anillo inguinal profundo y tratamiento de la pared posterior según la técnica de Bassini, con sutura irreabsorbible de seda 0; asimismo, se efectuó quelotomía y herniorrafia umbilical, además de la circuncisión, a solicitud de los familiares, por tratarse de una tradición cultural (figura 3).

El período posoperatorio transcurrió sin complicaciones y el infante egresó de la institución a los 4 días de operado.

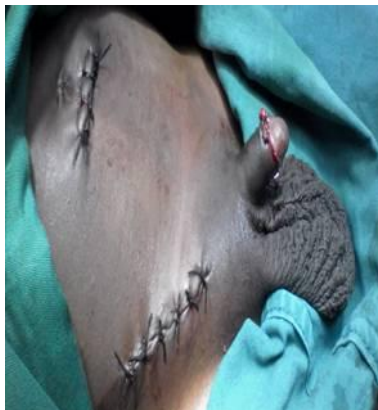

Fig.3. Hernias reparadas y circuncisión.

COMENTARIOS

El diagnóstico clínico de la hernia de Amyand es difícil y raramente se realiza, por lo cual se precisa de estudios imagenológicos para comprobarlo, tales como la ecografía y la tomografía computarizada.^{2,3}

Resulta habitual encontrar el apéndice inflamado al corregir una hernia encarcelada y son varios los signos radiográficos que pueden notarse y que permiten sospechar la presencia de dicho órgano en el saco herniario inguinal: estructura tubular dependiente del ciego y extendida al saco inguinal, luz apendicular no visible, pared engrosada, así como fluidos perivisceral y abscesos.^{2,3}

Se ha descrito la presencia del apéndice cecal en el saco inguinal izquierdo debido a malformaciones congénitas como *situs inversus*,⁴ donde siempre se recomienda realizar la apendicectomía, no solo por la posibilidad de apendicitis posoperatoria provocada por el trauma durante la obstrucción herniaria y la manipulación intraoperatoria, sino también por la confusión en cuanto al diagnóstico en un futuro.

En el diagnóstico diferencial de la hernia de Amyand se incluyen afecciones como la orquitis aguda, la hernia de Richter y la hernia crural; asimismo, entre las principales complicaciones se encuentran la perforación apendicular, la peritonitis aguda generalizada y la fascitis necrotizante de la pared anterior del abdomen, atribuible a dicha perforación.⁵⁻⁷

En toda la bibliografía consultada se plantea que el tratamiento de quienes presentan esta afección siempre es quirúrgico y debe individualizarse. Por otra parte, aunque la frecuencia de los casos registrados es baja y teniendo en cuenta el grado de inflamación del apéndice cecal, Losanoff y Basson clasificaron dichas hernias de la manera siguiente:^{2, 6,8}

- Tipo 1 con apéndice normal: se indica apendicectomía, reducción y la reparación según la edad del paciente y puede usarse prótesis.
- Tipo 2 con apendicitis aguda localizada dentro del saco: se realiza apendicectomía a través de la incisión de hernioplastia y la reparación anatómica.
- Tipo 3 con apendicitis aguda y peritonitis: se realiza apendicectomía mediante laparotomía y la reparación herniaria sin prótesis.
- Tipo 4 con apendicitis u otro hallazgo como mucocele apendicular, cáncer de colon, adenocarcinoma o pseudomixoma apendicular: se debe tratar la afección concomitante.

La herniorrafia de Shouldice es la técnica preferida cuando no se usa bioprótesis, mientras que la hernioplastia de Liechtenstein es la más aceptada cuando se decide utilizar malla protésica previo a la apendicectomía laparoscópica.^{5,9,10}

Aunque la mayoría de las herniorrafias inguinales en los infantes solo precisan de ligadura alta del saco herniario cuando el defecto herniario es muy grande, como la de este caso, se precisa de técnicas de reparación utilizadas en adultos con el fin de obliterar el anillo inguinal profundo y reparar la pared posterior debilitada. Esta afección quirúrgica representa un reto para el cirujano, pues requiere de resección de órganos, plastia del defecto parietal y riesgo de infección posoperatoria.

REFERENCIAS BIBLIOGRÁFICAS

1. Sherman V, Macho JR, Brunicardi FC. Hernias inguinales. En: Principios de Cirugía. 9ed. Madrid: Mc Graw Hill; 201.p.1305-42.

2. Ivashchuk G, Cesmebasi A, Sorenson EP, Blaak C, Tubbs SR, Lokas M. Amyand's hernia: a review. *Med Sci Monit.* 2014 [citado 12 Ene 2016]; 20: 140-6.
3. Tsang WK, Lee KL, Tam KF, SF. Acute appendicitis complicating Amyand's hernia: imaging features and literature review. *Hong Kong Med J.* 2014 [citado 12 Ene 2016]; 20(3):255-7.
4. Farooq Al-Mayoof A, Hamid Al-Ani B. Left-sided Amyand hernia: report of two cases with review of literature. *European J Pediatr Surg Rep.* 2014 [citado 12 Ene 2016]; 2(1): 63-6.
5. Feitosa Cavalcante J, Teixeira Batista HM, Cavalcante Pita Neto I, Fernandes Frutuoso J, Rodrigues Pinheiro W, Pinheiro Bezerra IM, *et al.* Amyand's hernia with appendicitis: a case report and integrative review. *Case Rep Surg.* 2015 [citado 12 Ene 2016]; 2015:941039.
6. Karanikas I, Loannidis A, Siaperas P, Efstathiou G, Drikos I, *et al.* Incarcerated Amyand hernia with simultaneous rupture of an adenocarcinoma in an inguinal hernia sac: a case report. *J Med Case Rep.* 2015 [citado 12 Ene 2016]; 9:120.
7. Sadhu J, Vasanth MS, Kodiatte T, Gaikwad P. Amyand's Hernia: case report-current dilemma in diagnosis and management. *J Clin Diagn Res.* 2015 [citado 12 Ene 2016]; 9(2).
8. Elbanna KY, Alzahrani HA, Azzumeea F, Alzamel HA. Neuroendocrine tumor of the appendix inside an incarcerated Amyand's hernia. *Int J Surg Case Rep.* 2015 [citado 12 Ene 2016]; 14:152-5.
9. Córdova A, Viscido G, Picón Molina H, Palencia R, Doniquian A. Hernia de Amyand: comunicación de dos casos reparados con técnica de Rutkow-Robbins. *Rev Hispanoam Hernia.* 2014 [citado 12 Ene 2016]; 2(3):111-14.
10. Michalinos A, Moris D, Vernadakis S. Amyand's hernia: a review. *Am J Surg.* 2014 [citado 12 Ene 2016]; 207(6):989-95.

Recibido: 26 de abril de 2016.

Aprobado: 10 de mayo de 2016.

Iliana Guerra Macías. Hospital Universitario "Dr. Ambrosio Grillo Portuondo", Carretera Central, km 21 ½, Melgarejo, Santiago de Cuba, Cuba. Correo electrónico: ilianaguerra018@gmail.com