

Importancia estética de la prótesis inmediata

Cosmetic importance of the immediate prosthesis

Dra. Ana Margarita Vinent Céspedes^I y Dra. Niurka La O Salas^{II}

^I Policlínico Docente "30 de Noviembre", Santiago de Cuba, Cuba.

^{II} Clínica Estomatológica Provincial Docente "Mártires del Moncada", Santiago de Cuba, Cuba.

RESUMEN

Se presentan los casos clínicos de 3 adultos con dientes extraídos, atendidos en la consulta de prótesis dental del Policlínico Docente "30 de Noviembre" de Santiago de Cuba, a quienes se les colocó prótesis inmediata como única solución ante el deterioro bucal que presentaban. Con el proceder realizado se logró la recuperación estética de los pacientes, así como la re inserción en las actividades sociales y laborales, evitando así las afectaciones psíquicas que suelen aparecer.

Palabras clave: adulto, extracción dental, tratamiento protésico, prótesis inmediata.

ABSTRACT

The case reports of 3 adults with extracted teeth are presented. They were assisted in the dental prosthesis service of "30 de Noviembre" Teaching Polyclinic in Santiago de Cuba to whom immediate prosthesis were placed as the only solution due to the oral deterioration that presented were placed. With this procedure the cosmetics of the patients was recovered and their reintegration to the social and labor activities was achieved, with which the psychic disorders that usually appear were avoided.

Key words: adult, dental extraction, prosthetic treatment, immediate prosthesis.

INTRODUCCIÓN

La prótesis inmediata es uno de los tratamientos más recurridos por los especialistas en prótesis dental, pues entre sus tantas ventajas se encuentra la de brindar una solución estética y disminuir las afectaciones psicológicas en los pacientes cuando son expuestos a extracciones dentales, porque permite la transición del dentado natural al artificial, sin cambios faciales y alteraciones estéticas notables.¹

En el mundo civilizado moderno, los dientes saludables, armónicos y alineados son considerados favorablemente en los estándares de belleza, ya que la sonrisa es un reflejo fiel de la integridad de la personalidad. Esto no solo se considera atractivo, sino también es expresión de higiene, de salud nutricional e influye en la sexualidad y la autoestima; criterios que varían según la edad, el sexo, el nivel cultural o las condiciones socioeconómicas.²

Al respecto, algunos autores ^{1,3,4} consideran que existe una estrecha relación entre la salud bucal y la del resto del cuerpo, así como también con el bienestar del individuo, de ahí la fusión entre lo físico y lo psíquico, por lo cual la medicina centra su interés en la promoción de salud.

A pesar de las inmensas inversiones dedicadas a la prevención, las extracciones dentales continúan siendo uno de los tratamientos más practicados ante diversas enfermedades o accidentes, lo cual ocasiona en muchos de los casos el deterioro de las funciones del aparato estomatognático y la afectación de la estética. ^{5,6}

El éxito de la rehabilitación inmediata está dado fundamentalmente por la correcta planificación del tratamiento protésico, que incluye la evaluación integral del área donde se instalará el aparato, incluyendo la proyección de las modificaciones quirúrgicas a realizar, así como el diseño y la construcción adecuada de este, lo que evitará incompatibilidades e inadaptaciones a la prótesis. Cumpliendo con los requerimientos anteriores se logrará la instalación exitosa inmediatamente después de la extracciones dentales, lo que resulta muy beneficioso luego de la pérdida brusca de la integridad bucal. ^{7,8}

- Caso 1

Se presenta el caso clínico de un paciente de 48 años de edad, fumador, con antecedente de prótesis desajustada y deterioro de la estética. Al examen clínico se observó estado bucal séptico, por caries y sarro, acompañado de periodontitis y movilidad de grado III de dientes remanentes; también presentaba pérdida de la dimensión vertical, por lo cual fue diagnosticado como desdentado parcial, con sepsis bucal y afectación psíquica. Luego del análisis conservador se le realizaron las extracciones con alveoloplastia de dientes con caries insalvables y tejidos de sostén afectados, tartrectomía, obturaciones a dientes inferiores. Se instaló una prótesis total superior y una parcial acrílica inferior (figura 1).

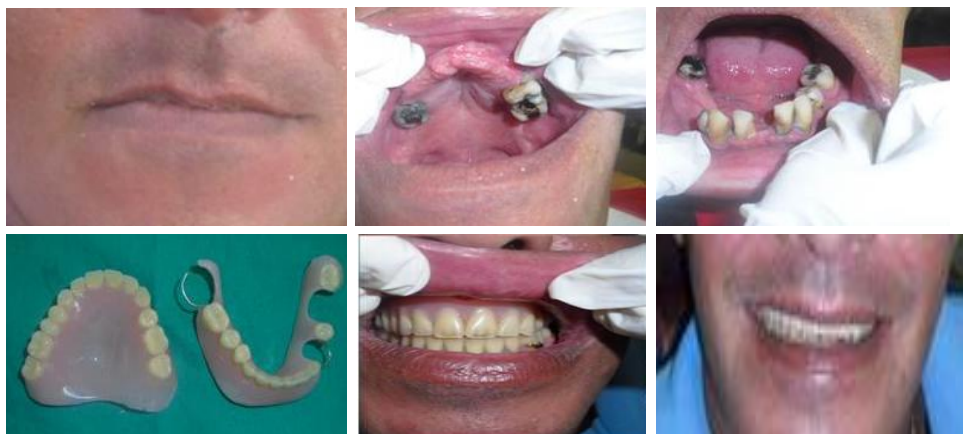

Fig. 1. Se muestra estado inicial del paciente, prótesis inmediatas terminadas e instaladas, así como las manchas nicotínicas en las dentaduras a la semana de instaladas.

- Caso 2

Se describe el caso clínico de una fémina que desde hacía 4 años tenía espigas provisionales y presentaba pérdida de la retención y de la estética, dada la afectación de las estructuras de soporte. Al examen clínico y radiográfico se observaron dientes con caries radiculares intraconductos, pérdida de los planos bucal y lingual e inflamación crónica de la encía marginal, por lo que se rechazó la reinstrumentación. Se llevó a cabo la extracción dentaria y se colocó la prótesis inmediata. La paciente logró recuperar la estética y reincorporarse a las actividades sociales y laborales (figura 2).

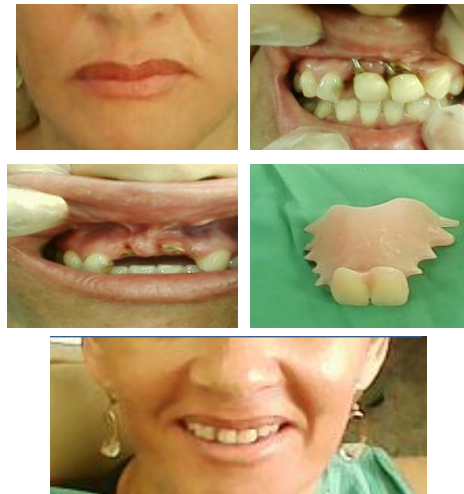

Fig.2 Se muestra estado de las espigas, soporte radicular deficiente, prótesis dental inmediata y paciente en el momento de la instalación.

- Caso 3

Se presenta el caso clínico de un paciente de 55 años de edad, con prótesis total inferior, además de micrognatismo mandibular, periodontopatías en dientes del maxilar, con vestibuloversión y movilidad de grado IV de 11, 12, 21 y 22, así como también cambio de coloración y posición, que afectaba la estética. Se le indicó interconsulta con el parodontólogo y luego del análisis clínico y radiográfico se decidió conservar los molares, bicúspides y caninos superiores bajo tratamiento periodontal, y extracción de 11, 12, 21 y 22, con rehabilitación inmediata, con lo cual se logró mejorar las relaciones interoclusales y la estética (figura 3).

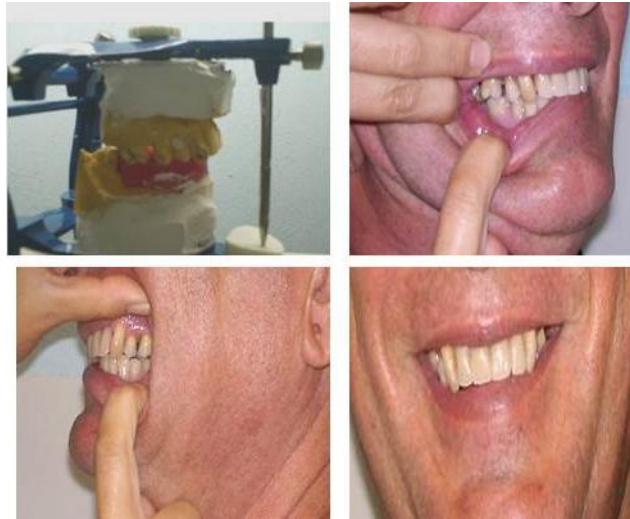


Fig.3. Se muestra modelo relacionado en articulador. Observe el resalte aumentado y la corrección de este con la prótesis inmediata.

COMENTARIOS

La información obtenida de la bibliografía médica consultada^{9,10} y los resultados alcanzados en los casos presentados, describen la importancia de la prótesis inmediata como tratamiento rehabilitador. El dominio de este tratamiento por parte del equipo de trabajo, se convierte en una herramienta indispensable y requiere de una valoración de la información obtenida en la historia clínica, que incluirá estado psicológico del paciente y su voluntad por mantener su estética bucal, además de examen clínico, radiográfico, modelos de estudios relacionados, diseño aparatológico, modificaciones al modelo de trabajo duplicado y confección del aparato de acuerdo con las normas técnicas según el caso. Con ello se garantiza una rehabilitación inmediata a la extracción que evita afectaciones psíquicas al paciente.

REFERENCIAS BIBLIOGRÁFICAS

1. Otero Baxter Y, Seguí Ulloa A. Las afecciones estéticas: un problema para prevenir. *Rev Cubana Estomatol.* 2001 [citado 21 Abr 2017];38(2): 83-9.
2. Orrego Ramírez C, Meza Fuentealba C, Lee Muñoz X, Schleyer Daza N. Percepción estética del paciente desdentado comparada con la opinión de expertos. *Rev Clin Periodon, Implantol Rehabilit Oral.* 2016;9(1):54-8.
3. Hernández Mejía R, Calderón García R, Fernández López JA, Cueto Espinar A. Escala para medir la calidad de vida en 3 desdentados totales rehabilitados con prótesis completa mucosoportada. *RCOE.* 2006 [citado 21 Abr 2017];11(2):181-91.
4. Fuertes Rufin L, del Valle Zelenenko O, Justo Díaz M. Rehabilitación con prótesis inmediata en pacientes geriátricos: presentación de un caso. *Rev Habanera Cienc Méd.* 2007 [citado 21 Abr 2017];6(2).

5. Fernández Barrera CE, Medina Solís MA, Márquez Corona ML, Sergio V. Edentulismo en adultos de Pachuca, México: aspectos sociodemográficos y socioeconómicos. *Rev Clin Period, Implantol Rehabilit Oral*. 2016;9(1):59–65.
6. Cuba. Ministerio de Salud Pública. Dirección Nacional de Estadística. Anuario Estadístico de Salud, 2014. La Habana: MINSAP; 2016.
7. Castillo Rosixi R. Terapéutica quirúrgica preprotésica. Presentación de 4 casos. *Rev Cubana Estomatol*. 1996 [citado 21 Abr 2017];33(1).
8. Reséndiz Melgar H, Bernal Arciniegas R. De las prótesis inmediatas a la sobredentadura: reporte de un caso. *Rev Odontol Mexicana*. 2014;18(4):241-8.
9. Criado Mora ZM, Sarracent H, Almagro Urrutia Z, García Martínez I, Aragón Marino T, Ortiz F. Prótesis inmediata posalveolectomía correctora y tuberooplastia bilateral a propósito de un caso clínico. *Rev Habanera Ciencias Médicas*. 2012 [citado 21 Abr 2017];11(4).
10. Nicot Cos RF, Veliz Pérez A. Terapia rehabilitadora con prótesis inmediata. *Rev Médica Electrón Portales Médicos.com*. 2013 [citado 21 Abr 2017].

Recibido: 9 de junio de 2017.

Aprobado: 18 de diciembre de 2017.

Ana Margarita Vinent Céspedes. Policlínico Docente "30 de Noviembre", calle 10, esquina General Miniet, reparto Santa Bárbara, Santiago de Cuba, Cuba. Correo electrónico: mariacespedes@infomed.sld.cu