

## **Pasos básicos para la realización de la artroscopia de tobillo**

### Basic steps for the ankle arthroscopy

Dr. C. Alejandro Álvarez López<sup>1\*</sup> <https://orcid.org/0000-0001-8169-2704>

Dr. Sergio Ricardo Soto-Carrasco<sup>2</sup> <https://orcid.org/0000-0002-8737-1706>

Dra. Yenima de la Caridad García Lorenzo<sup>3</sup> <https://orcid.org/0000-0002-3327-4548>

<sup>1</sup>Hospital Universitario Manuel Ascunce Domenech, Universidad de Ciencias Médicas. Camagüey. Cuba.

<sup>2</sup>Asociación Chilena de Seguridad (ACHS), Chillán. Chile.

<sup>3</sup>Policlínico Universitario Tula Aguilera, Universidad de Ciencias Médicas. Camagüey. Cuba.

\*Autor para la correspondencia. Correo electrónico: [aal.cmw@infomed.sld.cu](mailto:aal.cmw@infomed.sld.cu)

#### **RESUMEN**

La artroscopia de tobillo es un procedimiento quirúrgico muy empleado actualmente en personas con afecciones de esta articulación. Teniendo en cuenta lo anterior se realizó el presente estudio con el objetivo de actualizar los pasos básicos para su realización y profundizar en los aspectos más importantes relacionados con el tema, entre los cuales figuran: anatomía, indicaciones quirúrgicas, instrumental necesario, métodos de distracción, portales y recorrido artroscópicos, así como complicaciones relacionadas con el proceder. Entre otras ventajas, permite diagnosticar gran número de enfermedades que afectan la articulación del tobillo y brindar un tratamiento oportuno.

**Palabras clave:** artroscopia de tobillo; procedimiento quirúrgico; técnica quirúrgica; lesión del tobillo.

## **ABSTRACT**

The ankle arthroscopy is a very used surgical procedure at present in people with disorders of this joint. Keeping this in mind the present study was carried out with the objective of updating the basic steps for its use and to deepen in the more important aspects related to the topic, among which there are: anatomy, surgical indications, necessary tools, distraction methods, arthroscopic portals and route, as well as complications related to the procedure. Among other advantages, it allows to diagnose great number of diseases which affect the ankle joint and to offer an opportune treatment.

**Key words:** ankle arthroscopy; surgical procedure; surgical technique; ankle injury.

Recibido: 21/12/2018

Aprobado: 24/05/2019

## **Introducción**

La artroscopia de tobillo (AT) es un medio útil para el diagnóstico y tratamiento de pacientes con afecciones en esta articulación. Posee múltiples ventajas, tales como bajo índice de complicaciones, mejor estética, escasa morbilidad, disminución del tiempo de hospitalización y mejor diagnóstico.<sup>(1,2)</sup>

Según Frey,<sup>(3)</sup> los primeros procedimientos artroscópicos en el tobillo los realizaron el profesor Takagi en 1918 y luego Bircher y Burman en 1922 y 1931, respectivamente. Ambos coincidieron en señalar que la articulación del tobillo no era óptima para realizar la artroscopia. Burman no logró la separación de las superficies articulares, pero ofreció detalles sobre el portal anterolateral. En 1939 Takagi describió a un paciente que obtuvo buenos resultados después de una cirugía abierta del tobillo y sugirió el empleo de las vías de acceso anterolateral y anteromedial, este último medial al tendón tibial anterior. En 1973 Watanabe publicó los resultados de 28

pacientes expuestos al proceder mediante las vías de acceso anterior y posterior, así como Chen en 1976 en 76 afectados.

En la actualidad, la artroscopia de tobillo ocupa el tercer lugar en frecuencia, luego de la de rodilla y hombro; asimismo, existe gran variedad de afectaciones traumáticas y no traumáticas que pueden ser diagnosticadas y tratadas por esta vía, como la reducción de las fracturas de tobillo y la artrosis degenerativa.<sup>(4,5,6)</sup>

Debido a la importancia del tema, a la novedad y a la amplia utilidad de este procedimiento quirúrgico, los autores de la presente investigación se propusieron actualizar los pasos básicos para realizar la AT y profundizar en ellos.

## **Anatomía elemental de la zona**

La complejidad del tobillo hace difícil el examen de toda la articulación a través de un simple portal artroscópico. La tibia distal es cóncava en el plano sagital y convexa en el coronal. El maléolo posterior se proyecta de 3-6 mm más distal que el anterior; mientras que el medial está aproximadamente a 2 cm más anterior que el lateral. En cualquier posición la plataforma tibial cubre solo dos tercios de la superficie articular del astrágalo.<sup>(7,8)</sup>

La articulación del tobillo está firmemente sujeta por fuertes ligamentos mediales y laterales. El ligamento deltoideo se origina en el maléolo medial y se inserta en el astrágalo, calcáneo y escafoides tarsiano. En el lado lateral de la articulación se encuentran los ligamentos peroneo astragalino anterior, posterior y calcáneo.<sup>(8,9)</sup>

## **Indicaciones de la AT**

Las indicaciones de la AT se incrementan cada día debido a la introducción de nuevas técnicas. De manera general se pueden dividir en indicaciones para lesiones de partes blandas y óseas. En el primer grupo se encuentran las afectaciones siguientes: sinovitis, fricción o pinzamiento anterior y posterior, lesión de la sindesmosis tibioperonea e inestabilidad lateral del tobillo. Por otro parte, entre las indicaciones

óseas figuran las lesiones osteocondrales, los cuerpos libres articulares, los osteofitos, la artrosis degenerativa o traumática, la artrodesis del tobillo, así como las fracturas de tobillo y pilón tibial.<sup>(10,11)</sup>

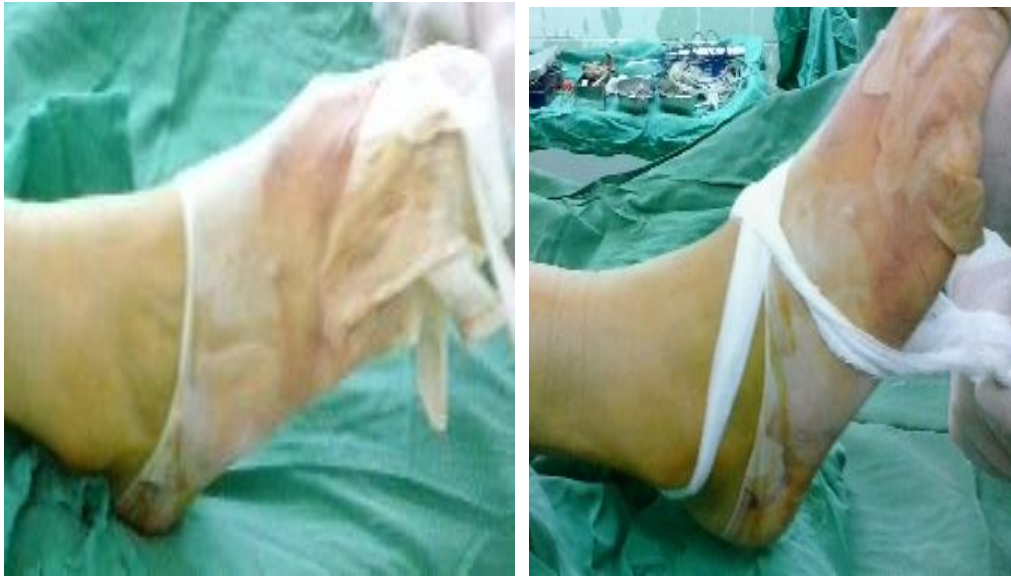### **Instrumental y técnica quirúrgica**

Los artroscopios empleados para este tipo de cirugía pueden ser de 2,7 y 4 mm en ángulo de 30°. El primero se utiliza en pacientes con articulación estrecha y para observar las correderas medial y lateral del tobillo; el segundo permite un mejor acceso a toda la articulación, con mayor posibilidad de irrigación. En situaciones muy específicas se puede emplear un artroscopio de 70° para visualizar la inserción capsular anterior del astrágalo. Por otra parte, se necesitan pinzas pequeñas y guías para la realización de microfracturas en lesiones osteocondrales. El resto del equipamiento es el mismo empleado en otras articulaciones como la rodilla.<sup>(12,13,14)</sup>

### **Controversias entre distracción no invasiva e invasiva**

En la articulación del tobillo, debido a sus características anatómicas, es muy difícil la introducción del artroscopio y el instrumental. La distracción puede lograr una separación que varía entre 5-10 mm. Esta permite la colocación del instrumental, reduce la necesidad de portales accesorios, así como también disminuye el riesgo de lesión vasculonerviosa y la necrosis de la herida. Para lograr la distracción se pueden emplear medios invasivos y no invasivos. Se entiende por distracción invasiva aquella que se realiza mediante tracción esquelética, aunque con este método se logra la distracción y permite la aplicación de mayor peso. Se asocia con algunas complicaciones, tales como lesión nerviosa, fractura de estrés e infección en el trayecto de los pines, por lo cual no se recomienda en la actualidad, de ahí que su indicación está justificada en pacientes con artrofibrosis o durante la realización de la artrodesis del tobillo por vía artroscópica.<sup>(15,16,17)</sup>

La distracción no invasiva es la modalidad más empleada y se lleva a cabo mediante un asa de tela o un vendaje (Fig.1.), que es aplicado en el tobillo en forma de ocho o no. Mediante este método y la aplicación de la gravedad se logra separar las superficies articulares del tobillo con menos complicaciones. Como plantea Frey C,<sup>(3)</sup> la tracción con 25 libras por un período de 30 minutos no se asocia con complicaciones.



**Fig. 1.** Método de distracción no invasivo mediante asa de gasa

## **Portales artroscópicos**

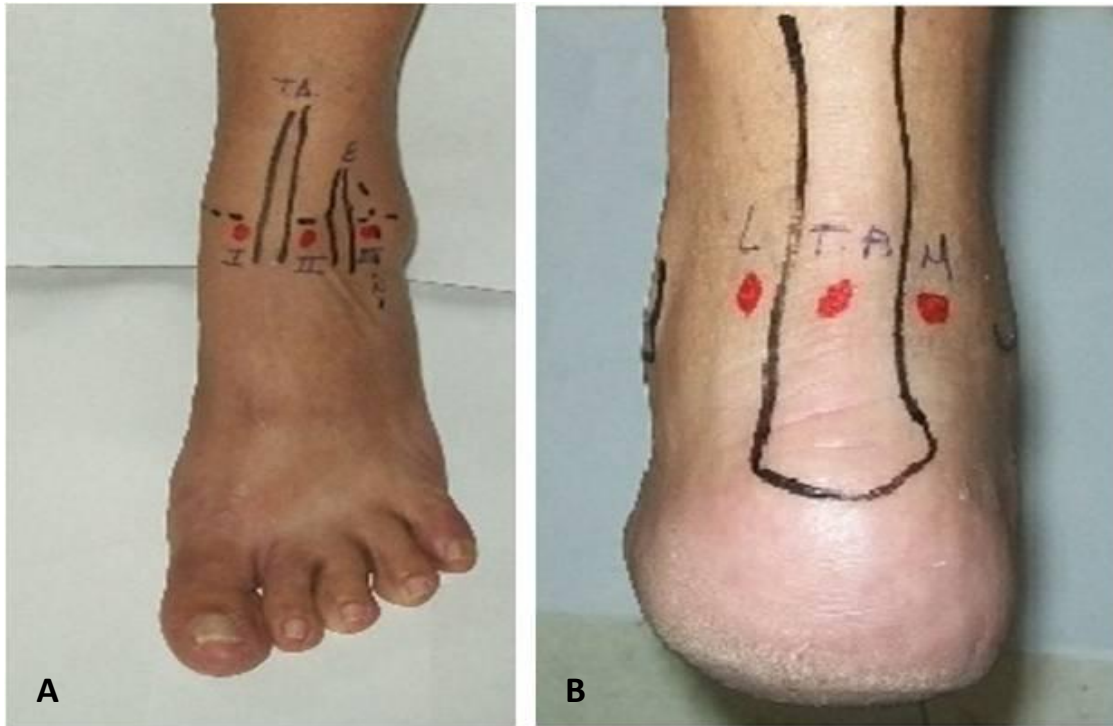
Los portales artroscópicos de la articulación del tobillo se dividen en anteriores y posteriores. Los primeros portales descritos fueron los anteriores y se definieron 3 vías de acceso clásicas: anteromedial, anterolateral y antero-central. El portal anteromedial se realiza justo medial al tendón tibial anterior y la mayoría de los autores lo prefieren para comenzar la AT. Mediante este se puede visualizar la parte anterolateral del tobillo, la unión anterior del astrágalo con la tibia en sentido superior y con el peroné en sentido lateral. El mayor riesgo de este portal es la lesión del nervio safeno, el cual se encuentra localizado en la región anterior del maléolo tibial.<sup>(16,18)</sup>

Para el acceso anterolateral se toma como punto de referencia la región lateral a los tendones peroneos. El mayor peligro de lesión es para el nervio peroneo superficial, el más descrito en la bibliografía consultada. Como bien refieren Harnroongroj *et al*,<sup>(16)</sup> para evitar la lesión se utiliza el efecto de la transiluminación. El portal anterocentral se realiza entre los extensores comunes de los dedos, pero no se recomienda de forma habitual por la posibilidad de lesión del nervio peroneo profundo, así como de la arteria y vena dorsales del pie.

En ocasiones, debido a las características anatómicas del tobillo, se necesitan portales anteriores accesorios, los que también pueden ser anteromedial y anterolateral. El portal anteromedial accesorio se realiza de 0,5- 1 cm inferior y 1 cm anterior al borde anterior del maléolo tibial, el cual es útil para evaluar el canal medial y el ligamento deltoideo; mientras que el portal accesorio anterolateral se lleva a cabo a 1 cm anterior y debajo de la punta del maléolo peroneo, justo en la zona del ligamento peroneo astragalino anterior. Este permite la extracción de cuerpos libres articulares y el examen de los ligamentos peroneo astragalino anterior y posterior.<sup>(10,19)</sup>

Los portales clásicos posteriores son el posterolateral, el transaquiliano y el posteromedial. La vía de acceso posterolateral es la más usada por ser la más segura, se toma como punto de referencia la zona lateral del tendón de Aquiles y aproximadamente 1,2 cm proximal a la punta del maléolo peroneo. Este se realiza en la línea articular o ligeramente inferior y mediante esta vía se evita el daño al nervio sural y la vena safena.<sup>(16,20)</sup>

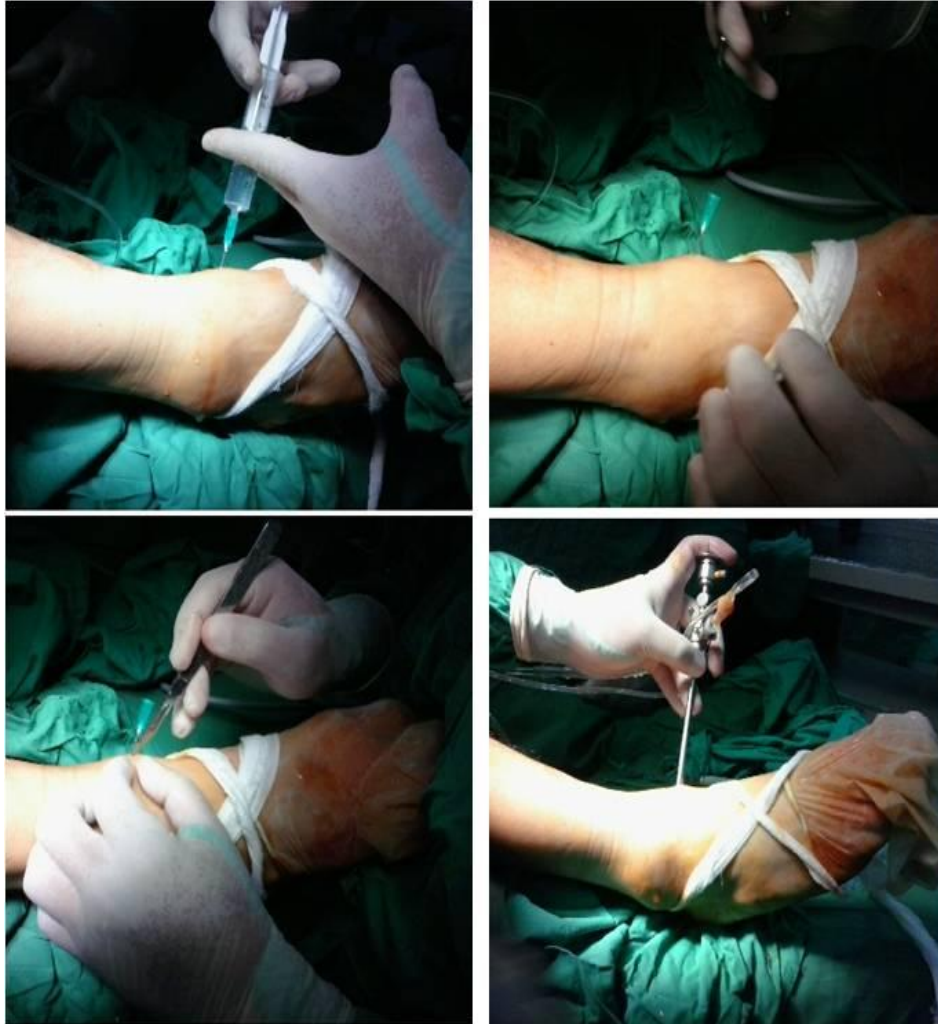La vía transaquiliana se efectúa al mismo nivel de la posterolateral, pero a través del centro del tendón de Aquiles. Aunque mediante este portal se evita el daño de estructuras vasculonerviosas, no permite mover el artroscopio con facilidad y se acompaña de dolor posoperatorio en el tendón, por lo que algunos autores no recomiendan su uso habitualmente; <sup>(4,11)</sup> en tanto, la vía de acceso posteromedial se hace justo en la zona medial al tendón de Aquiles, en la línea articular. Si no se lleva a cabo correctamente, existe gran posibilidad de que se dañe el paquete vasculonervioso, en específico el tibial posterior.<sup>(3,7)</sup> En la figura 2 se muestra la representación de los portales artroscópicos.



**Fig. 2.** Representación de los portales artroscópicos anteriores (A) y posteriores (B).  
A) I (portal anteromedial); II (portal anterocentral); II (portal anterolateral); TA (tibial anterior); E (extensores)  
B) L (lateral); TA (tendón de Aquiles); M (medial).

Una vez identificados los portales artroscópicos se procede a la introducción de una aguja número 18 en el portal anteromedial, mediante la cual se instila de 15-20 mL de solución salina, con el objetivo de distender la articulación. Posteriormente, con una hoja de bisturí número 11, se realiza la incisión de la piel y luego se introduce una pinza hemostática pequeña o de mosquito para ampliar el portal artroscópico, a través del cual se introduce el artroscopio para comenzar la exploración de la articulación (Fig. 3).

La exploración artroscópica del tobillo (cuadro) contiene 21 puntos, divididos en 3 zonas (anterior, central y posterior) que permiten un análisis completo de la articulación.<sup>(4,15)</sup>



**Fig. 3.** Vía de acceso a través del portal artroscópico anteromedial

**Cuadro.** Exploración artroscópica por zonas

<b>Anterior (8/21)</b>	<b>Central (6/21)</b>	<b>Posterior (7/21)</b>
Ligamento deltoideo	Tibia y astrágalo medial	Desfiladero posteromedial
Desfiladero medial	Tibia y astrágalo central	Astrágalo posteromedial
Astrágalo medial	Articulación tibioperonea o tibioastragalina lateral	Astrágalo posterocentral
Astrágalo central	Ligamento tibioperoneo posteroinferior	Astrágalo posterolateral
Astrágalo lateral	Ligamento transverso	Articulación tibioperonea posterior
Trifurcación de tibia, peroné y astrágalo	Reflexión del flexor largo del pulgar	Desfiladero posterolateral
Desfiladero lateral		Desfiladero posterior
Desfiladero anterior		



## **Complicaciones relacionadas con el procedimiento quirúrgico**

Las complicaciones de la AT son pocas y su incidencia varía de 0,7-17 %. Las más frecuentes son las neurológicas, presentes en 9 % de los enfermos, y entre estas las más comunes son las del nervio peroneo superficial. Otras posibles complicaciones son: daño vascular y de tendones, infección, trombosis venosa profunda, necrosis de la piel y afección de los cartílagos.<sup>(9,20)</sup>

## **Conclusiones**

La AT es una técnica de mínimo acceso aplicada a una gran variedad de afectaciones en la articulación de tobillo. Para poder llevarla a cabo se necesita del conocimiento minucioso de la anatomía, tener los instrumentos básicos, así como el entrenamiento requerido. Las ventajas de esta modalidad quirúrgica son múltiples y las complicaciones infrecuentes.

## **Referencias bibliográficas**

1. Rungprai C, Tennant JN, Gentry RD, Phisitkul P. Management of osteocondral lesions of the talar dome. *Open Orthop J.* 2017 [citado 15/08/2018];11. Disponible en: <https://www.ncbi.nlm.nih.gov/pubmed/28979588>
2. Park JH, Kim HJ, Suh DH, Lee JW, Kim HJ, Oh MJ, et al. Arthroscopic versus open ankle arthrodesis: a systematic review. *Arthroscopy.* 2018;34(3):988-97.
3. Frey C. Foot and ankle arthroscopy and endoscopy. En: Myerson MS. *Foot and ankle disorders.* Philadelphia: WB Saunders; 2000.p.1477-1502.
4. Vega J, Dalmau Pastor M, Malagelada F, Fargues Polo B, Peña F. Ankle arthroscopy: an update. *J Bone Joint Surg Am.* 2017;99(16):1395-1407.
5. Chan KB, Lui TH. Role of ankle arthroscopy in management of acute ankle fracture. *Arthroscopy.* 2016;32(11):2373-80.

6. Vuurberg G, de Vries JS, Krips R, Blankevoort L, Fievez AWFM, van Dijk CN. Arthroscopic capsular shrinkage for treatment of chronic lateral ankle instability. *Foot Ankle Int.* 2017 [citado 15/08/2018];38(10). Disponible en: <https://www.ncbi.nlm.nih.gov/pubmed/28745068>
7. Jeon A, Seo CM, Lee JH, Han SH. The distribution pattern of the neurovascular structures for anterior ankle arthroscopy to minimize structural injury: anatomical study. *Biomed Res Int.* 2018 [citado 15/08/2018]. Disponible en: <https://www.ncbi.nlm.nih.gov/pmc/articles/PMC5976955/pdf/BMRI2018-3421985.pdf>
8. Parikh S, Dawe E, Lee C, Whitehead-Clarke T, Smith C, Bendall S. A cadaveric study showing the anatomical variations in the branches of the dorsalis pedis artery at the level of the ankle joint and its clinical implication in ankle arthroscopy. *Ann R Coll Surg Engl.* 2017 [citado 15/08/2018];99(4). Disponible en: <https://www.ncbi.nlm.nih.gov/pubmed/27659360>
9. Stone JW, Kennedy JG, Glazebrook MA. *The Foot and Ankle: AANA Advance Arthroscopic Surgical Techniques.* Thorofare: Slack Incorporated; 2016.
10. Barp EA, Erickson JG, Hall JL. Arthroscopic treatment of ankle arthritis. *Clin Podiatr Med Surg.* 2017;34(4):433-44.
11. Vilá Rico J, Sánchez Morata E, Vacas Sánchez E, Ojeda Thies C. Anatomical arthroscopic graft reconstruction of the anterior tibiofibular ligament for chronic disruption of the distal syndesmosis. *Arthrosc Tech.* 2018 [citado 15/08/2018];22(7). Disponible en: <https://www.ncbi.nlm.nih.gov/pmc/articles/PMC5851902/>
12. Amendola N. Not using a tourniquet during anterior ankle arthroscopy did not affect postoperative intra-articular bleeding or function at six months. *J Bone Joint Surg Am.* 2018;100(4):344.
13. Kunzler DR, Shazadeh Safavi P, Warren BJ, Janney CJ, Panchbhavi V. Arthroscopic treatment of sinovial chondromatosis in the ankle joint. *Cureus.* 2017 [citado 15/08/2018];9(12). Disponible en: <https://www.ncbi.nlm.nih.gov/pmc/articles/PMC5825044/pdf/cureus-0009-00000001983.pdf>

14. Tsuyuguchi Y, Nakasa T, Ishikawa M, Ikuta Y, Sawa M, Yoshikawa M, et al. A technique for the reduction of complications associated with anterior portal placement during ankle arthroscopy using a peripheral vein illumination device. *Arthrosc Tech.* 2018 [citado 15/08/2018];7(2). Disponible en: <https://www.ncbi.nlm.nih.gov/pubmed/29552478>
15. Lubberts B, Guss D, Vopat BG, Wolf JC, Moon DK, DiGiovanni CW. The effect of ankle distraction on arthroscopic evaluation of syndesmotic instability: a cadaveric study. *Clin Biomech (Bristol, Avon).* 2017;50:16-20.
16. Harnroongroj T, Chuckpaiwong B. Is the arthroscopic transillumination test effective in localizing the superficial peroneal nerve? *Arthroscopy.* 2017;33(3):647-50.
17. Kumar J, Singh MS, Tandon S. Endoscopic management of posterior ankle impingement síndrome-a case report. *J Clin Orthop Trauma.* 2017 [citado 15/08/2018];8(suppl 1). Disponible en: <https://www.ncbi.nlm.nih.gov/pubmed/28878534>
18. Kanatli U, Ataoglu MB, Özer M, Yildirim A, Cetinkaya M. Arthroscopic treatment of intra-articularly localized pigmented villonodular synovitis of the ankle: 4 cases with long-term follow-up. *Foot Ankle Surg.* 2017;23(4):14-9.
19. Phisitkul P, Akoh CC, Rungprai C, Barg A, Amendola A, Dibbern K, et al. Optimizing arthroscopy for osteochondral lesions of the talus: the effect of ankle positions and distraction during anterior and posterior arthroscopy in a cadaveric model. *Arthroscopy.* 2017;33(12):2238-45.
20. Kolodziej L, Sadlik B, Sokolowski S, Bohatyrewicz A. Results of arthroscopic ankle arthrodesis with fixation using two parallel headless compression screws in a heterogenic group of patients. *Open Orthop J.* 2017 [citado 15/08/2018];11. Disponible en: <https://www.ncbi.nlm.nih.gov/pmc/articles/PMC5366382/>



Esta obra está bajo una [licencia de Creative Commons Reconocimiento-NoComercial 4.0 Internacional](https://creativecommons.org/licenses/by-nc/4.0/).