

## Aspiración percutánea y aplicación de ozono en quiste facetario lumbar

### Percutaneous aspiration and application of ozone in lumbar facet cyst

Dr. Ricardo Valdés Llerena,<sup>I</sup> Dra. Katia Velázquez González,<sup>II</sup> Dra. Yaelin Pérez Guirola,<sup>II</sup> Dr. Carlos Cobas Santos,<sup>II</sup> Dra. Obdulia Aguado Barrenas<sup>II</sup>

<sup>I</sup> Centro Internacional de Restauración Neurológica. La Habana, Cuba.

<sup>II</sup> Hospital Clínicoquirúrgico "Hermanos Ameijeiras". La Habana, Cuba.

---

#### RESUMEN

Los quistes facetarios lumbares son anomalías intraespinales. Causan dolor crónico de espalda y radicular moderado o severo que produce marcada limitación funcional. Se presenta el caso clínico de un paciente en el que fue posible aspirar de forma percutánea, con éxito un quiste facetario guiado por fluoroscopia y la aplicación de ozono en dicha articulación. Se concluye que la posibilidad de dar solución por métodos de mínima invasión garantiza una pronta recuperación con excelente resultado y ausencia de complicaciones.

**Palabras clave:** quiste facetario lumbar, anomalías intraespinales, aspiración percutánea, ozono.

---

#### ABSTRACT

Facet lumbar cysts are intraspinal abnormalities. Cause chronic back pain and radicular moderate or severe functional limitation resulting marked. The case of a patient in whom it was possible to aspire percutaneously, a successful facet cyst guided by fluoroscopy and application of ozone in this joint occurs. It is concluded

that the possibility of providing solutions for minimally invasive methods ensures a speedy recovery with excellent results and no complications.

**Keywords:** lumbar facet cysts, intraspinal abnormalities, percutaneous aspiration ozone.

---

## INTRODUCCIÓN

Los quistes facetarios lumbares son anomalías intraespinales infrecuentes provocados por cambios degenerativos en las facetas. Ellos causan dolor crónico de espalda y radicular moderado o severo que produce marcada limitación funcional. Recientemente, se publicó la evolución de un paciente que desarrolló el síndrome de la cola equina secundario a un quiste sinovial lumbar. Se trata de una mujer de 49 años con dolor crónico lumbar que requirió tratamiento quirúrgico después que se intentó sin éxito una aspiración percutánea guiado por tomografía computarizada.<sup>1</sup> Según el artículo de revisión el mejor tratamiento pudiera ser la remoción quirúrgica del quiste.<sup>2</sup> Sin embargo, sin dudas es el más invasivo.

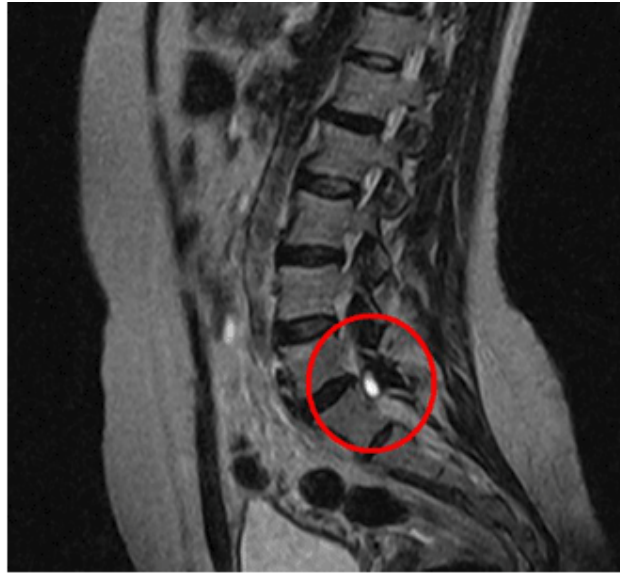Constituye el objetivo de este artículo, presentar el caso clínico de un paciente en el que fue posible aspirar de forma percutánea, con éxito un quiste facetario guiado por fluoroscopia y la aplicación de ozono en dicha articulación.

Hasta el momento actual no se encontró en la literatura revisada, información alguna al respecto; sin embargo, resultó un procedimiento de mínima invasión, realizado ambulatoriamente con anestesia local y sin complicaciones.

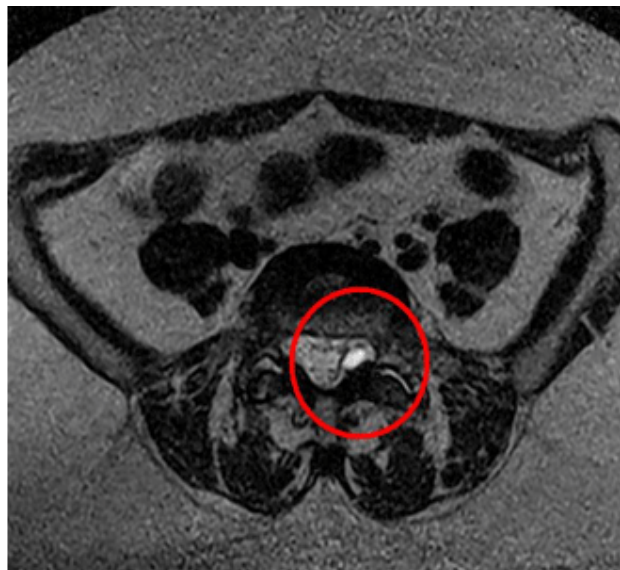## CASO CLÍNICO

- *Historia de la enfermedad:* paciente de 50 años con antecedentes de hipertensión arterial controlada con enalapril (20 mg/día) y clortalidona (12,5 mg/día). Acudió a la consulta con dolor lumbar moderado a severo, de aproximadamente un año de evolución que irradiaba al miembro inferior izquierdo por los territorios de L5 y S1 con parestesias, claudicación dolorosa de la marcha y en general marcada limitación funcional, múltiples tratamientos le fueron indicados, farmacológicos y no farmacológicos, con escasa respuesta terapéutica.
- *Examen físico:* se encontró contractura muscular paravertebral, con maniobras de elongación ciática positiva, dolor a la hiperextensión y latero flexión del tronco, así como disminución del reflejo osteotendinoso aquiliano izquierdo con respecto al derecho. Índice de masa corporal de 29,6 (obesidad moderada) y dolor moderado a severo con marcada limitación funcional evaluado por la escala análoga visual para el dolor (EVA), localizado entre 7 y 10 puntos y con grado de incapacidad funcional, según escala de PROLO modificada entre 4 y 5 puntos.

- *Resonancia Magnética Nuclear (RMN)*: en imágenes de columna lumbosacra con cortes axiales y sagitales ponderadas en T1 sin contraste se apreció imagen hipodensa redondeada a nivel de la faceta L5-S1 izquierda que producía compresión posterior de la raíz ipsilateral e imagen hipodensa en la faceta derecha que no llegaba a rebasar la articulación (Figs. 1 y 2). En el corte sagital sobresalía imagen hipodensa redondeada que igualmente causaba compresión posterior.



**Fig. 1.** RMN con corte sagital y axial ponderado en T1 que se puede observar imagen quística en la articulación facetaria L5-S1. (Vista A)



**Fig. 2.** RMN Con corte sagital y axial ponderado en T1 que se puede observar imagen quística en la articulación facetaria S1-L1. (Vista B)

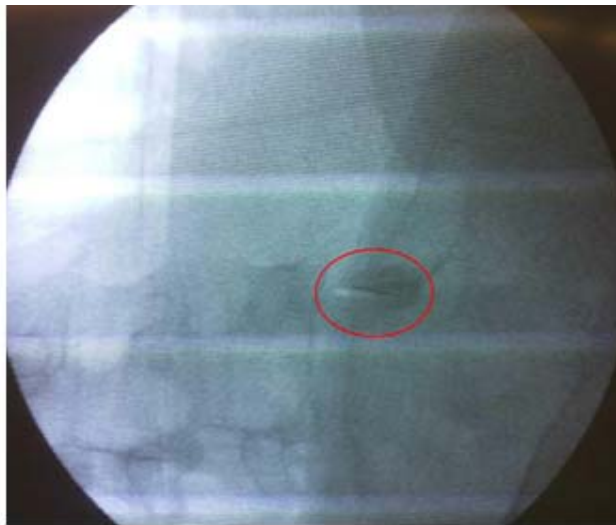- **Electromiografía de miembros inferiores:** se comprobaron signos de reinervación crónica y denervación activa de la raíz L5 y S1 bilateral a predominio izquierdo. Con todos estos elementos se diagnosticó quiste facetario L5-S1 izquierdo y se propone tratamiento percutáneo.

## PROCEDIMIENTO REALIZADO Y RESULTADOS

La paciente se programó previa evaluación de estudios complementarios imprescindibles: coagulograma, hemograma y ECG, los que fueron normales.

Se colocó en una mesa quirúrgica en decúbito prono con un calzo de goma bajo sus caderas, se le realizó asepsia y antisepsia de la región lumbar.

Se ubicó el espacio L5-S1 bajo visión fluoroscópica y se obtuvieron imágenes sin doble contorno vertebral (Fig. 3). La mesa se colocó a 20 grados de lateralidad primero a la izquierda y luego al lado contralateral. Al encontrar la imagen del perrito escoses, se infiltró en la proyección de la articulación facetaria anestesia local: lidocaína al 0,5 %. Se introdujo trocar Chivas No. 22 hasta la articulación facetaria y se realizó aspiración de las articulaciones. Se obtuvo 1 mL de líquido espeso de color amarillento de la articulación facetaria izquierda (Fig. 4) y ½ mL de la derecha, se le depositó 1mL de ozono al 45 % en cada una de las articulaciones y se obtuvo alivio inmediato del dolor.



**Fig. 3.** Imagen fluoroscópica del quiste facetario ya infiltrado con ozono.

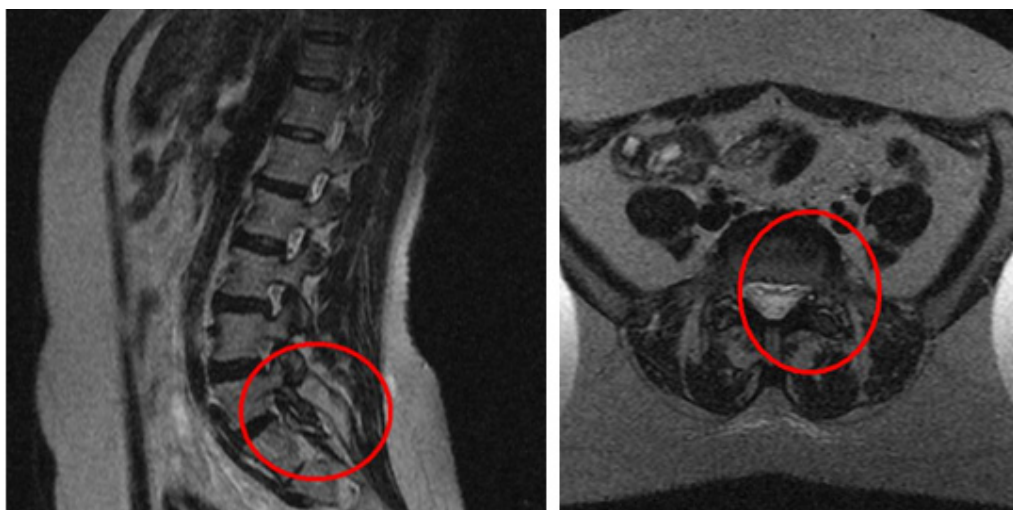
El líquido extraído fue analizado en el Departamento de Anatomía Patológica en el cual se confirmó que el líquido extraído tenía las características de líquido sinovial negativo de células neoplásicas. Posteriormente, se realizó seguimiento posterior a las 24 horas, a los 15 días, a los 2 meses y al año.

Actualmente, se encuentra sin dolor o esporádicamente ha tenido dolor leve (EVA: 0-2 puntos), con recuperación funcional (PROLO modificada: 2 puntos).



**Fig. 4.** Líquido sinovial de la faceta izquierda.

Se presentan imágenes evolutivas, luego de repetir la RMN de columna lumbosacra con igual técnica y se comprobó la desaparición del quiste facetario (Fig. 5).



**Fig. 5.** RMN Con corte sagital y axial ponderado en T1 posterior a la aspiración percutánea L5-S1.

## DISCUSIÓN

Los quistes sinoviales de las articulaciones facetarias lumbares son intraespinales. Los extradurales pueden estar en el ligamento intraespinal, en la articulación facetaria, ligamento amarillo, o ligamento longitudinal anterior.<sup>3,4</sup> Los quistes

yuxtafacetarios aparecen más comúnmente en la cuarta o quinta década de la vida y son más frecuentes en la mujer que en el hombre.<sup>5</sup> Múltiples alternativas de tratamiento se publican en la literatura para los quistes facetarios: la observación, la inyección de esteroides, la aspiración percutánea del quiste, la hemilaminectomía o laminectomía bilateral con o sin fijación e incisión mínimamente invasiva. La conducta expectante es recomendable en los pacientes en los que el dolor no resulta intratable por métodos conservadores. La aspiración percutánea, así como la inyección de esteroides se reserva cuando existe un elevado riesgo quirúrgico. No obstante, reinforma en estos artículos de revisión hasta un 50 % de fracaso.<sup>6</sup>

El ozono en una concentración de 45 % (1 mL de volumen total), se aplicó con éxito y sin provocar complicaciones a esta paciente. Se le atribuye el éxito de su aplicación a lo siguiente:

- Mejora del aporte de sangre y oxígeno a la zona del conflicto disco-radicular.
- Reducción del edema perirradicular siempre presente en este tipo de fenómeno por reducción del proceso que libera proteinasas e incremento de citoquinas inmunosupresoras.
- Acción analgésica sobre el nervio sinuvertebral por inhibición de inductores de la inflamación y de la producción de mediadores en el proceso del dolor.<sup>7-10</sup>

La técnica de ozonoterapia en el tratamiento de la lumbalgia y de la hernia discal consiste en la administración de una mezcla de oxígeno (O<sub>2</sub>) y ozono (O<sub>3</sub>) que se inyecta en los músculos paravertebrales, en el espacio peridural o directamente en el interior del disco utilizándose como guía, en este último caso, la tomografía computarizada (TAC) y/o visión fluoroscópica. Esta mezcla de oxígeno-ozono a una concentración adecuada presenta los mismos efectos que los esteroides sobre la inhibición de la producción de citoquinas y por tanto inhibe el dolor producido por las mismas.<sup>11</sup>

Se concluye que la posibilidad de dar solución por métodos de mínima invasión como resultó en el caso clínico de la paciente que se presenta garantiza una pronta recuperación con excelente resultado, que estuvo determinada por la disminución inmediata del efecto mecánico del quiste, ausencia de complicaciones que se pudieran derivar de otras intervenciones mayores y de esta propia intervención, por tanto segura. No existen artículos en la literatura consultada, del empleo de ozono en esta estructura; sin embargo, además de resultar eficaz por la potencialidad de deshidratar el quiste, efecto deseable pues disminuye la probabilidad de recidiva y constituye una alternativa en aquellas personas con contraindicación o temor a los efectos adversos por el empleo de esteroides.

## **REFERENCIAS BIBLIOGRÁFICAS**

1. Muir JJ, Pingree MJ, Moeschler SM. Acute cauda equina syndrome secondary to a lumbar synovial cyst. *Pain Physician*. 2012; 15(5): 435-40.
2. Epstein NE, Baisden J. The diagnosis and management of synovial cysts: Efficacy of surgery versus cyst aspiration. *Surg Neurol Int*. 2012; 3(Suppl 3): S157-66.
3. Schreiber F, Nielsen A. Lumbar espinal extradural cyst. *Am J Surg*. 1950; 80: 124-126.

4. Lin R, Wey K, Tzeng C, Gas containing "ganguion" cyst of lumbar posterior longitudinal ligament at L3. *Spine*. 1993;18:2528-32.
5. Rauchwerger JJ, Candido KD, Zoarski GH. Technical and imaging report: fluoroscopic guidance for diagnosis and treatment of lumbar synovial cyst. *Pain Pract*. 2011;11(2):180-4.
6. Bydon M, Papadimitriou K, Witham T, Wolinsky JP, Sciubba D, Gokaslan Z, Bydon A. Treatment of spinal synovial cysts. *World Neurosurg*. 2013;79(2):375-80. doi: 10.1016/j.wneu.2012.08.016.
7. Gualand I, Bonetti M, Pitttiari F. Ossigeno-Ozonoterapia nel trattamento della patologia dolorosa del rachidelombare. Esperienze preliminare. *Acta toxicológica terapeutica*. 2002;17:261-4.
8. Harris I, Mulford M, Solomon M, VanGelder J, YoungJM. Association between compensation status and outcome after surgery: a meta-analysis. *JAMA*. 2005;293:1644-52.
9. He XF, Xiao YY, Li YH, Lu W, Chen Y, Chen HW, et al. Percutaneous intradiscal O<sub>2</sub>-O<sub>3</sub> injection to treat cervical disc cervical. *Rivista di Neuroradiologia*. 2005;18(Supl 2):75-8.
10. Iliakis E. Ozone treatment in low back pain. *Orthopaedics*. 1995;1:29.
11. Jacques TL, Guimaraens A, Casasco T, Sola H, Courtheoux P. Percutaneous Treatment of Lumbar Intervertebral Disk Hernias With Radiopaque Gelified Ethanol. *J Spinal Disord Tech*. 2007;20:526-32.

Recibido: 8 de octubre de 2014.

Aprobado: 18 de noviembre de 2014.

*Dr. Ricardo Valdés Llerena*. Especialista de I Grado en Anestesiología y Reanimación. MSc en Urgencias Médicas. Centro Internacional de Restauración Neurológica.

Correo electrónico: [ricarvaldes@infomed.sld.cu](mailto:ricarvaldes@infomed.sld.cu)